ESTUDIO DE LA DISFUNCION VAGINAL

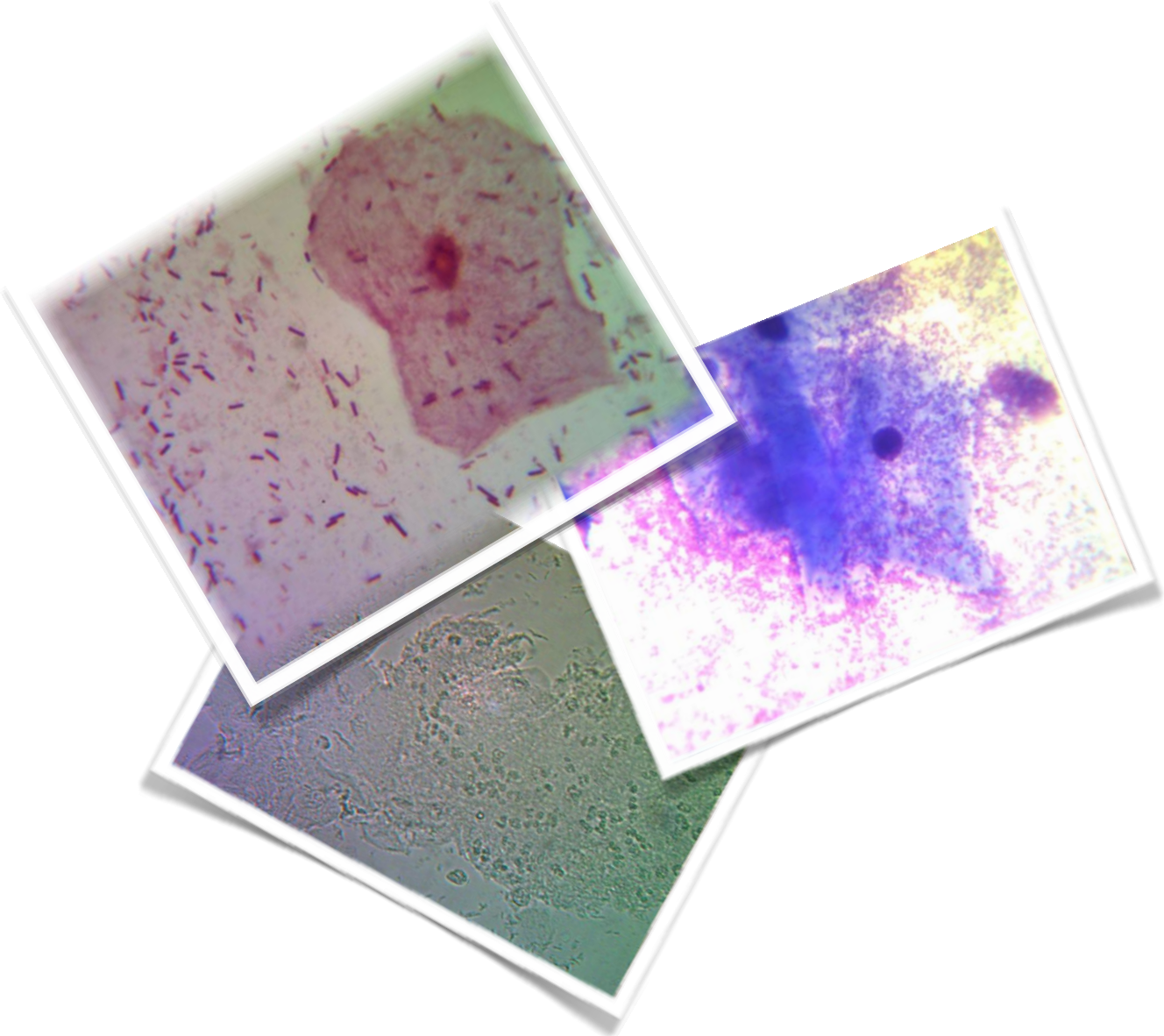

ATLAS BACOVA ERIGE

Autores:

Luis Palaoro - Beatriz Perazzi

Adriana Maritato - Amelia B. Morales

2ª EDICION

Año 2018

PRÓLOGO

La disfunción vaginal, integrando varias etiologías, es la patología de mayor prevalencia en la mujer en edad fértil y menopáusica. En el marco de un mismo perfil variable de signos y síntomas y un número significativo de asintomáticas enfermas, en todos los casos de disfunción vaginal, el diagnóstico etiológico, que define la conducta terapéutica, constituye uno de los problemas de mayor complejidad en la salud femenina.

Integrando el complejo etiológico de disfunción vaginal, se reconocen hoy las infecciosas convencionales (vaginitis por levaduras y/o trichomonas), de origen sistémico (lo que hoy se conoce como vaginosis bacteriana) y de etiología aún no establecida, vaginitis atrófica, vaginitis descamativa y vaginitis microbianas inespecíficas. Inclusive está demostrado que la agresión epitelial por levaduras, requiere previamente, si bien aún no definitivamente determinada, una alteración inmuno-hormonal y/o de receptores vaginales, ya que las levaduras son integrantes normales del contenido vaginal.

La vagina es un órgano autónomo de importancia funcional prioritaria. La disfunción vaginal afecta significativamente el mantenimiento de la normalidad de la actividad sexual, fertilidad, gestación y salud materno, neonatal. Requiere una inmediata revalorización de su atención primaria en todos los niveles sociales. La ineficiencia lógica del diagnóstico etiológico sindrómico de disfunción vaginal hace irremplazable el apoyo de laboratorio.

El diagnóstico de laboratorio requiere *estandarización* de las prestaciones con *costo beneficio positivo* y la permanente investigación para concretar lo mucho que aún ignoramos.

La orientación diagnóstica de la variada posibilidad de etiologías, con el costo beneficio demostrado de mayor eficiencia actual, se logra mediante el estudio morfológico integral del contenido vaginal. El cambio conceptual inmediato es que debe darse prioridad al estudio del *estado funcional vaginal* y recién de ser necesario, orientar la búsqueda de etiología infecciosa.

El Balance del Contenido Vaginal (BACOVA) genera el nuevo concepto de determinación de *Estados Vaginales Básicos* (EVBs), que define con un alto valor predictivo el estado funcional vaginal de toda mujer estudiada. BACOVA agrega en el mismo estudio, presencia de levaduras, trichomonas, morfotipos bacterianos extraños al contenido vaginal y con un alto valor predictivo la determinación cuantitativa controlada de leucocitos y la presencia de células epiteliales no habituales.

Con toda esta información, en una sola determinación accesible en todo laboratorio habilitado, se resuelve la orientación diagnóstico/terapéutica del 90% del total de mujeres estudiadas. Solo en un 10% de casos se hace necesario estudios adicionales que además quedan definidos en función del EVB determinado.

La incorporación del estudio con Giemsa que agrega BACOVA, además de la confirmación de los datos obtenidos en el fresco y Gram convencionales, sobre todo la consolidación del estado de reacción inflamatoria vaginal, permite la detección y estudio de la presencia de células epiteliales no habituales en el contenido vaginal y cuando se

detectan células Guía, coilocitos, virocitos y/o células inmaduras, el aporte a la orientación diagnóstica se potencia de una manera significativa.

Esta prestación no requiere especialistas puntuales, pero sí interesados en el tema de la patología vaginal para mantener la capacidad de detectar todo detalle que aporte a la interpretación global del caso y que por responsabilidad profesional ética, puede y debe ser realizada en todo laboratorio habilitado del país. Solo así se ofrece la única forma de brindar a todas las mujeres en edad fértil y en menopausia, la atención con la calidad y equidad que merecen. No menos de tres millones de mujeres en edad fértil y en menopausia sufren disfunción vaginal todos los días del año en la Argentina.

Sólo se requiere interés y dependiendo de su estado actual, acceder o no al programa de transferencia que ofrece PROECO (cursos convencionales y virtuales) y/o PROSAR (talleres participativos personalizados no arancelados)

Este ATLAS de IMÁGENES se genera en este programa de transferencia. La experiencia desarrollada ha indicado que dada las variables de lo conocido y los problemas aún no resueltos, era necesario además de las acciones de transferencia desarrolladas, disponer de un atlas de morfología, sólida ayuda para todos, los iniciados para afianzar su seguridad progresivamente y aquellos con experiencia, para orientar la identificación de las variantes que aún se ignoran.

La Fundación Bioquímica Argentina (FBA) en su Programa de Salud Sexual y Reproductiva (PROSAR), ha instalado el proyecto permanente de investigación y transferencia de Disfunción Vaginal.

Desde el año 2001 se comenzó a trabajar en el tema de disfunción vaginal, analizando las propuestas normativas de países centrales, las existentes en nuestro medio y se realizaron evaluaciones con investigaciones comparadas, en el marco de la verdadera anarquía del manejo del problema en nuestro medio. En el año 2004, se completó el desarrollo de BACOVA como cobertura integral de apoyo al diagnóstico de laboratorio en Disfunción Vaginal, priorizando la función vaginal, la detección de levaduras y trichomonas, por sobre el resto de posibles etiologías.

Como corolario se concretó un taller participativo a nivel nacional de evaluación, en que participaron más de 50 profesionales del sector privado y público de todas las regiones sanitarias del país, durante algo más de seis meses de trabajo. Se demostró la eficiencia de la prueba y se generó un MANUAL DE PROCEDIMIENTOS BACOVA consensuado por el aporte de todos. Coordinado por Adriana Maritato y actualizado periódicamente, se encuentra abierto a críticas, opiniones y/o consultas al alcance de todos (www.fba.org.ar / PROSAR, Consensos. Más información se puede obtener en Facebook “capacitaciónbacova”)

Se realizaron trabajos abiertos de evaluación que han sido publicados y en el año 2008 se concreta la estructura de la GUIA PRÁCTICA INTEGRAL (Clínica-Laboratorio) DE DIAGNÓSTICO DE VAGINOSIS-VAGINITIS en la ATENCIÓN PRIMARIA de la MUJER EN EDAD FÉRTIL Y MENOPAUSICA, condensada por el trabajo de un grupo conjunto de la Federación Argentina de Sociedades de Ginecología y Obstetricia [FASGO] y FBA. (www.fba.org.ar PROSAR, Consensos) que se actualiza regularmente.

Adriana Maritato y Amelia Morales, participaron desde el inicio del proyecto, desde sus posiciones como Bioquímicos de Atención Primaria privada y hoy manteniendo su actividad profesional en sus laboratorios, conducen la Agencia Regional de PROSAR de Lomas de Zamora y dirigen el sistema de cursos anuales sobre Disfunción Vaginal del Programa de Educación Continuada (PROECO) de la FBA.

Han presentado sus resultados en reuniones científicas y han publicado adelantos significativos de la aplicación de BACOVA en distintos grupos de mujeres. La experiencia desarrollada en estos años de trabajo y docencia, estimuló a Adriana y Amelia a generar la idea y trabajar activamente en la estructura del Atlas. Las motivó el haber experimentado que en la transferencia de conocimientos morfológicos a todo profesional, muy necesaria para quienes se inician, era también útil, aún para el más experimentado, el disponer de un Atlas de imágenes, que consolida la seguridad personal necesaria.

Beatriz Perazzi y Luis Palaoro, Profesores del Departamento de Bioquímica Clínica de la Facultad de Farmacia y Bioquímica de la UBA, en las áreas de Bacteriología Clínica y Citología respectivamente, son también integrantes del PROSAR. Se asociaron al trabajo desarrollado por Adriana y Amelia y colaboraron en la estructura final. Luis, actual Director de PROSAR, dirige el proyecto Estudio de la Reacción Inflamatoria Genital (ERIGE), que se ha fusionado a BACOVA y ofrece la base necesaria para todo bioquímico que quiera aumentar su capacidad en citología. Se incorpora en el Atlas lo necesario para aumentar la capacidad predictiva de BACOVA, utilizando la citología.

El Atlas no es enciclopédico. Se ha ordenado el resultado de los protocolos de atención primaria, originados en el marco real de la prevalencia de patologías prevalentes de nuestro sistema de atención primaria vigente.

Nunca fue tan necesario el Atlas. En el marco del maravilloso avance científico en el estudio de la microbioma vaginal y en la evaluación de la función vaginal, se ha logrado consolidar un fuerte apoyo a todo interesado que quiera optimizar su capacidad para orientar integralmente el complejo diagnóstico de laboratorio de Disfunción Vaginal, que se logra con el estudio morfológico integral del contenido vaginal. Es obvio que ante la necesidad del reconocimiento múltiple y simultáneo de todas las variables morfológicas del contenido vaginal, la ayuda directa del Atlas hace que todos nos sintamos más seguros.

Fue muy importante la participación de otros pares, mediante sus contribuciones y discusiones, algunas aún pendientes, de los aspectos muy finos, en los que seguramente se esconden los futuros hallazgos de siempre, con los que se viene actualizando periódicamente el MANUAL DE PROCEDIMIENTOS BACOVA, intentando resolver mejor las etiologías todavía desconocidas de la patología vaginal. Sobre todo en la identificación de los problemas de posibles variables etiológicas en lo que hoy reconocemos como Vaginosis Bacteriana, Vaginitis Atróficas y la detección de cambios sistémicos, que se reflejan en modificaciones celulares aún de difícil interpretación.

Esta es la segunda edición, mediante una labor que continúa, porque en la medida que se analiza rutinariamente la evaluación de BACOVA, se encuentran nuevas evidencias que refuerzan la importante ayuda que significa disponer de un atlas de imágenes y sobre todo “móvil”, abierto a la crítica, opinión y consultas de un grupo profesional cada vez más interesado y participativo.

El crecimiento de cobertura social ya logrado por PROSAR se debe a la extraordinaria aplicabilidad del concepto de EVB's que ha tenido ya y se amplía en forma continua, en función de la recepción positiva del cuerpo médico. Optimizar la calidad del apoyo del laboratorio al manejo de la patología de disfunción vaginal, requiere la participación de nuestros pares que ejercen la profesión viviendo la realidad en todas las variables de atención médica de nuestro país.

Se necesita de su participación, para asegurar la cobertura total de la aplicación de BACOVA, en todos los niveles sociales, los esperamos. (prosar@fba.org.ar)

Dr. Ramón de Torres

AGRADECIMIENTOS

Sólo tenemos palabras de agradecimiento hacia el Profesor Emérito Dr. Ramón de Torres, lo logrado a lo largo de estos años se lo debemos a él, nos invitó a formar parte de su proyecto, depositando su confianza y ubicándonos como referentes en la Agencia Central y junto a él, emprendimos este camino que nos dio tantas satisfacciones en lo profesional como en lo personal.

Con el apoyo y consejo nos ha dado la libertad de proponer actividades para difundir el Procedimiento BACOVA, como así también la oportunidad de crecer profesionalmente. Nos integró en la comunidad docente y nos animó a participar en ámbitos académicos y en la publicación de trabajos de investigación epidemiológica con los datos obtenidos en nuestros laboratorios.

Es de destacar su admirable vocación por la docencia, por compartir conocimientos y transmitirlos, como asimismo es admirable su preocupación y compromiso social por el bienestar de las personas y la optimización del uso de los recursos al considerar el gran aporte que Bacova brinda en la Atención Primaria de la Salud, ámbito en el cual accede la población en general.

Finalmente nuestro mayor reconocimiento a los Profesores Dra. Beatriz Perazzi y Dr. Luis Palaoro, Director del Programa PROSAR de FBA que han enriquecido este atlas con sus conocimientos y magna experiencia profesional.

Amelia Beatriz Morales y Adriana Maritato

INTRODUCCION

El estudio morfológico del contenido vaginal, en función de la relación del Valor Numérico (VN) y de la Reacción Inflamatoria Vaginal (RIV), genera la identificación de cinco Estados Vaginales Básicos (EVB). Se diagnostican por una metodología accesible al laboratorio periférico de menor complejidad y su resultado logra el más alto valor predictivo actual para el diagnóstico de vaginosis /vaginitis y sus variables más prevalentes.

BACOVA genera el informe de laboratorio más eficiente para asegurar el seguimiento clínico terapéutico racional de la Disfunción Vaginal, en la Atención Primaria de la Salud.

Toda la información lograda en la primera visita (diagnóstico sindrómico presuntivo) adquiere importancia definitiva para la toma de decisiones clínico-terapéuticas, al contar con el Estado Vaginal Básico generado sobre evidencias concretas del estado real del contenido vaginal.

La segura identificación de vaginosis o vaginitis, define en principio las decisiones del requerimiento o no, de estudios complementarios racionales (microbiológicos y/o citológicos) .La etiología de la llamada Vaginosis Bacteriana es aún un misterio, pero es indudable que se trata de un desequilibrio sistémico con alta participación de disfunción estrogénica en la que en la mayoría de las casos no se alcanza un nivel de RIV.

Actualmente se reconoce la ambigüedad de la terapéutica antimicrobiana y se consolida la importancia que la demostración de que anticonceptivos hormonales reducen la frecuencia de Vaginosis Bacteriana dando mayor estabilidad a la microbiota vaginal.

Bacova prioriza el estudio de la función vaginal y asegura el diagnóstico de vaginosis/vaginitis, sustituyendo el criterio simplista tradicional de la búsqueda de infección vaginal como única variable etiológica.

Bacova no reemplaza ni el estudio microbiológico, ni citológico pero sí colabora en definir en qué casos se debe aplicar, cifra que no supera un 30% de mujeres sintomáticas y 10% de asintomáticas.

Este Atlas pretende ser una contribución en la enseñanza práctica para el profesional que utiliza la metodología descripta para el diagnóstico de la Disfunción Vaginal según el MANUAL DE PROCEDIMIENTO - BACOVA

ESTUDIO INTEGRAL BACOVA ERIGE

EFICIENCIA DIAGNOSTICA

El estudio Integral del contenido vaginal bajo el Procedimiento BACOVA - ERIGE presenta alta sensibilidad , siendo una prueba de tamizaje para reconocer la Disfunción Vaginal, definiendo los 5 Estados Vaginales Básicos (EVB´s) posibles asociaciones con vaginitis convencionales , detección de morfotipos bacterianos extraños y de células anormales tanto en mujeres en edad fértil como en menopaúsicas.

Con alto valor predictivo el estado funcional vaginal , se define , independientemente de ningún criterio clínico , ni reconocimiento de ninguna especie microbiana determinada , sustituyendo el criterio simplista tradicional de la búsqueda de infección vaginal como única variable etiológica , orientando con alto valor agregado , el estudio complementario racional a nivel microbiológico y/o citológico

Establece con alto valor predictivo el EVB de la mujer en estudio. EVB I Microbiota Normal, EVB II: Microbiota Normal con Reacción Inflamatoria Vaginal significativa, EVB III: Microbiota Intermedia, EVB IV: Vaginosis Bacteriana y EVB V: Vaginitis Microbiana Inespecífica.

BACOVA contribuye con 75 % de valor predictivo positivo en vaginitis convencionales: Tricomoniasis y vulvovaginitis por levaduras. Siendo el valor predictivo del 100 % para Vaginosis Bacteriana

Resultados obtenidos utilizando BACOVA indican que el 15 % de mujeres sintomáticas no muestran alteraciones del contenido vaginal y sólo un 20 % muestra Reacción Inflamatoria Vaginal, indicador real de estudios complementarios y/o tratamientos inmediatos.

Metodología accesible, rápida y reproducible, se genera Informe Integral que asegura eficiencia diagnóstica inicial y de seguimiento clínico terapéutico racional de la Disfunción Vaginal en la Atención Primaria de la Salud.

El Manual de Procedimiento Bacova, la Guía práctica integral (Clínico-Laboratorio) de Diagnóstico de vaginosis –vaginitis y el Módulo de Apoyo para el estudio de la Disfunción vaginal pueden ser consultados en la www.fba.org.ar / Prosar/ consensos

FBA
MANUAL de
PROCEDIMIENTO
BACOVA ERIGE
2018
PROSAR

GUIA PRÁCTICA
INTEGRAL
(Clínica-Laboratorio) DE
DIAGNÓSTICO DE
VAGINOSIS -VAGINITIS
ENERO a DICIEMBRE 2012

ESTADOS VAGINALES BASICOS- EVB's

Los cinco Estados Vaginales Básicos (EVB's) generan un refinamiento en la identificación de sub-grupos dentro de las áreas de Vaginosis y Vaginitis, de gran valor agregado para la toma de decisiones clínico-terapéuticas inmediatas.

En la siguiente tabla se presentan los EVB's para mujer en edad fértil (MEF) y mujer menopaúsica (MM), los cuales se definen combinando el Valor Numérico (VN) y Reacción Inflamatoria Vaginal (RIV)

ESTADOS VAGINALES BASICOS	EVB	SIGLA	VN		RIV
DESCRIPCION			**MEF**	**MM**	
MICROBIOTA NORMAL	**I**	**MN**	**0-3**	**0 -5**	**NO**
MICROBIOTA NORMAL CON REACCION INFLAMATORIA SIGNIFICATIVA	**II**	**MN +RIV**	**0-3**	**0-5**	**SI**
MICROBIOTA INTERMEDIA	**III**	**MI**	**4-6**	**6**	**NO**
VAGINOSIS BACTERIANA	**IV**	**VB**	**7-10**		**NO**
VAGINITIS MICROBIANA INESPECIFICA	**V**	**VMI**	**4-10**	**6-10**	**SI**

Estos cinco EVB's de la función vaginal, en uno de los cuales se encuadra toda MEF y MM, son diagnosticados con 100% de valor predictivo (positivo y negativo) ya que se trata de un postulado morfológico, una verdadera fotografía del contenido vaginal (CV), independiente de todo otro criterio clínico y al que deben agregarse a posteriori las otras variables, camino a un diagnóstico de mayor precisión

Pasaremos a continuación a definir e interpretar qué significado tiene cada uno de los 5 EVB's para MEF y MM. Luego para visualizar el contenido vaginal (CV) presentaremos distintos casos.

Se iniciará cada uno de ellos con el resumen de la Ficha de Toma de Muestra (FTM) para luego mostrar imágenes de los extendidos en fresco, con coloración de Gram y coloración de Giemsa, se hace la aclaración que todos los extendidos de Giemsa fueron fotografiados con un aumento de 1000X para la mejor visualización de los morfotipos, pero en la práctica el Giemsa se observa a 400X .Se finaliza cada caso con la conclusión del informe BACOVA y la recomendación ó sugerencia si correspondiera.

EVB I MICROBIOTA NORMAL (MN):

Este EVB indica que la mujer presenta un equilibrio de la microbiota habitual, predominio manifiesto de Lactobacilos sobre la detección de las otras bacterias habituales de la vagina (en gran proporción anaeróbicas con morfotipos categóricamente diferente de los lactobacilos) lo que genera un VN de 0 a 3 y ausencia de RIV.

Para MEF:

VN	0	1	2	3
RIV	NEGATIVA			

Para MM:

VN	O	1	2	3	4	5
RIV	NEGATIVA					

Estos dos criterios definen morfológicamente el estado de Microbiota Normal. El estado de normalidad de la función vaginal, va acompañado de pH normal y ausencia de olor a aminas.

Sin embargo hay casos en los que se detecta una elevación del pH, sin ningún otro criterio de anormalidad. Excepcionalmente puede detectarse la presencia de *Trichomonas vaginalis* (TV), Morfotipos bacterianos extraños (Mex) y/o células epiteliales no habituales.

Cabe aclarar que la detección de trichomonas en el EVB I, es decir sin RIV y acompañada de lactobacilos con pH normal, ocurre en pacientes asintomáticas, con una frecuencia que oscila del 10% y hasta el 50%. La detección del parásito en dicho estado mediante BACOVA resulta excepcional dada la baja cantidad de parásitos presentes como para ser detectados en los exámenes microscópicos directos, que presentan una baja sensibilidad (35-80%), que suele ser aún menor (25%) en las pacientes asintomáticas.

Por lo tanto, en las pacientes asintomáticas se requiere de metodologías más sensibles, como el cultivo en medios específicos, que supera los valores predictivos de la morfología y es considerado el método de referencia. Se suele utilizar el medio líquido de tioglicolato modificado con incubación de 7 días a 37ºC en atmósfera de 5 % de CO2. Se trata de un medio ligeramente anaeróbico rico en nutrientes que contiene suero equino y agentes antimicrobianos.

Se controla por observación microscópica diaria en fresco en busca de parásitos móviles, durante 7 días. Recientes publicaciones demostraron que la recuperación de *T. vaginalis* en el medio de tioglicolato modificado es similar a la lograda con el medio de Diamond.

Recientemente, en pleno ajuste metodológico la amplificación génica parece establecerse como metodología que adicionada al cultivo, alcanzaría los mejores valores predictivos, pudiendo por lo tanto utilizarse ambas metodologías simultáneamente, lo que representaría un “gold-standard ampliado”.

De esta forma, cobra real importancia la utilización de estas dos metodologías en pacientes asintomáticas, dada la baja cantidad de parásitos presentes que imposibilita su visualización por los métodos microscópicos directos contemplados en BACOVA.

Sin embargo, hasta el presente el costo beneficio es todavía un factor de escasa difusión en atención primaria de la salud. La presencia de TV en el EVB I, puede ser interpretada como un estado de portador, aunque epidemiológicamente, a diferencia de lo que sucede en el caso de levaduras, es mandatorio el tratamiento.

En ciertos casos, sobre todo en embarazadas de riesgo esta condición es probable que deba tenerse en cuenta para instalarse el tratamiento, a fin de prevenir complicaciones maternas y perinatológicas, tales como rotura prematura de membrana, parto prematuro y bajo peso al nacer.

La sola detección de levaduras (Le) en Microbiota Normal, no condiciona que se trate de vulvovaginitis por levaduras (VVL). En este caso se debe verificar el estado morfológico intrínseco de las levaduras y ajustar la determinación de la RIV, sobre todo en los límites de corte, ya que en la VVL debe presentarse RIV y en general, las levaduras se encuentran formando pseudomicelios.

Las levaduras habitan con mayor frecuencia en el contenido vaginal con valor numérico de 0 a 3, es decir acompañando a la microbiota lactobacilar con pH normal.Las levaduras en el EVB I representan colonizaciones habituales, que alcanzan entre el 15% y 25%, con mayor frecuencia en mujeres embarazadas (50%) y aquellas que utilizan anticonceptivos hormonales.

Ejemplos de EVB I MICROBIOTA NORMAL

CASO Nº 1:
FTM: Mujer de 38 años (MEF) no embarazada, asintomática, sin DIU, cumple con todos los requisitos de toma de muestra según MPB, realiza el estudio BACOVA como control ginecológico.

EXAMEN MICROSCÓPICO:

Examen en Fresco (400x)
Se observan células epiteliales pavimentosas.
Bacilos. Fondo limpio

Examen en fresco (400x)
Se observan células epiteliales pavimentosas. Leucocitos.
Bacilos. Fondo limpio

Examen en fresco (400x)
Se observan células epiteliales pavimentosas.
Bacilos Fondo limpio

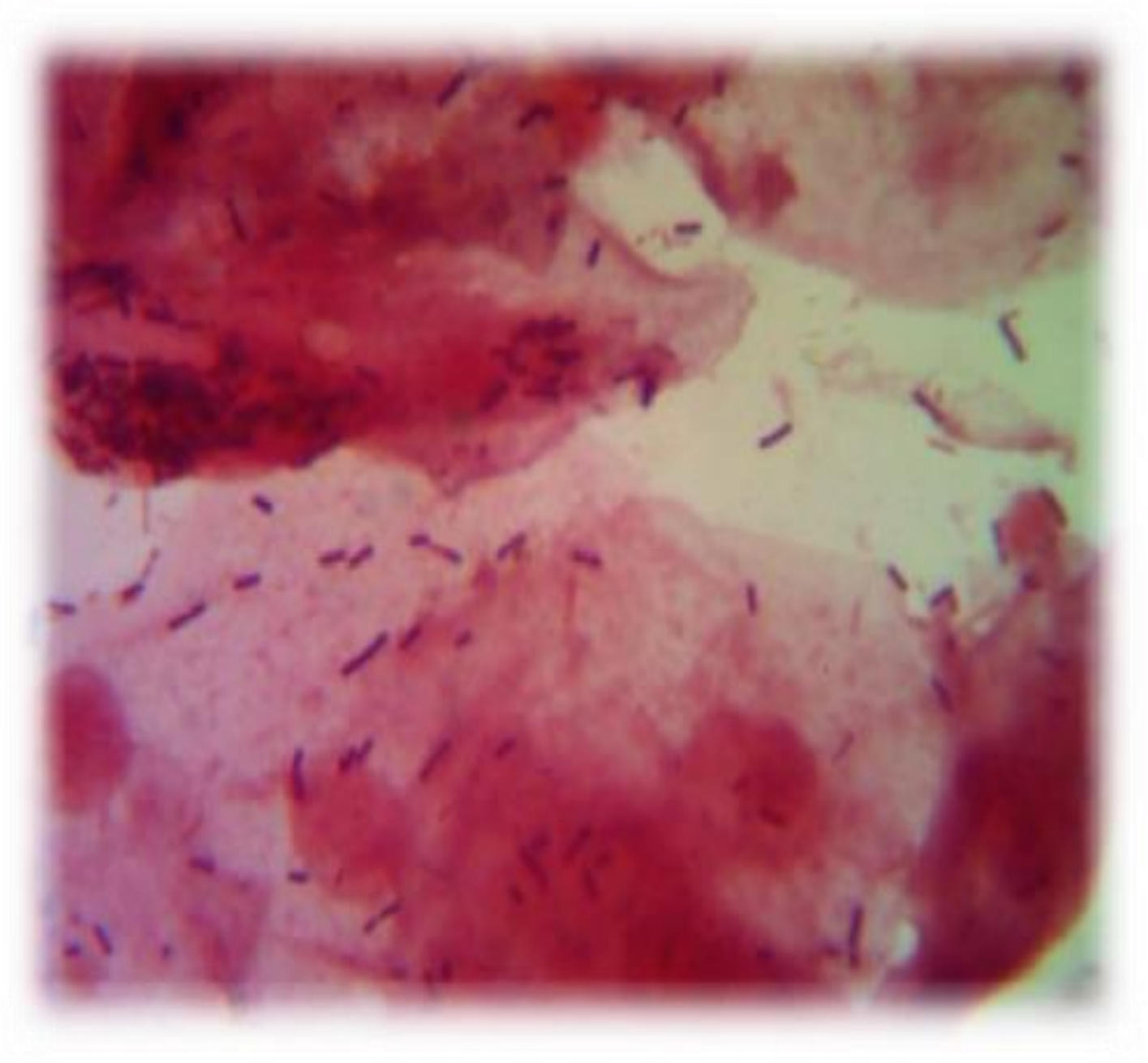

Examen Gram (1000x)

Se observan células epiteliales pavimentosas. Bacilos Gram (+) compatibles con *Lactobacillus* sp. (>30) VN=0. Ausencia de Cocobacilos Gram variables compatibles con *Gardnerella vaginalis* VN=0. Ausencia de Bacilos Gram variables curvos compatibles con *Mobiluncus* sp. VN=0. Se observan Bacilos Gram (+) compatibles con *Corynebacterium* sp. (Mex).VNF=0.RIV=Negativa

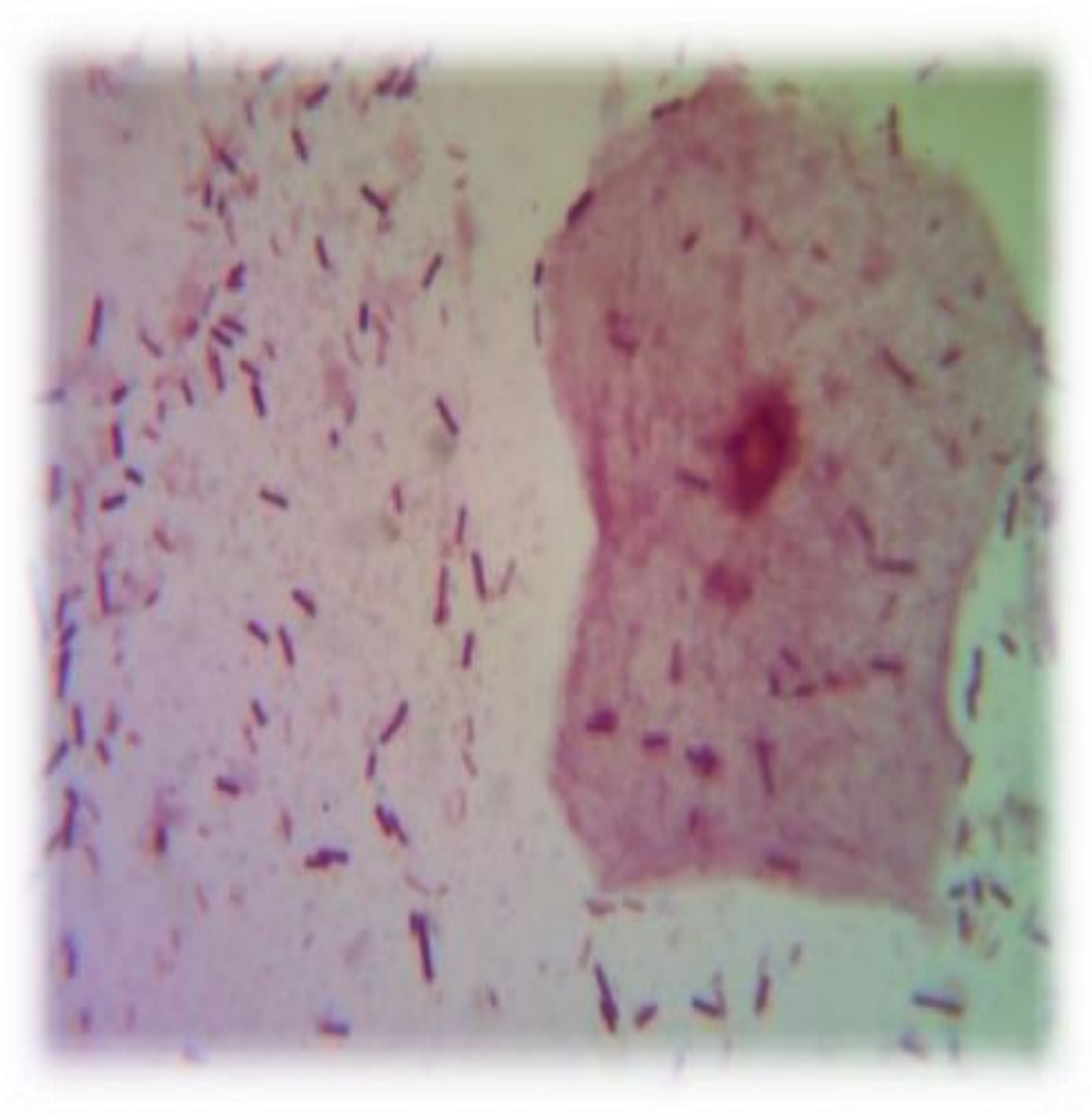

Examen Gram (1000x)

Se observa célula epitelial pavimentosa. Bacilos Gram (+) compatibles con *Lactobacillus* sp. (>30)VN=0.Ausencia de Cocobacilos Gram variables compatibles con *Gardnerella vaginalis* VN=0. Ausencia de Bacilos Gram variables curvos compatibles con *Mobiluncus* sp. VN=0.Se observan Bacilos Gram (+) compatibles con *Corynebacterium* sp. (Mex).VNF=0.RIV=Negativa

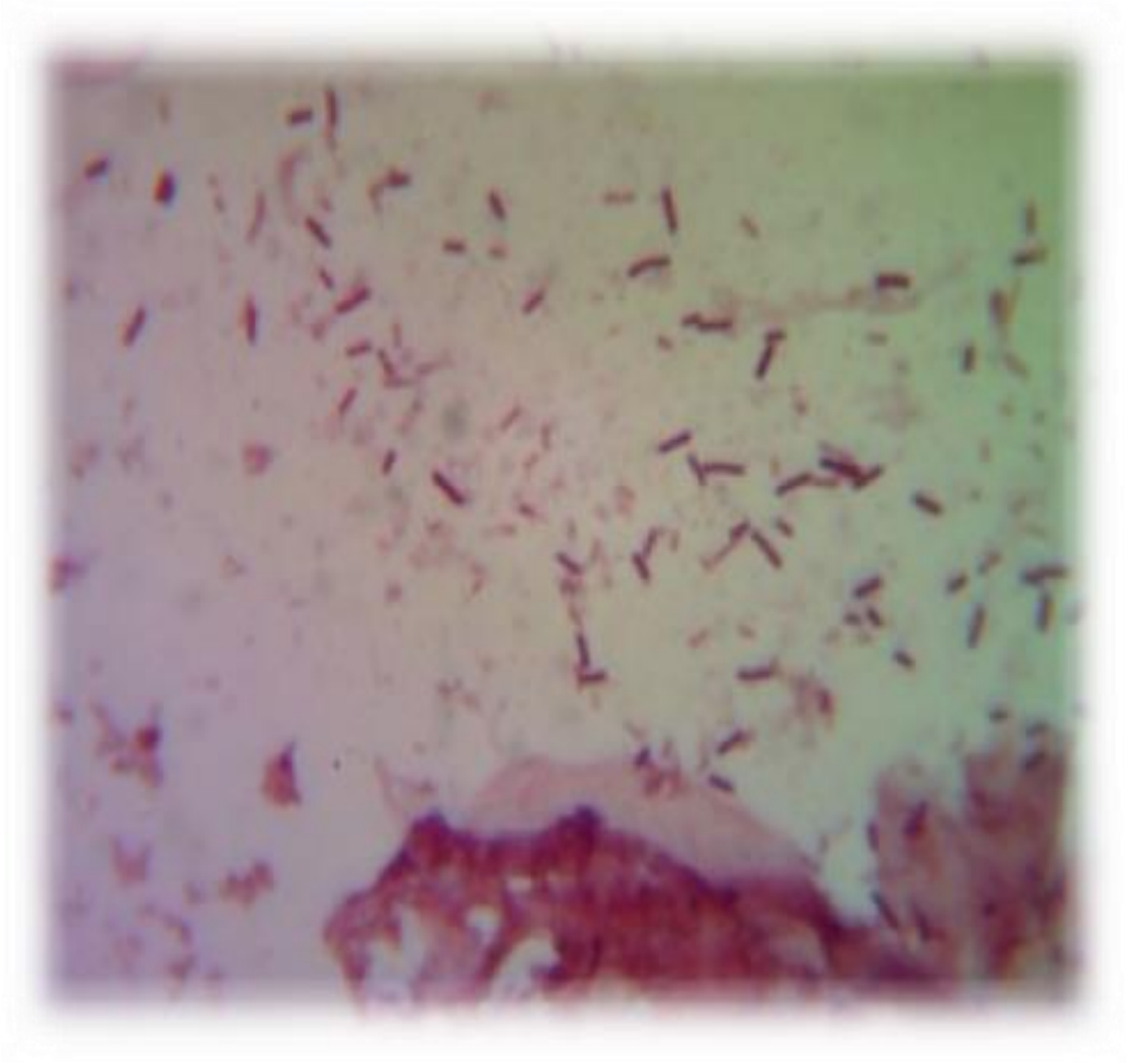

Examen Gram (1000x)

Se observan células epiteliales pavimentosas. Bacilos Gram (+) compatibles con *Lactobacillus* sp. (>30) VN=0.Ausencia de Cocobacilos Gram variables compatibles con *Gardnerella vaginalis* VN=0.Ausencia de Bacilos Gram variables curvos compatibles con *Mobiluncus* sp. VN=0.Se observan Bacilos Gram (+) compatibles con *Corynebacterium* sp. (Mex). VNF=0. RIV=Negativa

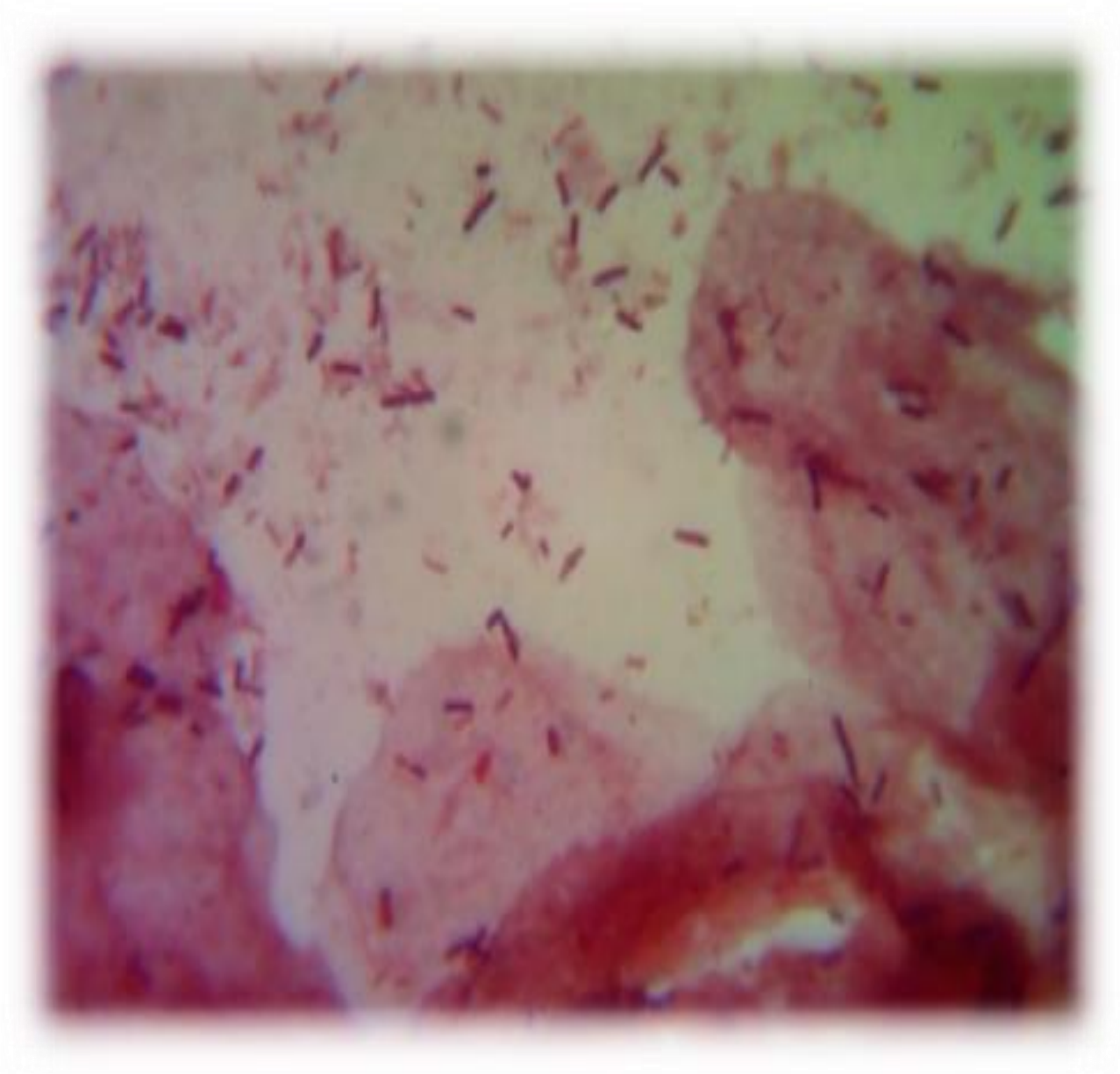

Examen Gram (1000x)

Se observan células epiteliales pavimentosas. Bacilos Gram (+) compatibles con *Lactobacillus* sp. (>30) VN=0.Ausencia de Cocobacilos Gram variables compatibles con *Gardnerella vaginalis* VN=0.Ausencia de Bacilos Gram variables curvos compatibles con *Mobiluncus* sp. VN=0.Se observan Bacilos Gram (+) compatibles con *Corynebacterium* sp. (Mex). VNF=0. RIV= Negativa

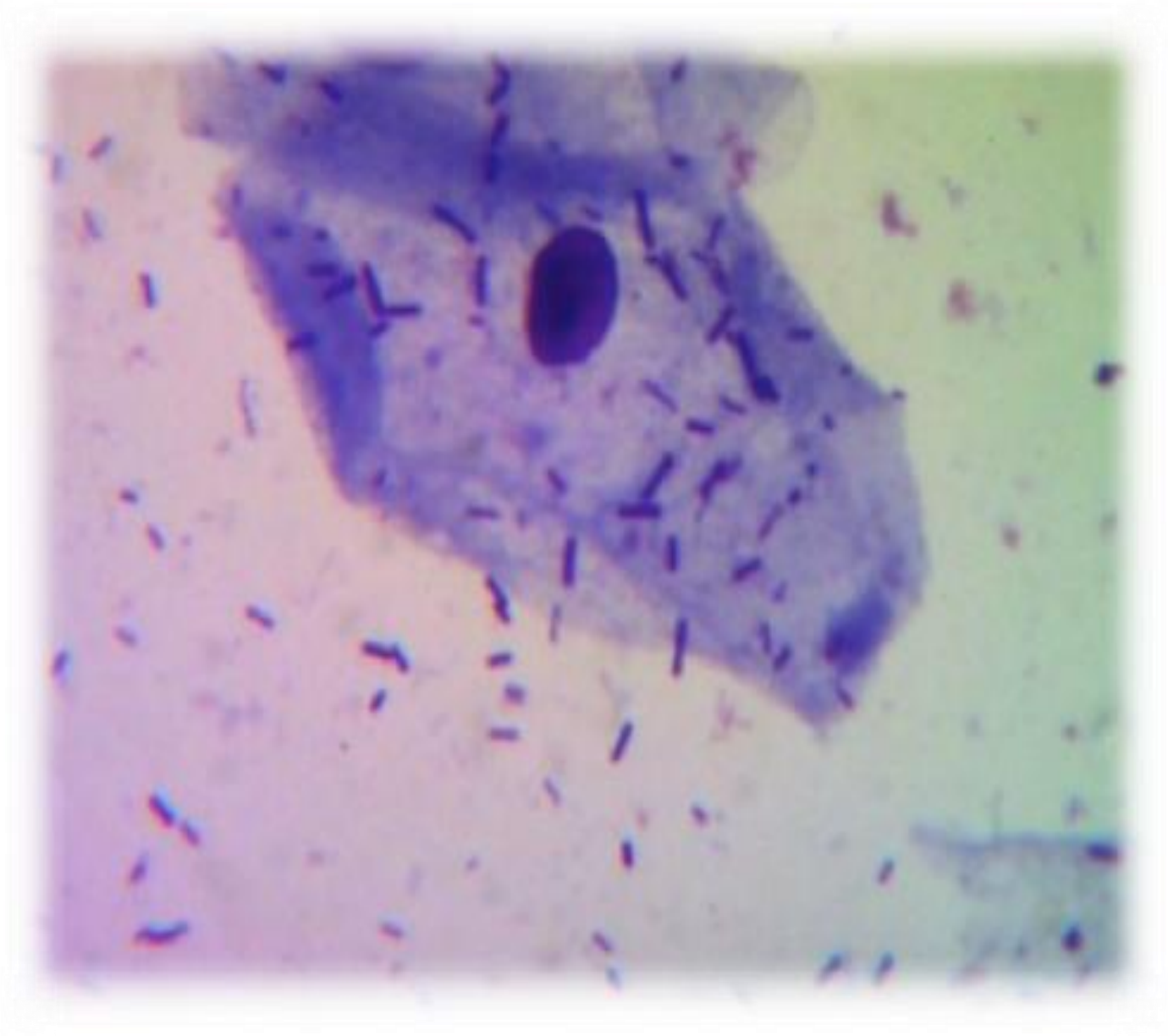

Examen Giemsa (1000x)
Se observa célula epitelial pavimentosa intermedia. Bacilos
Ausencia de leucocitos. RIV=Negativa

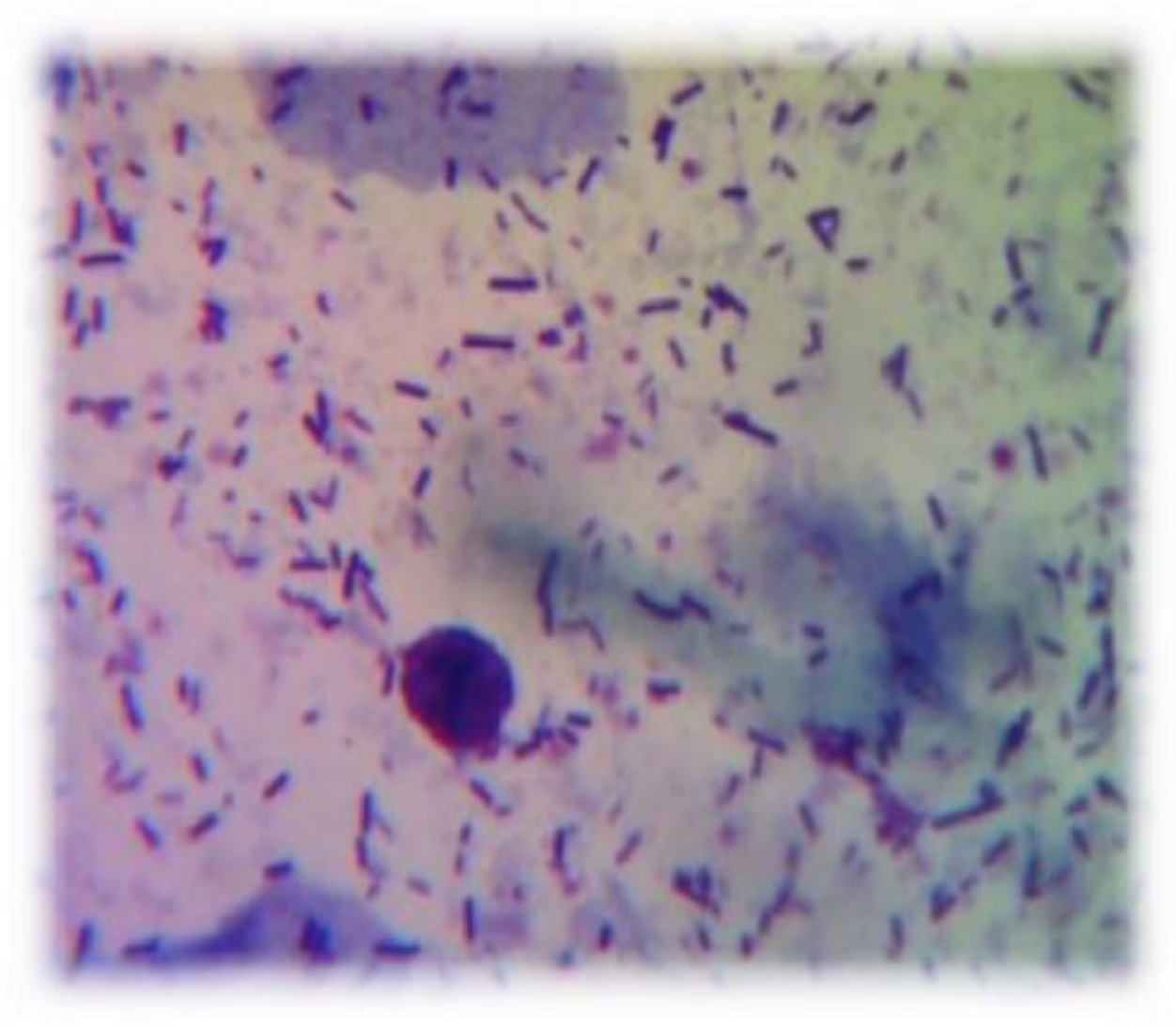

Examen Giemsa (1000x)
Se observan células epiteliales pavimentosas. Núcleo suelto. Bacilos
Ausencia de leucocitos RIV=Negativa

CONCLUSION:

La muestra es compatible con EVB I (VN=0 y RIV NEGATIVA) Microbiota Normal

CASO Nº 2:
FTM: Mujer de 41 años (MEF) no embarazada, asintomática, sin DIU, cumple con todos los requisitos de toma de muestra según MPB, realiza el estudio BACOVA como parte de los controles solicitados por estudio de infertilidad, actualmente medicada con corticoides y claritromicina.

EXAMEN MICROSCÓPICO:

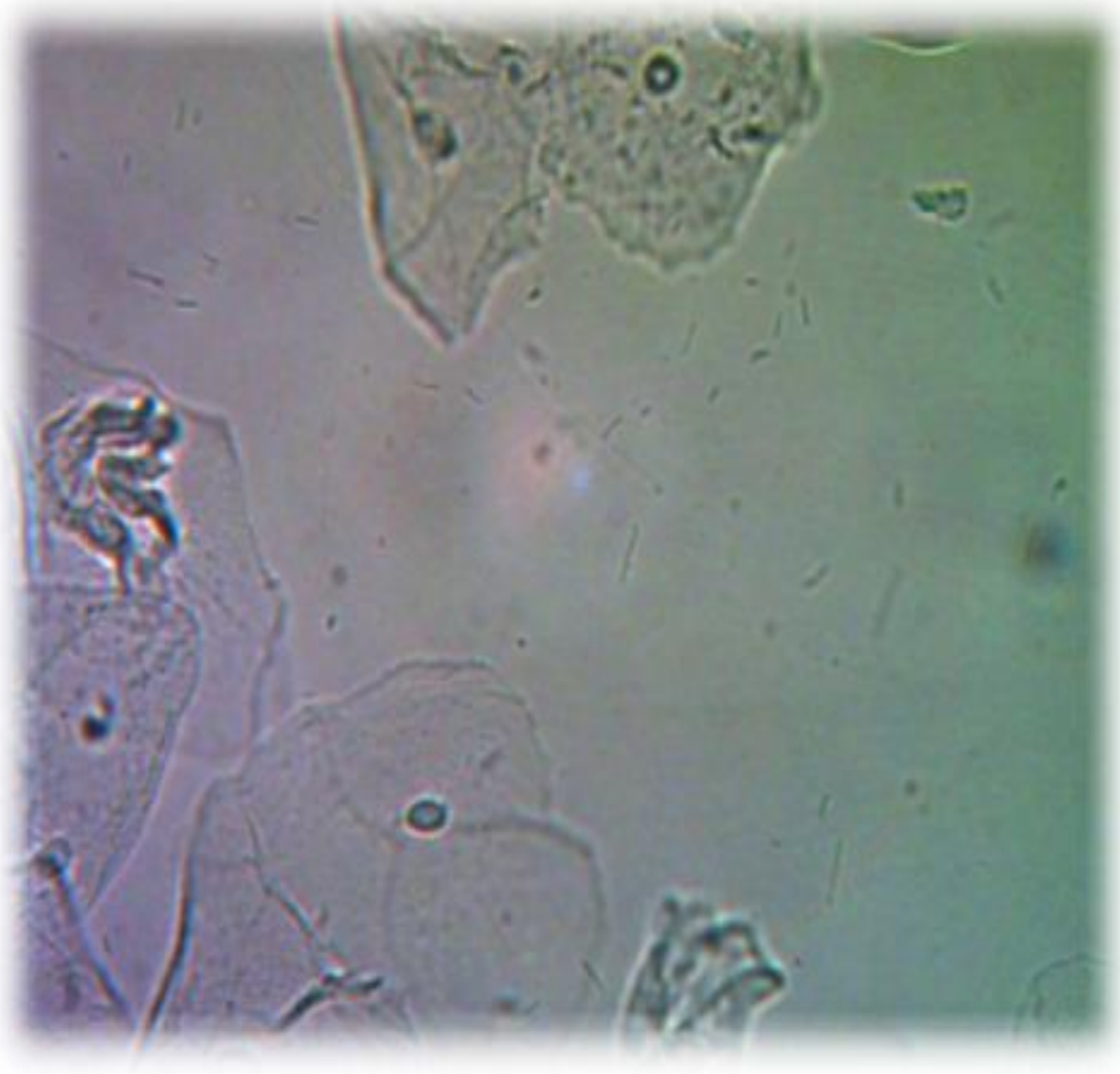

Examen en Fresco (400x)
Se observan células epiteliales pavimentosas.
Bacilos. Fondo limpio

Examen en Fresco (400x)
Se observan células epiteliales pavimentosas. Bacilos.
Fondo limpio

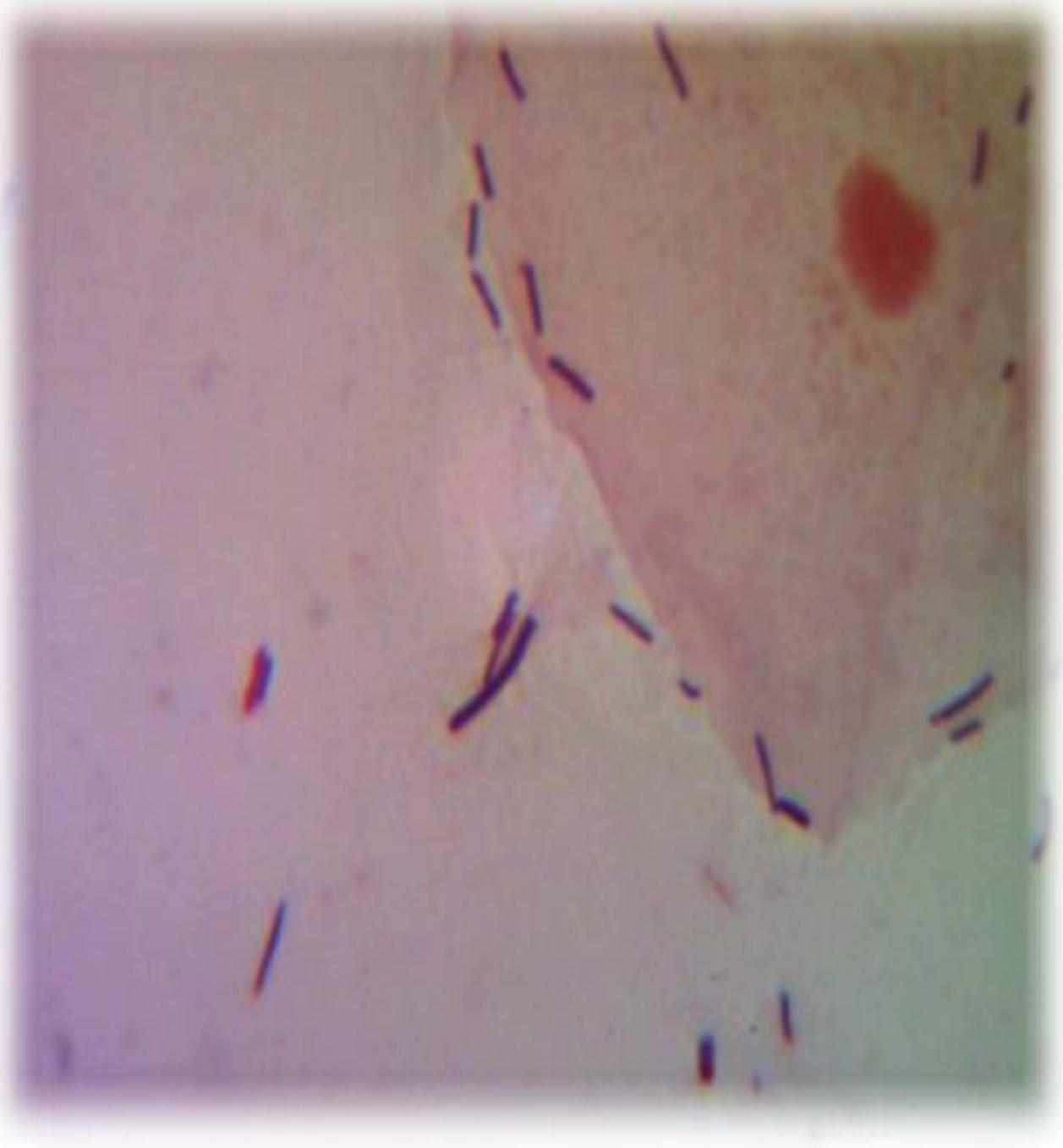

Examen Gram (1000)
Se observa célula epitelial pavimentosa. Bacilos Gram (+) compatibles con *Lactobacillus* sp. (5 a 30) VN=1Ausencia de Cocobacilos Gram variables compatibles con *Gardnerella vaginalis* VN=0.Ausencia de Bacilos Gram variables curvos compatibles con *Mobiluncus* sp.VN=0.Se observan Bacilos Gram (+) compatibles con *Corynebacterium* sp. (Mex).VNF=1.
RIV Negativa

Examen Gram (1000x)
Se observa célula epitelial pavimentosa. Bacilos Gram (+) compatibles con *Lactobacillus* sp. (5 a 30) VN=1Ausencia de Cocobacilos Gram variables compatibles con *Gardnerella vaginalis* VN=0. Ausencia de Bacilos Gram variables curvos compatibles con *Mobiluncus* sp.VN=0.Se observan Bacilos Gram (+) compatibles con *Corynebacterium* sp. (Mex). VNF=1. RIV= Negativa

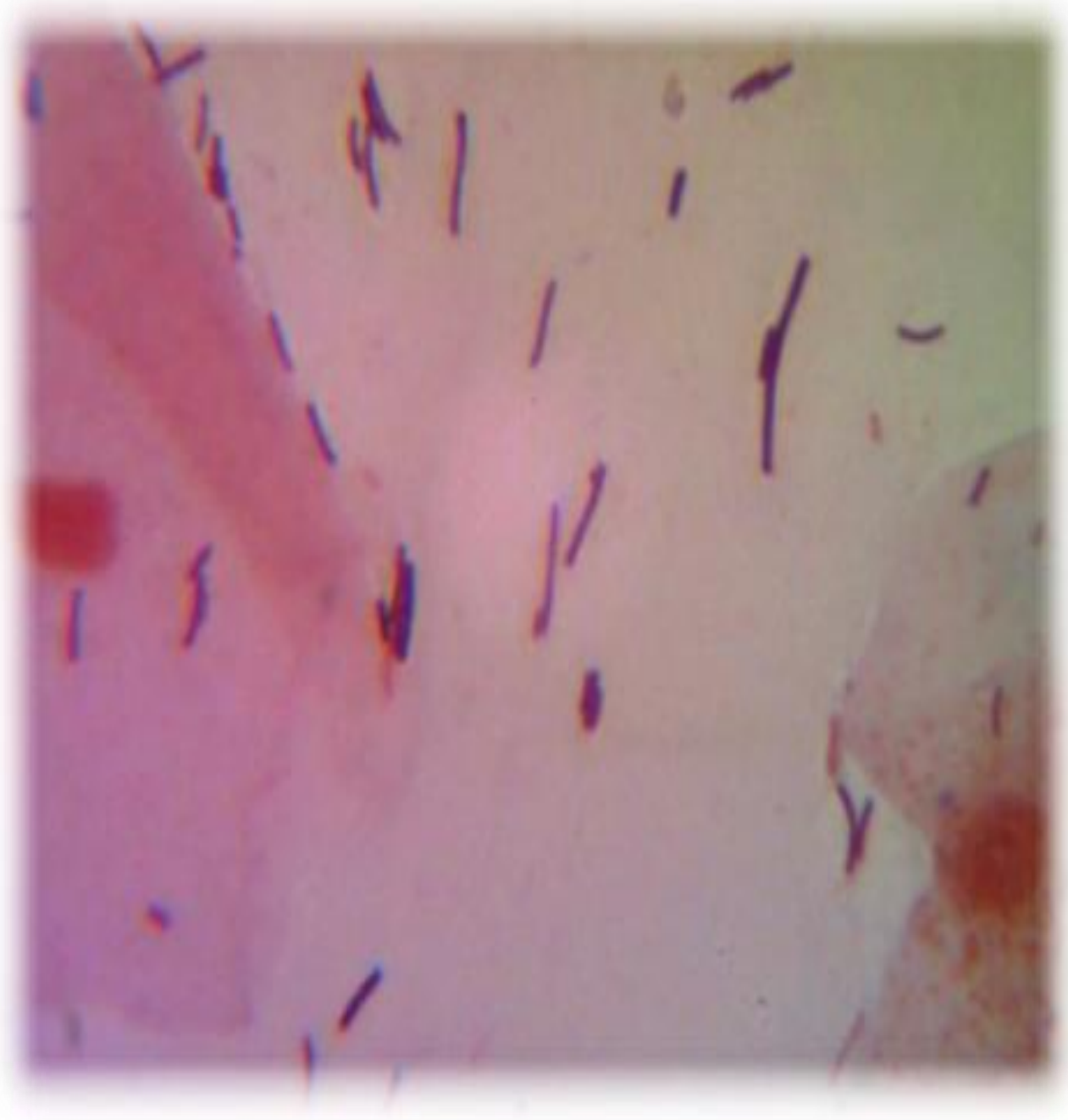

Examen Gram (1000x)
Se observan células epiteliales pavimentosas. Bacilos Gram (+) compatibles con *Lactobacillus* sp. (5 a 30) VN=1Ausencia de Cocobacilos Gram variables compatibles con *Gardnerella vaginalis* VN=0. Ausencia de Bacilos Gram variables curvos compatibles con *Mobiluncus* sp. VN=0. Se observan Bacilos Gram (+) compatibles con *Corynebacterium* sp. (Mex).VNF=1.RIV=Negativa

Examen Gram (1000x)

Se observan células epiteliales pavimentosas. Bacilos Gram (+) compatibles con *Lactobacillus* sp. (5 a 30) VN=1 Ausencia de Cocobacilos Gram variables compatibles con *Gardnerella vaginalis* VN=0. Ausencia de Bacilos Gram variables curvos compatibles con *Mobiluncus* sp.VN=0.Se observan Bacilos Gram (+) compatibles con *Corynebacterium* sp. (Mex).VNF=1.RIV=Negativa

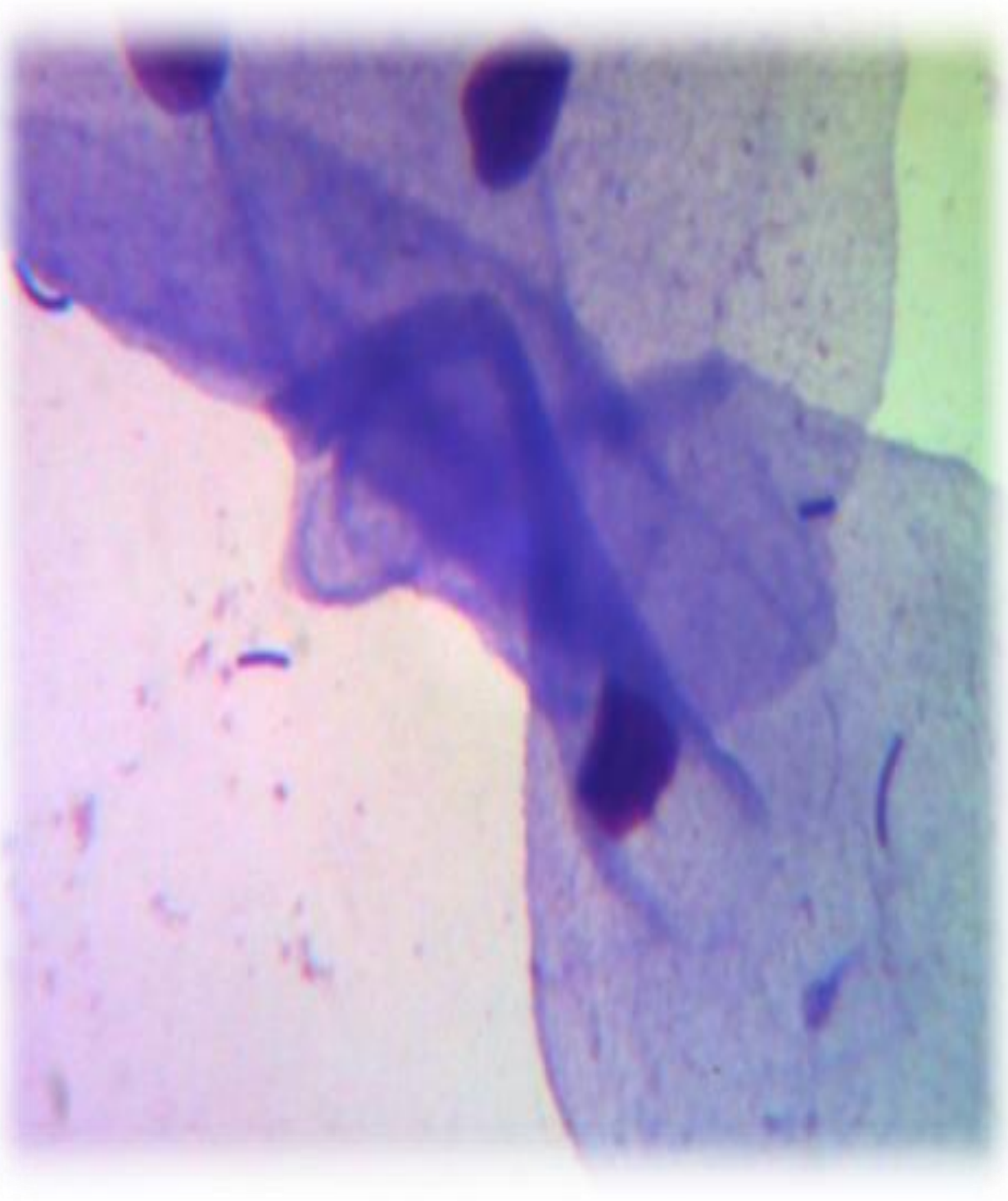

Examen Giemsa (1000x)
Se observan células epiteliales pavimentosas superficiales .Bacilos
Ausencia de leucocitos. RIV=Negativa

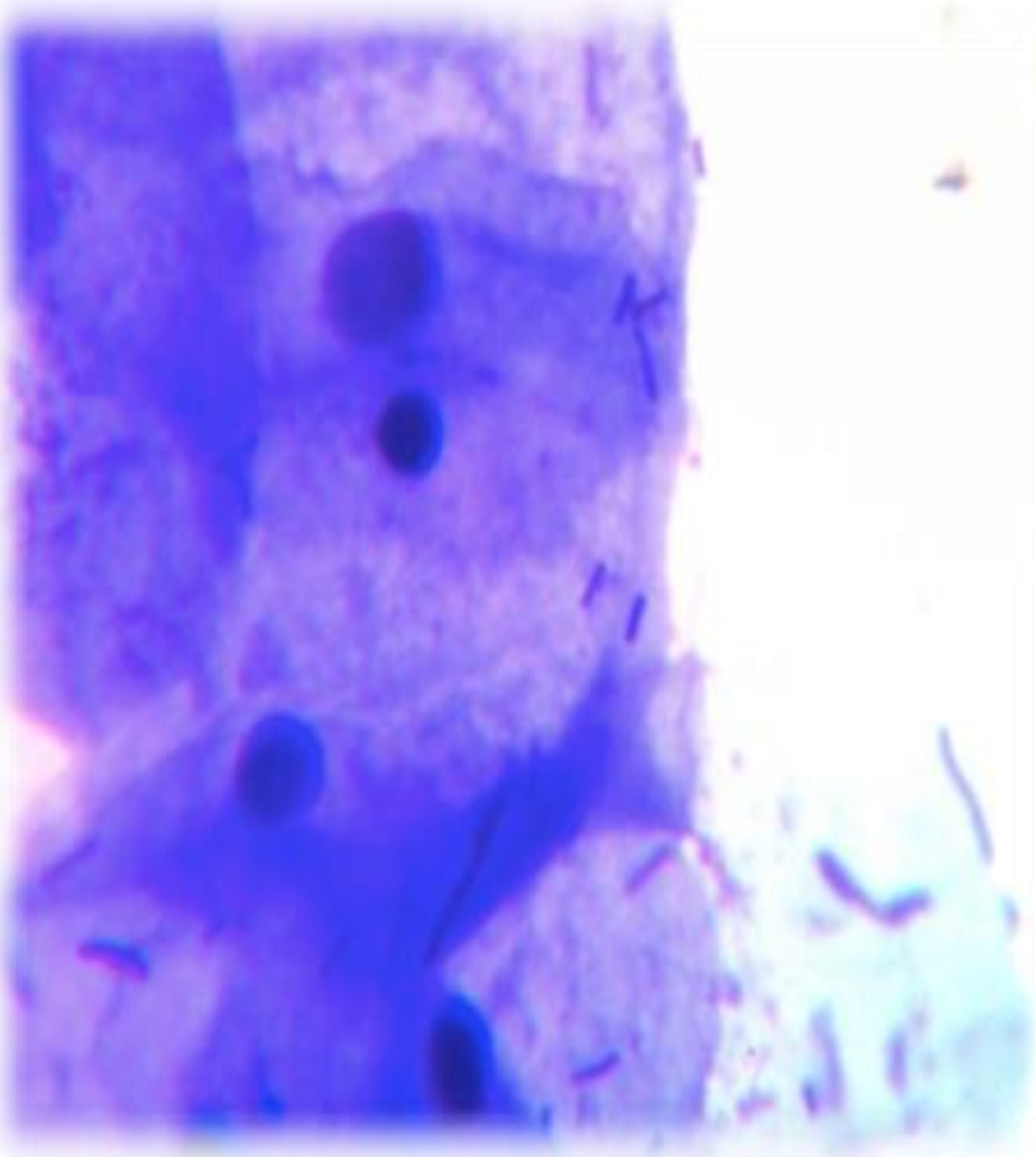

Examen Giemsa (1000x)
Se observan células epiteliales pavimentosas superficiales. Bacilos
Ausencia de leucocitos. RIV=Negativa

CONCLUSION:

La muestra es compatible con EVB I (VN=1 y RIV NEGATIVA) Microbiota Normal

CASO Nº 3:
FTM: Mujer de 39 años (MEF) no embarazada, sintomática, con DIU, cumple con todos los requisitos de toma de muestra según MPB, realiza el estudio BACOVA por control ginecológico.

EXAMEN MICROSCÓPICO:

Examen en Fresco (400x)
Se observan células epiteliales pavimentosas.
Bacilos

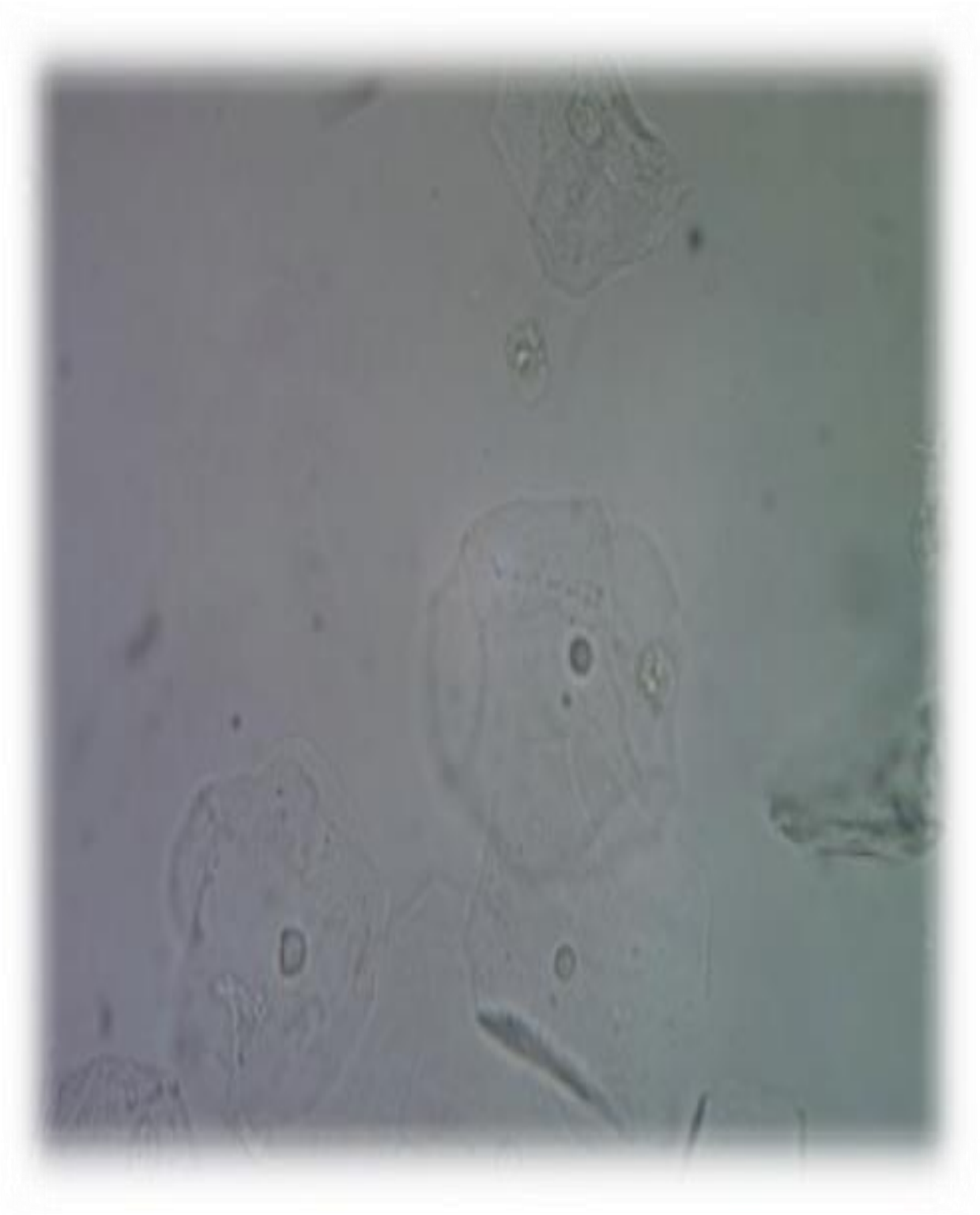

Examen en Fresco (400x)
Se observan células epiteliales pavimentosas.
Bacilos

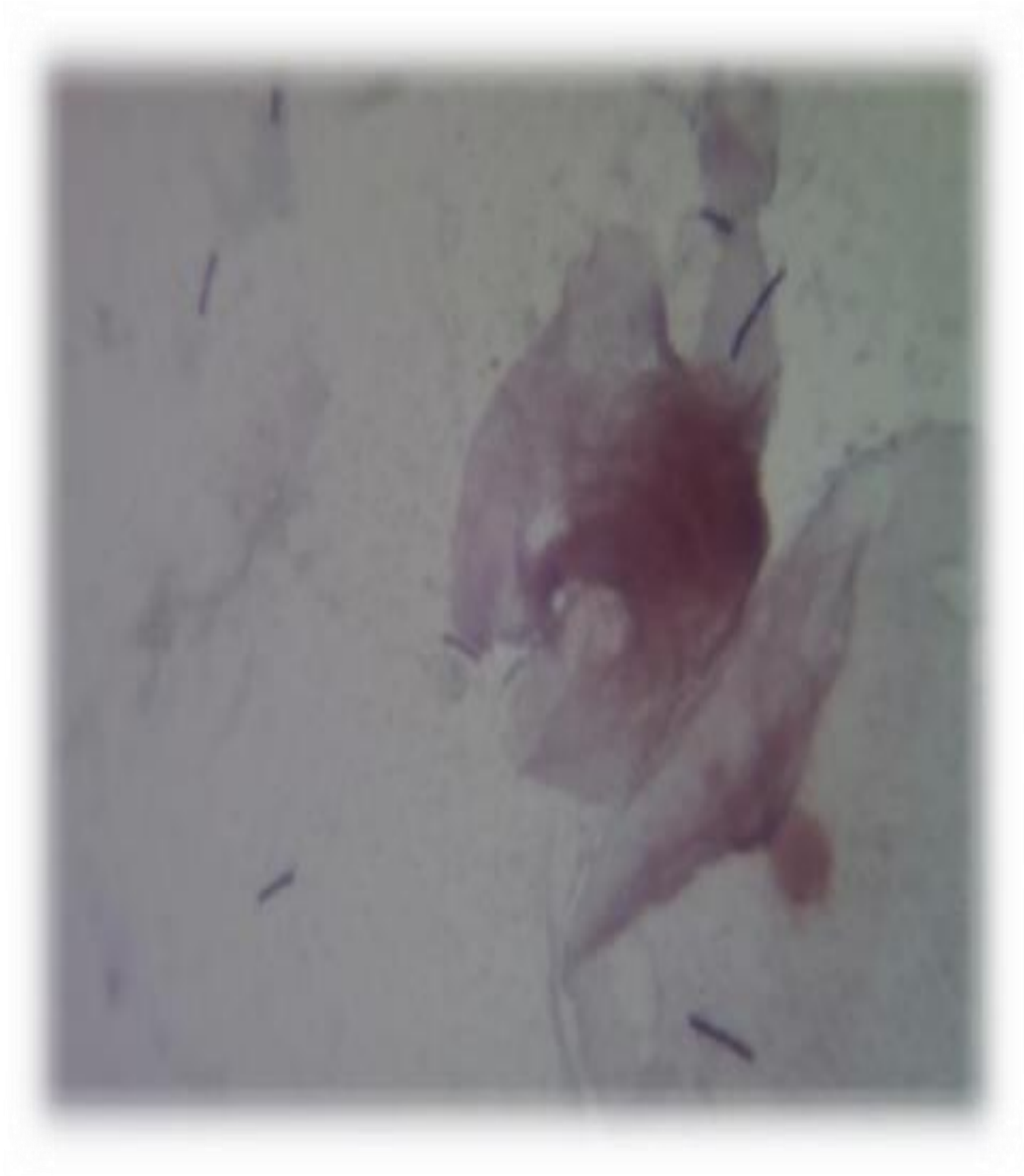

Examen Gram (1000 x)

Se observan células epiteliales pavimentosas. Bacilos Gram (+) compatibles con *Lactobacillus* sp. (5-30) VN=1 Ausencia de Cocobacilos Gram variables compatibles con *Gardnerella vaginalis* VN=0. Ausencia de Bacilos Gram variables curvos compatibles con *Mobiluncus* sp. VN=0.VNF=1.RIV=Negativa

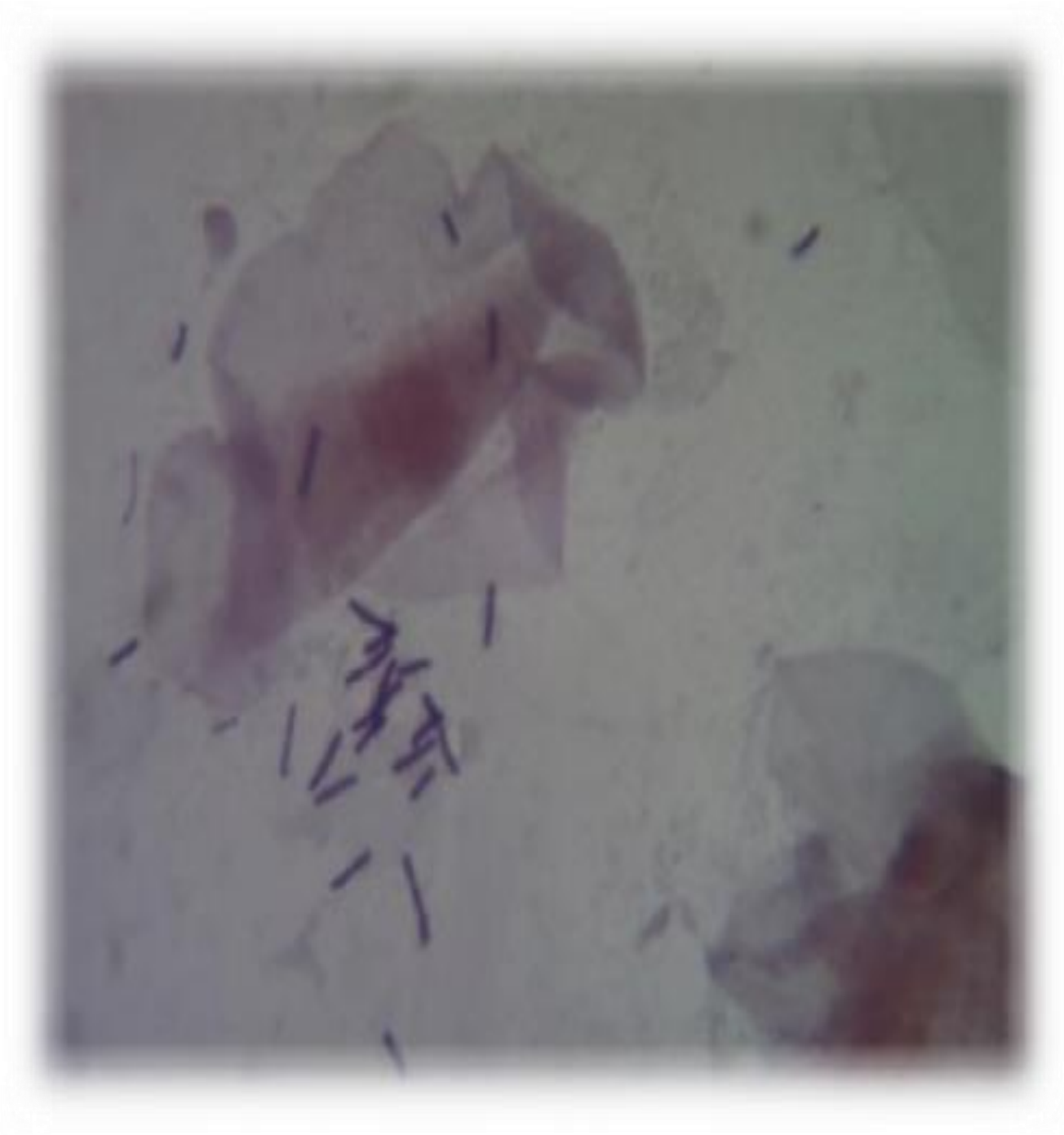

Examen Gram (1000 x)
Se observan células epiteliales pavimentosas. Bacilos Gram (+) compatibles con *Lactobacillus* sp. (5-30) VN=1 Ausencia de Cocobacilos Gram variables compatibles con *Gardnerella vaginalis* VN=0.Ausencia de Bacilos Gram variables curvos compatibles con *Mobiluncus* sp. VN=0. Se observan Bacilos Gram (+) compatibles con *Corynebacterium* sp. (Mex) VNF=1.RIV= Negativa

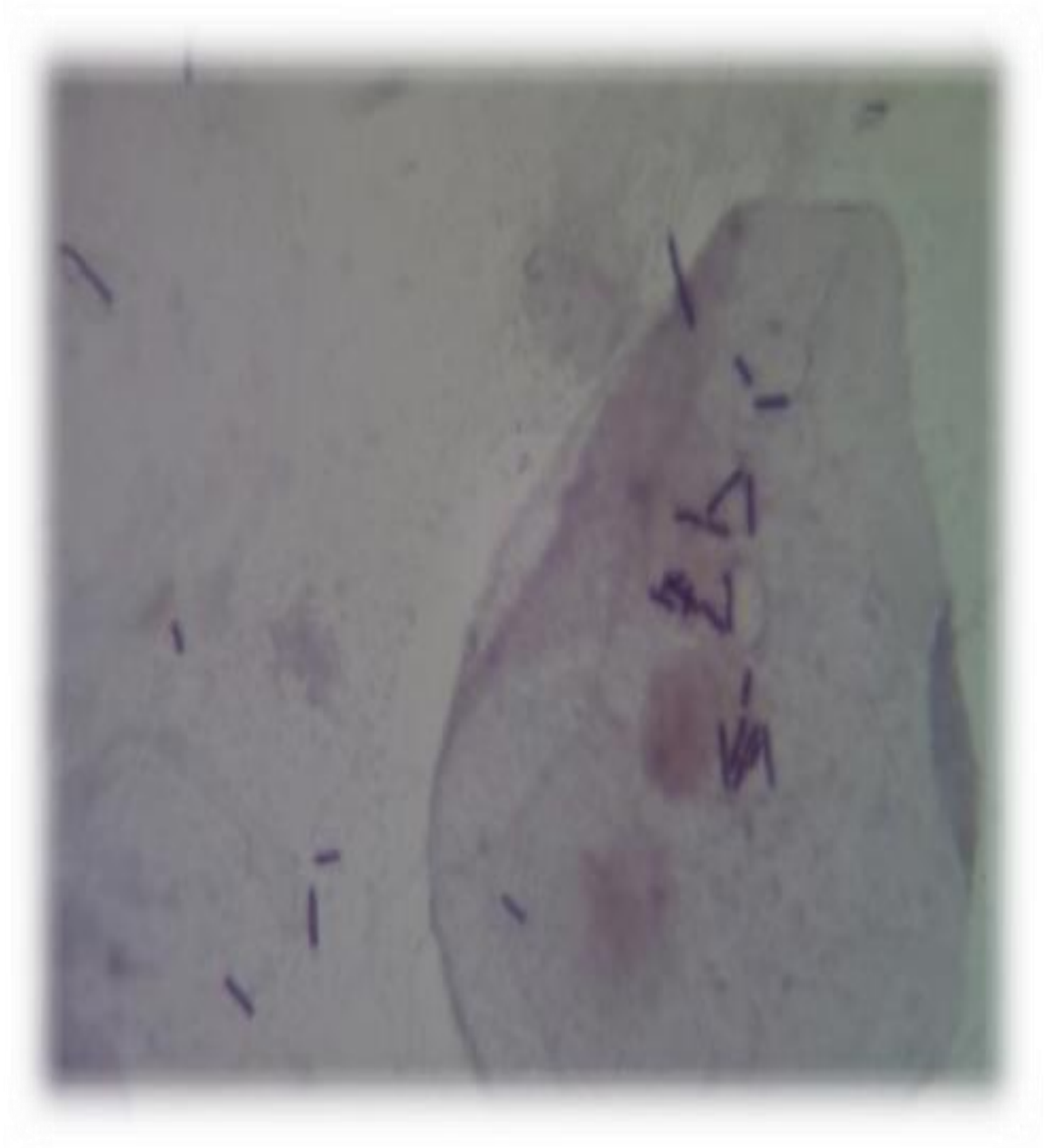

Examen Gram (1000 x)
Se observa célula epitelial pavimentosa. Bacilos Gram (+) compatibles con *Lactobacillus* sp. (5-30) VN=1 Ausencia de Cocobacilos Gram variables compatibles con *Gardnerella vaginalis* VN=0.Ausencia de Bacilos Gram variables curvos compatibles con *Mobiluncus* sp. VN=0. Se observan Bacilos Gram (+) compatibles con *Corynebacterium* sp. (Mex).VNF=1.RIV=Negativa

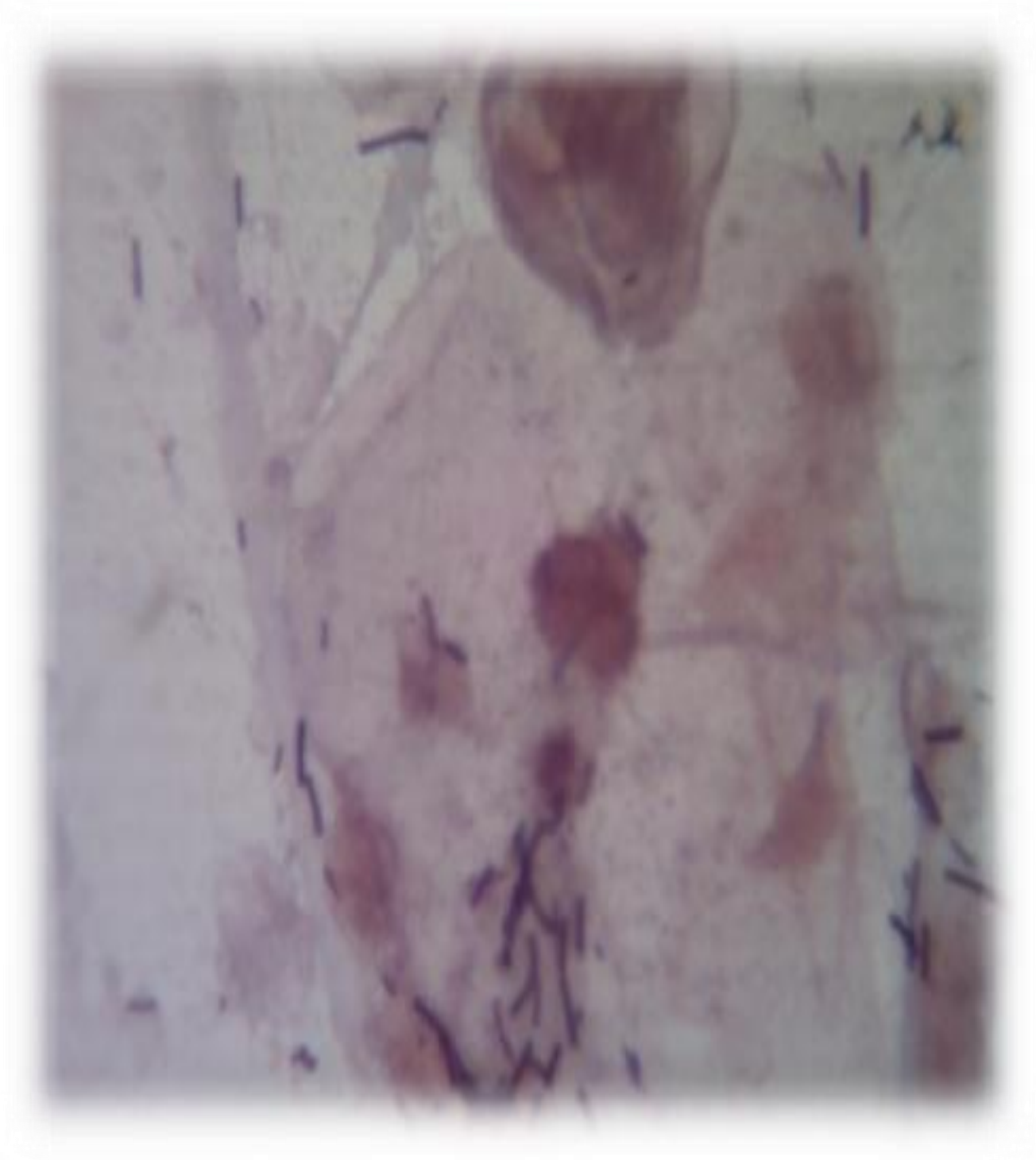

Examen Gram (1000 x)
Se observan células epiteliales pavimentosas. Bacilos Gram (+) compatibles con *Lactobacillus* sp. (5-30) VN=1 Ausencia de Cocobacilos Gram variables compatibles con *Gardnerella vaginalis* VN=0.Ausencia de Bacilos Gram variables curvos compatibles con *Mobiluncus* sp. VN=0.Se observan Bacilos Gram (+) compatibles con *Corynebacterium* sp. (Mex).VNF=1.RIV=Negativa

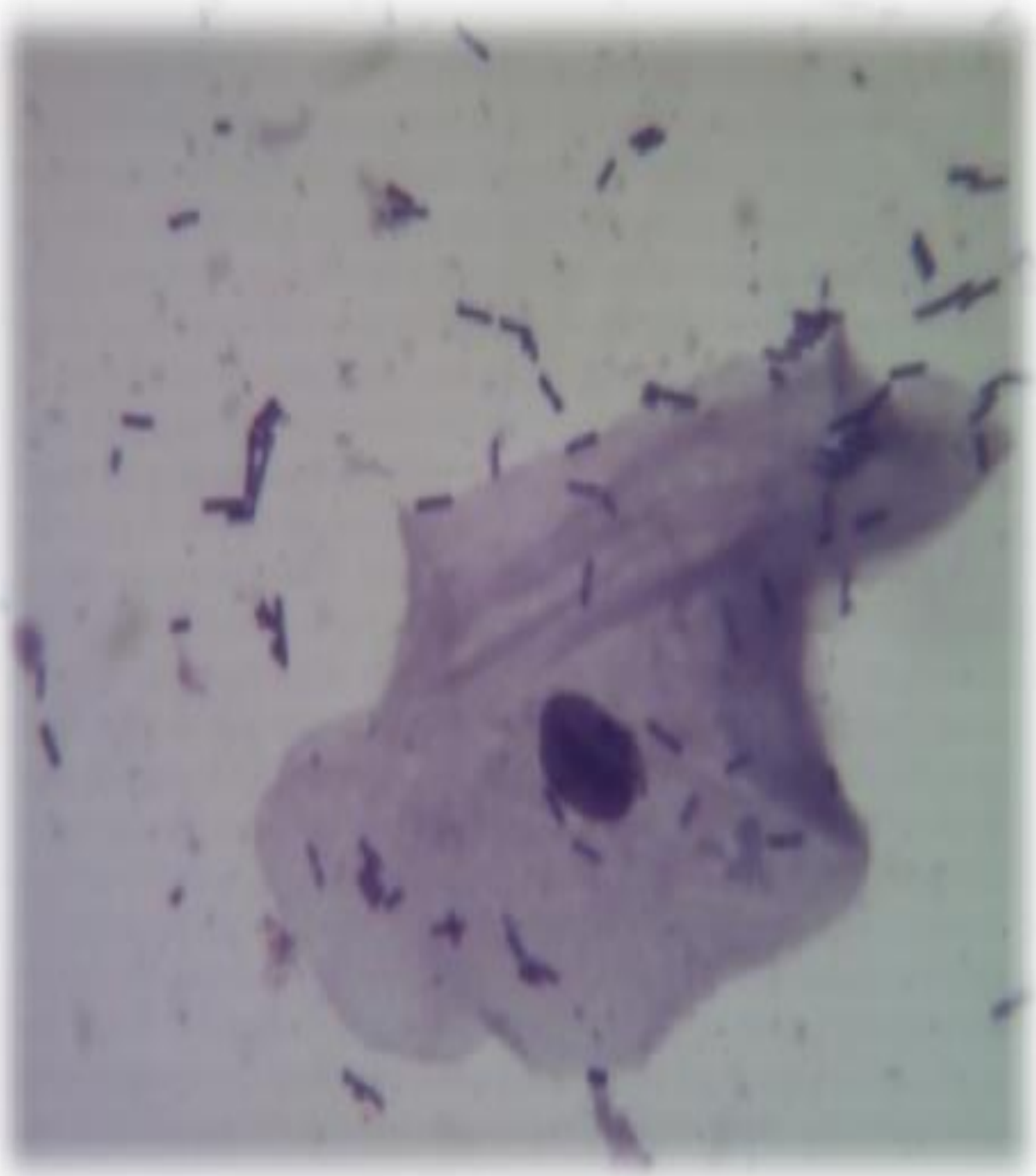

Examen Giemsa (1000x)
Se observa célula epitelial pavimentosa superficial. Bacilos
Ausencia de leucocitos. RIV=Negativa

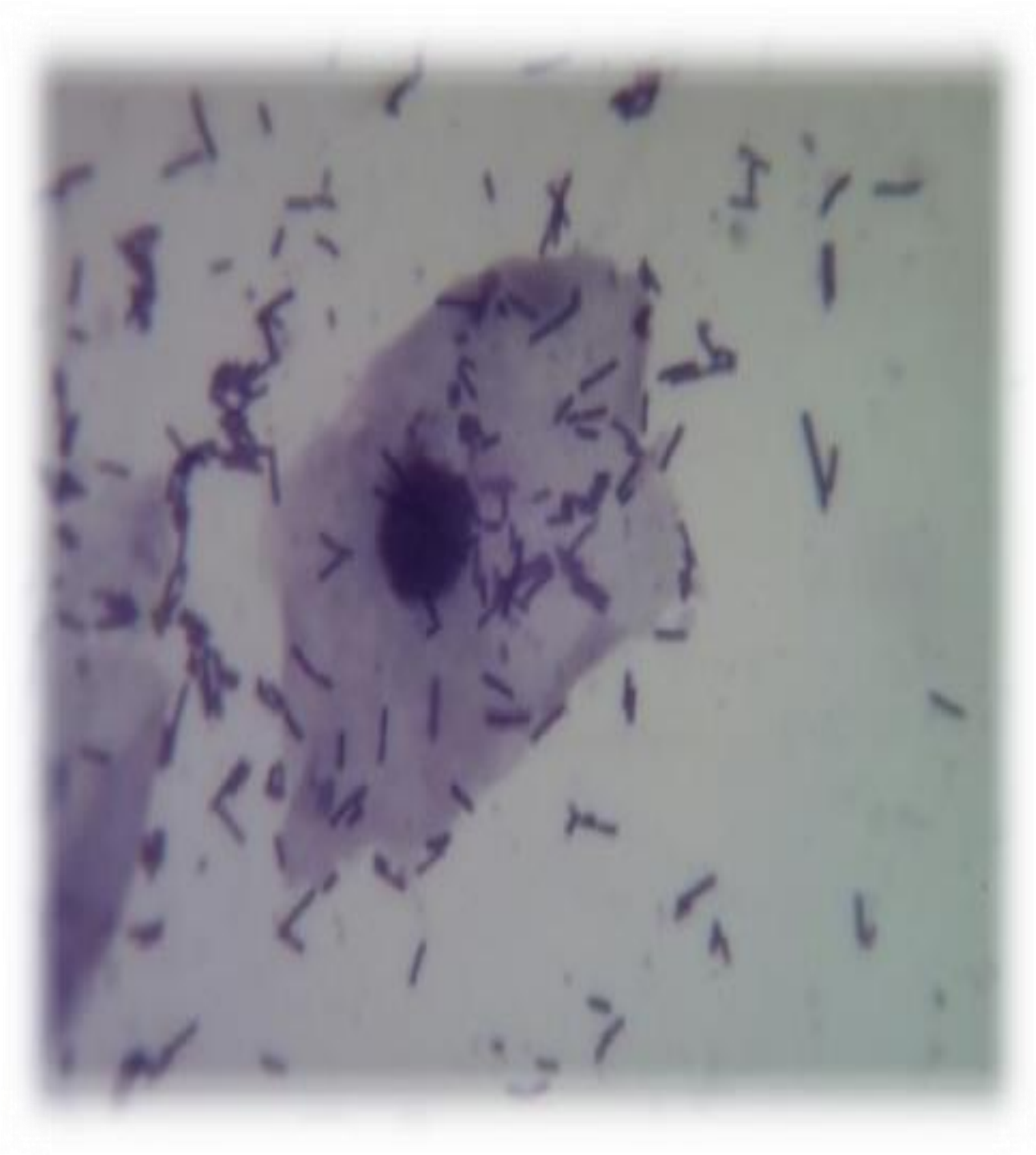

Examen Giemsa (1000x)
Se observa célula epitelial pavimentosa superficial. Bacilos
Ausencia de leucocitos. RIV=Negativa

Examen Giemsa (1000x)
Se observa célula epitelial pavimentosa superficial. Bacilos
Ausencia de leucocitos. RIV=Negativa

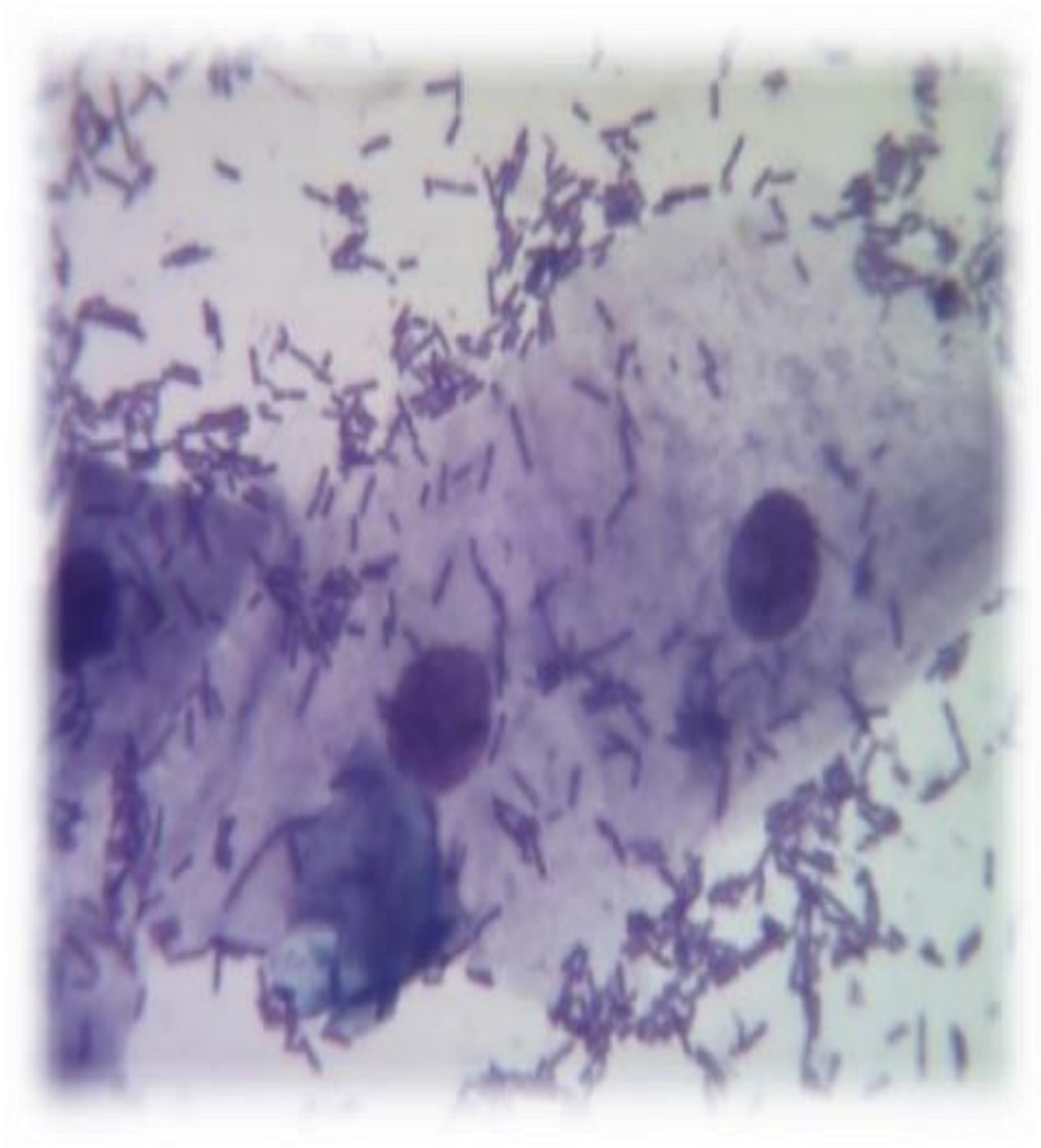

Examen Giemsa (1000x)
Se observan células epiteliales pavimentosas superficiales. Bacilos
Ausencia de leucocitos. RIV=Negativa

CONCLUSION:
La muestra es compatible con EVB I (VN=1 y RIV NEGATIVA)
Microbiota Normal

CASO Nº 4:
FTM: Mujer de 36 años (MEF) no embarazada, sintomática, sin DIU, cumple con todos los requisitos de toma de muestra según MPB, realiza el estudio BACOVA por control ginecológico.

EXAMEN MICROSCÓPICO:

Examen en Fresco (400x)
Se observan células epiteliales pavimentosas.
Leucocitos .Bacilos.

Examen en Fresco (400x)
Se observan células epiteliales pavimentosas.
Leucocitos. Bacilos.

Examen Gram (1000x)
Se observa célula epitelial pavimentosa. Bacilos Gram (+) compatibles con *Lactobacillus* sp. (1-4) VN=2 Ausencia de Cocobacilos Gram variables compatibles con *Gardnerella vaginalis* VN=0. Ausencia de Bacilos Gram variables curvos compatibles con *Mobiluncus* sp. VN=0.Se observan Bacilos Gram (+) compatibles con *Corynebacteriun* sp. (Mex).
VNF=2.RIV=Negativa

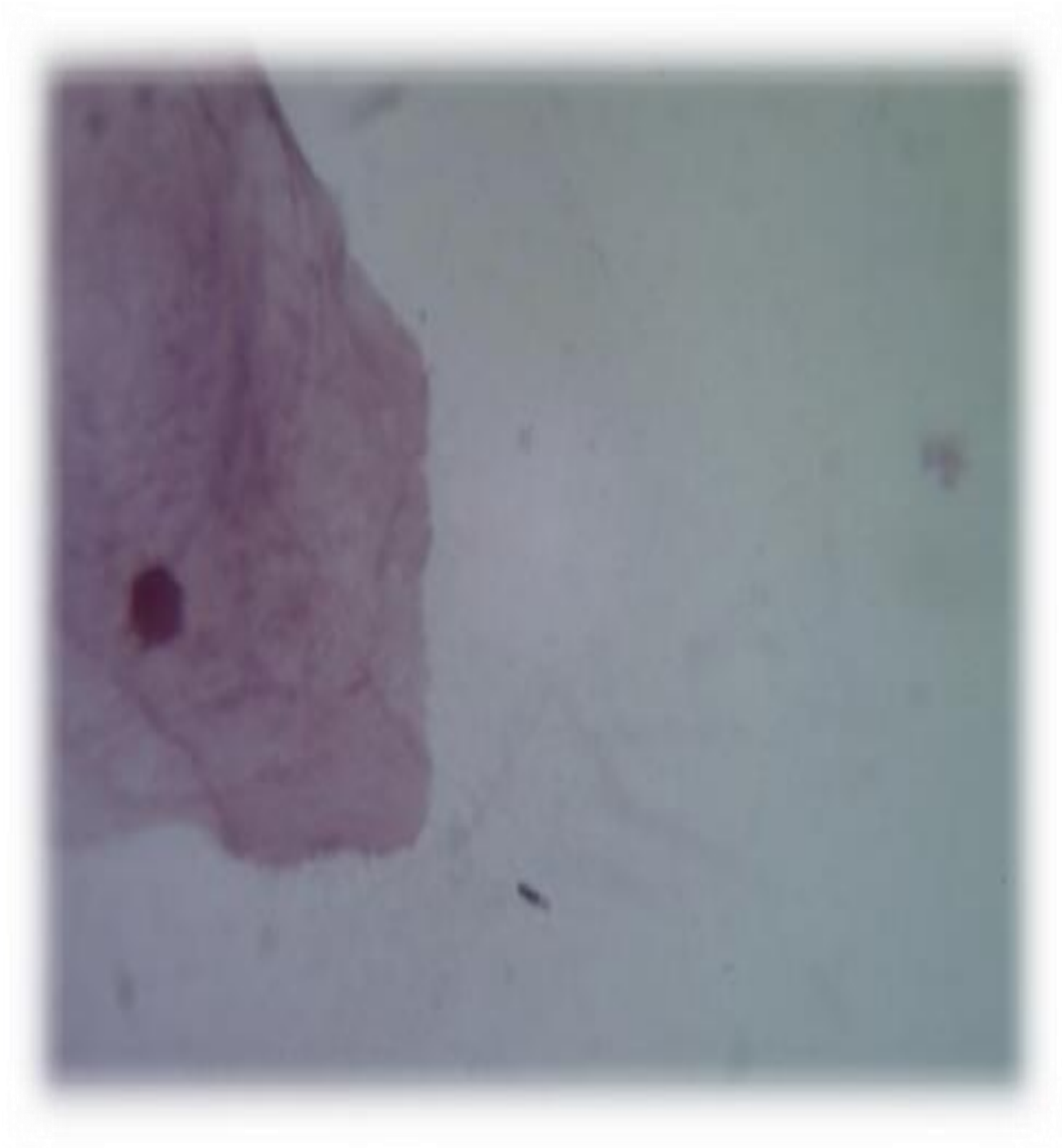

Examen Gram (1000x)
Se observa célula epitelial pavimentosa. Bacilos Gram (+) compatibles con *Lactobacillus* sp. (1-4) VN=2. Ausencia de Cocobacilos Gram variables compatibles con *Gardnerella vaginalis* VN=0. Ausencia de Bacilos Gram variables curvos compatibles con *Mobiluncus* sp. VN=0. VNF=2.RIV= Negativa

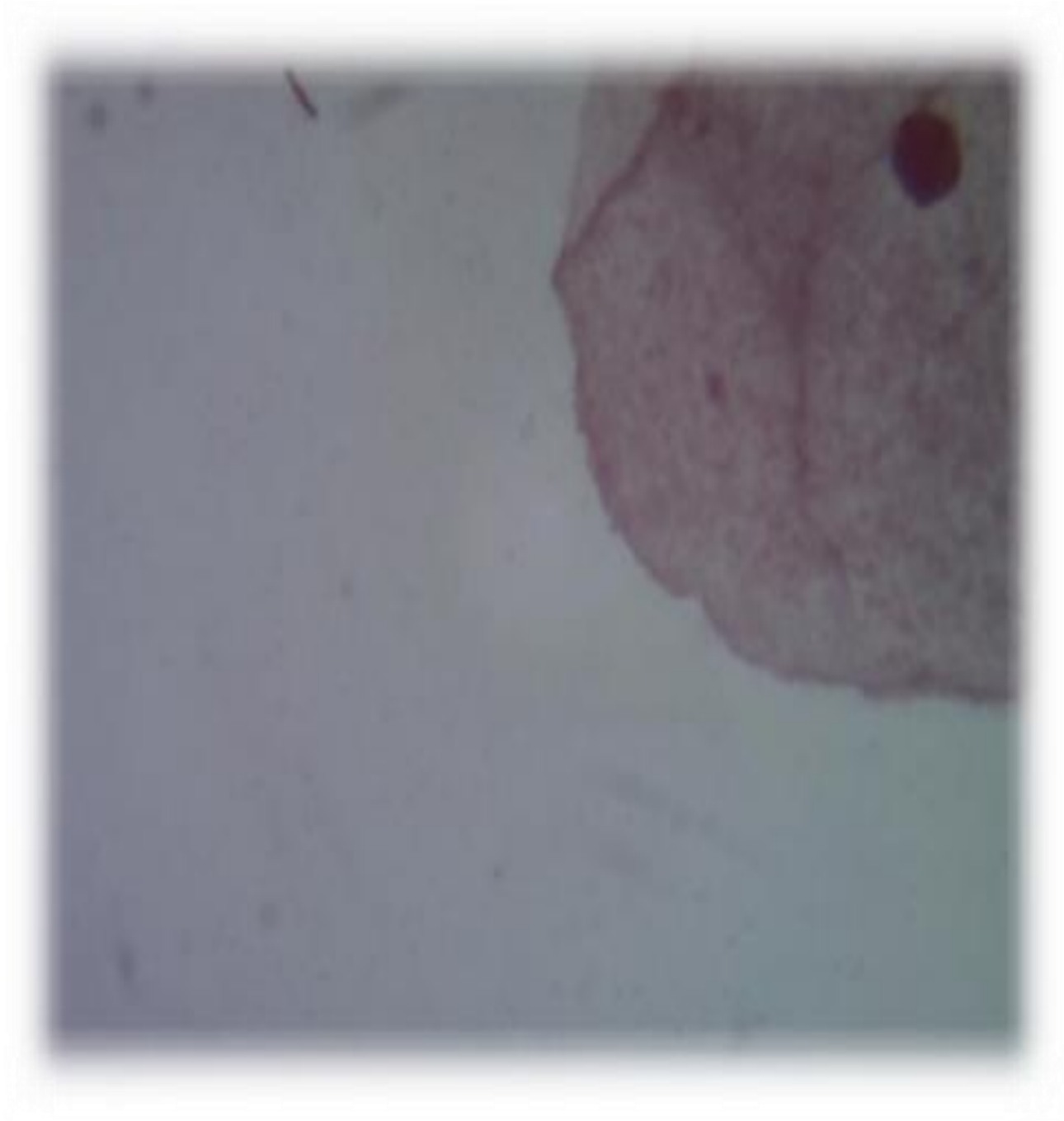

Examen Gram (1000x)
Se observa célula epitelial pavimentosa. Bacilos Gram (+) compatibles con *Lactobacillus* sp.(1-4) VN=2Ausencia de Cocobacilos Gram variables compatibles con *Gardnerella vaginalis* VN=0. Ausencia de Bacilos Gram variables curvos compatibles con *Mobiluncus* sp. VN=0. VNF=2.RIV= Negativa

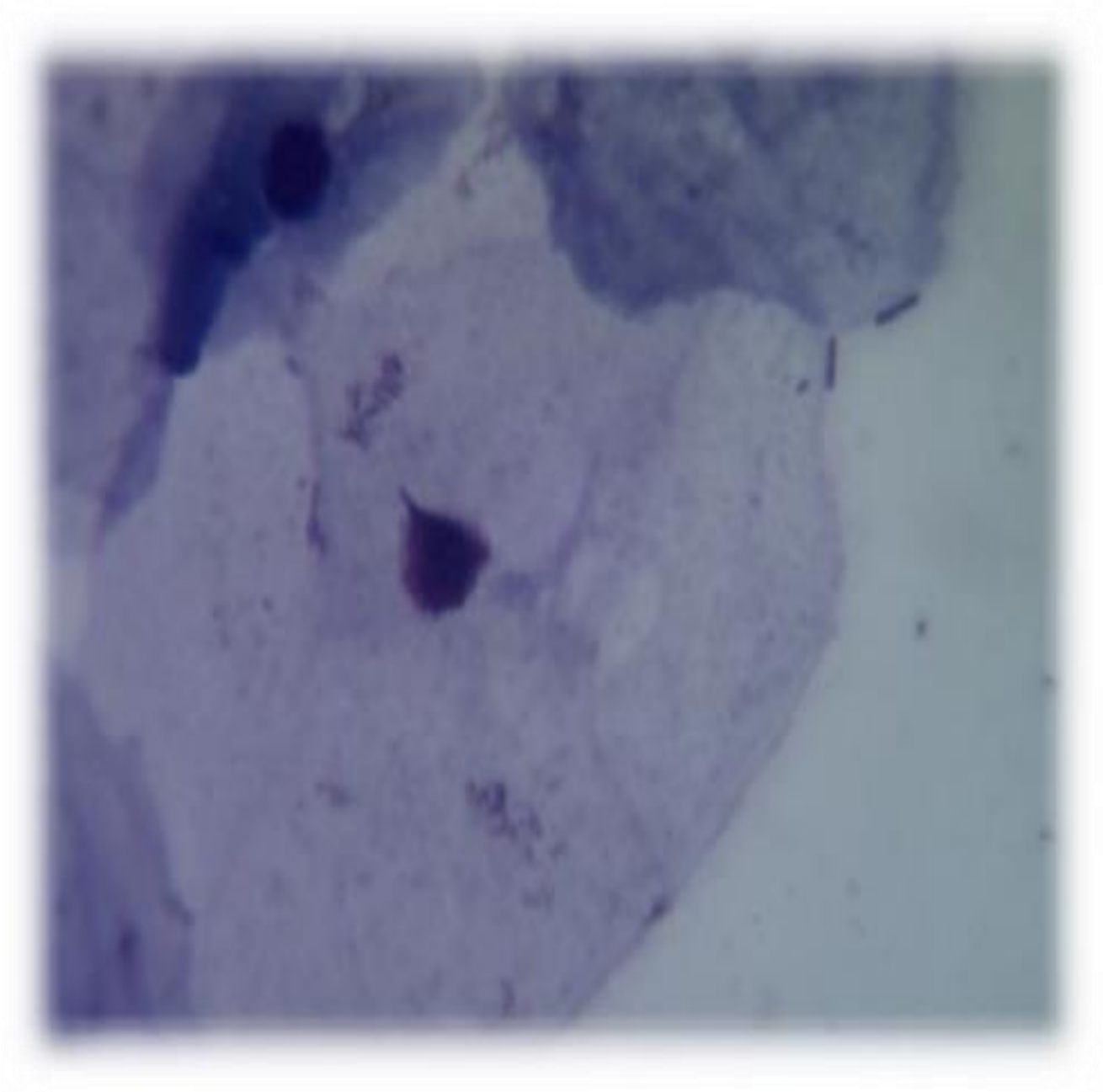

Examen Giemsa (1000x)
Se observa célula epitelial pavimentosa superficial. Bacilos
Ausencia de leucocitos. RIV=Negativa

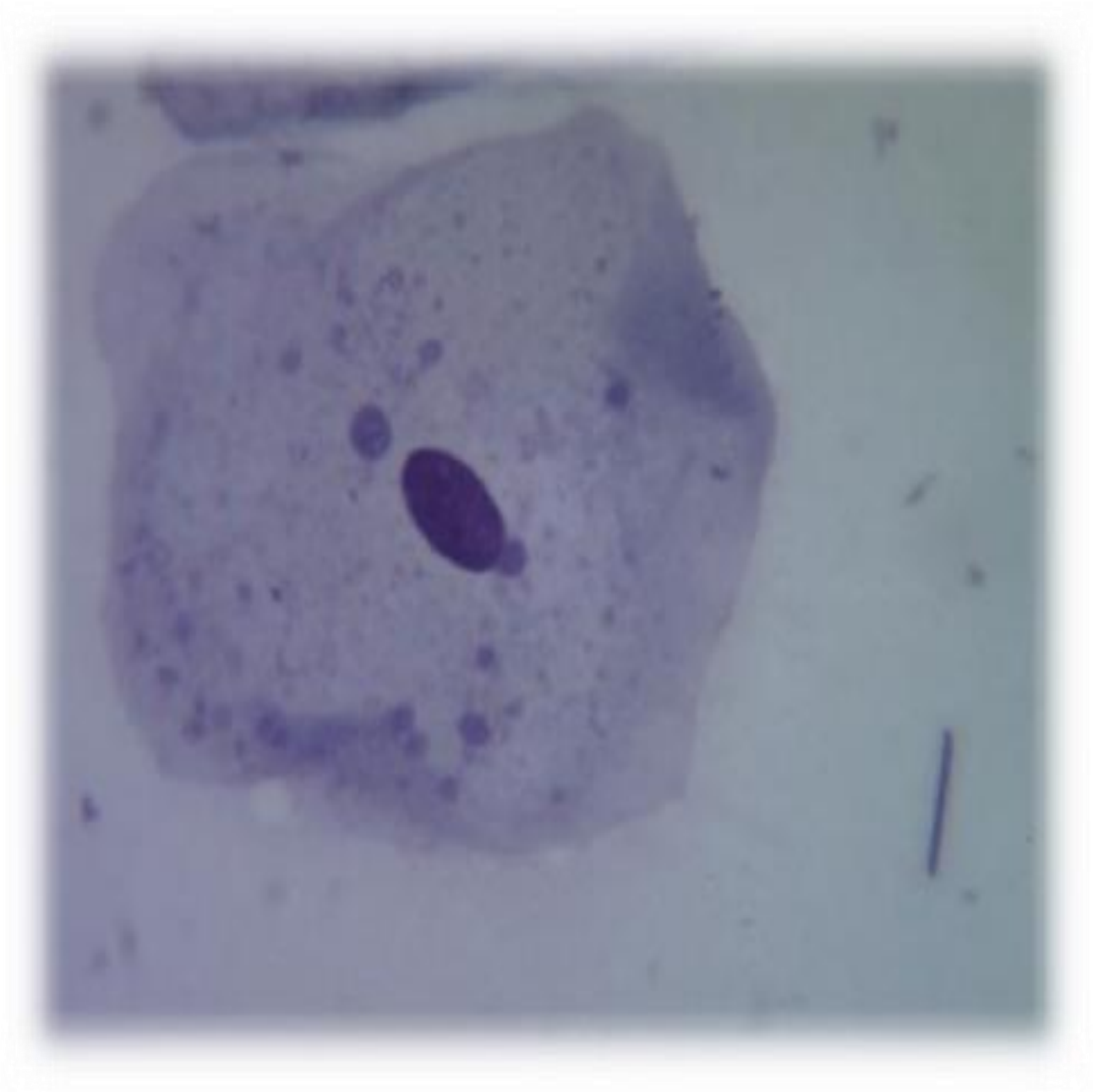

Examen Giemsa (1000x)
Se observa célula epitelial pavimentosa superficial. Bacilos
Ausencia de leucocitos. RIV=Negativa

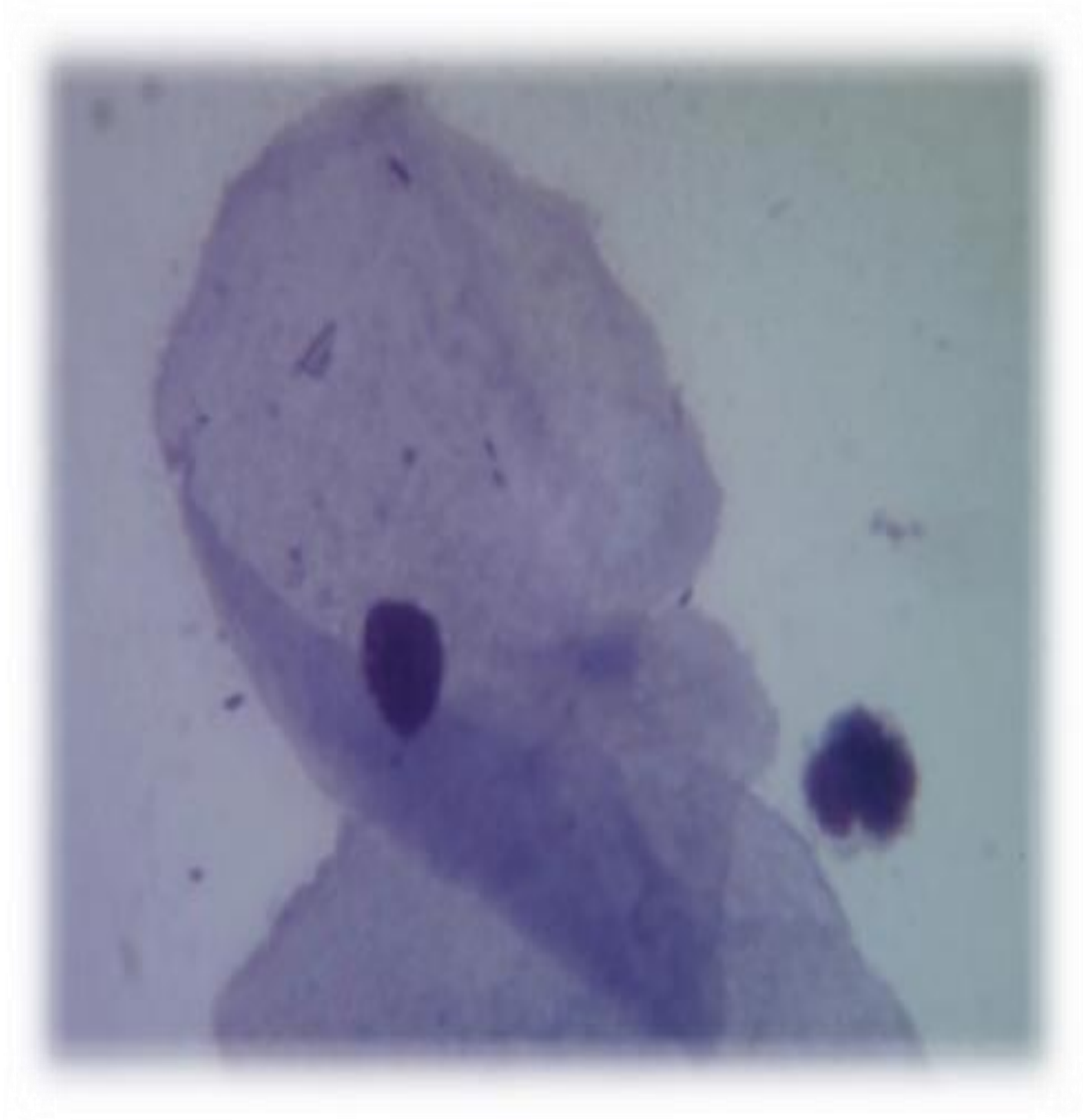

Examen Giemsa (1000x)
Se observa célula epitelial pavimentosa superficial Bacilos
Se observa 1 leucocito. RIV=Negativa

CONCLUSION:
La muestra es compatible con EVB I (VN=2 y RIV NEGATIVA)
Microbiota Normal

CASO Nº 5:
FTM: Mujer de 31 años (MEF) no embarazada, asintomática, con DIU, cumple con todos los requisitos de toma de muestra según MPB, realiza el estudio BACOVA como control DIU

EXAMEN MICROSCÓPICO:

Examen en Fresco (400x)
Se observan células epiteliales pavimentosas.
Bacilos

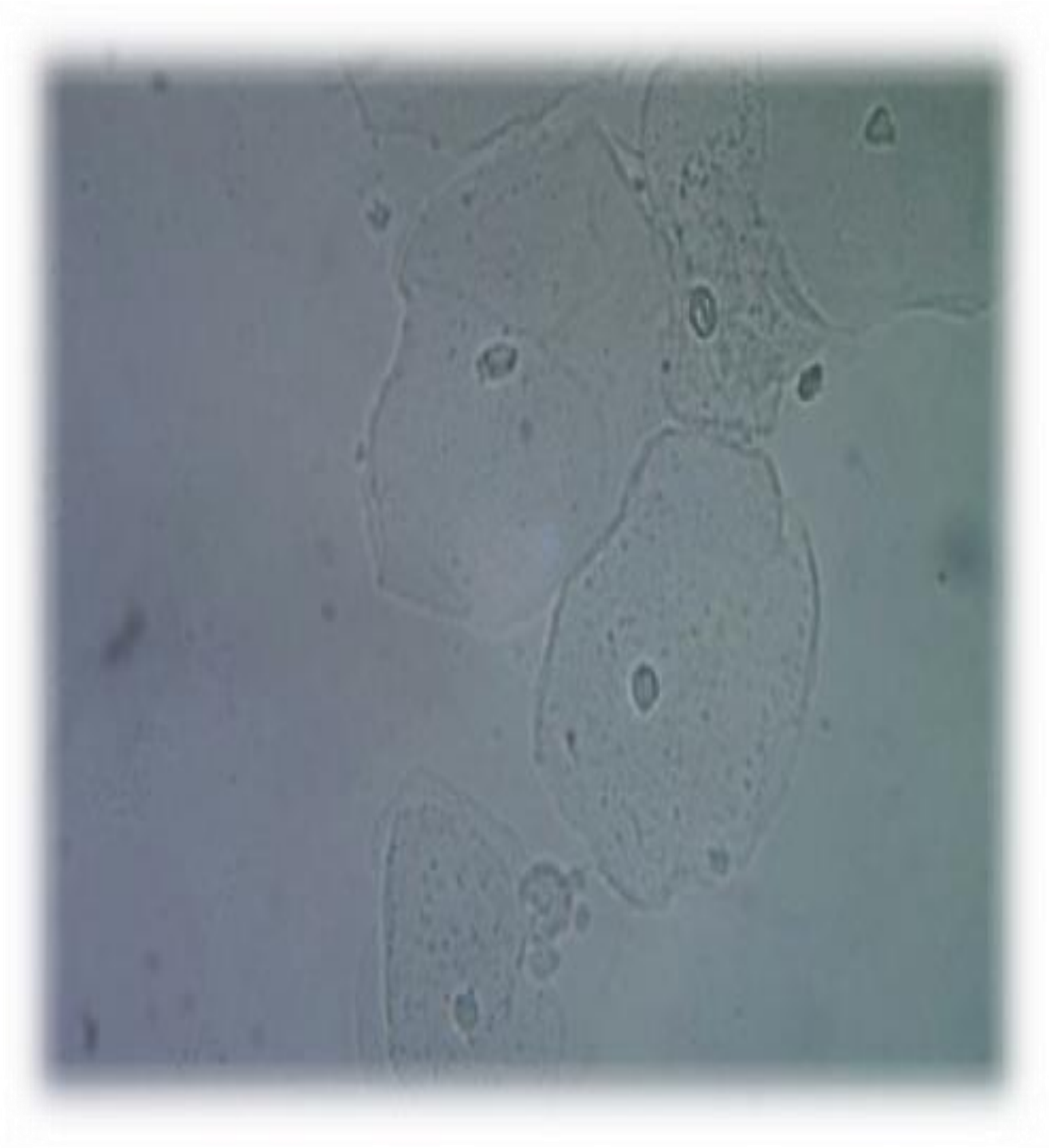

Examen en Fresco (400x)
Se observan células epiteliales pavimentosas.
Bacilos

Examen Gram (1000x)
Se observa célula epitelial pavimentosa. Bacilos Gram (+) compatibles con *Lactobacillus* sp. (1-4) VN=2. Ausencia de Cocobacilos Gram variables compatibles con *Gardnerella vaginalis* VN=0. Ausencia de Bacilos Gram variables curvos compatibles con *Mobiluncus* sp. VN=0.VNF=2.RIV=Negativa

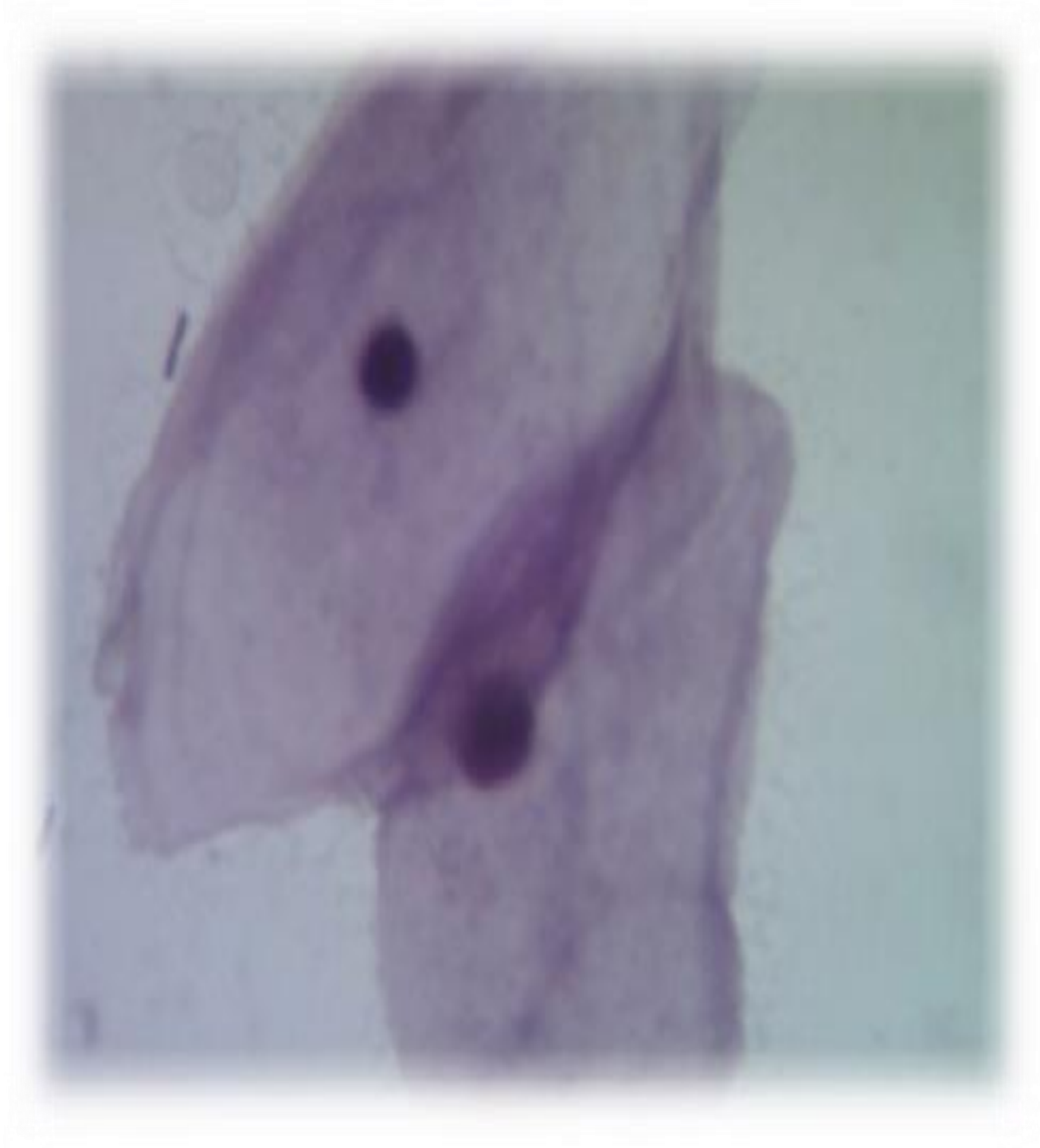

Examen Gram (1000x)

Se observan células epiteliales pavimentosas. Bacilos Gram (+) compatibles con *Lactobacillus* sp. (1-4) VN=2. Ausencia de Cocobacilos Gram variables compatibles con *Gardnerella vaginalis* VN=0.Ausencia de Bacilos Gram variables curvos compatibles con *Mobiluncus* sp. VN=0. VNF=2. RIV=Negativa

Examen Gram (1000x)
Se observa célula epitelial pavimentosa.. Bacilos Gram (+) compatibles con *Lactobacillus* sp. (1-4) VN=2. Ausencia de Cocobacilos Gram variables compatibles con *Gardnerella vaginalis* VN=0. Ausencia de Bacilos Gram variables curvos compatibles con *Mobiluncus* sp. VN=0. VNF=2. RIV=Negativa

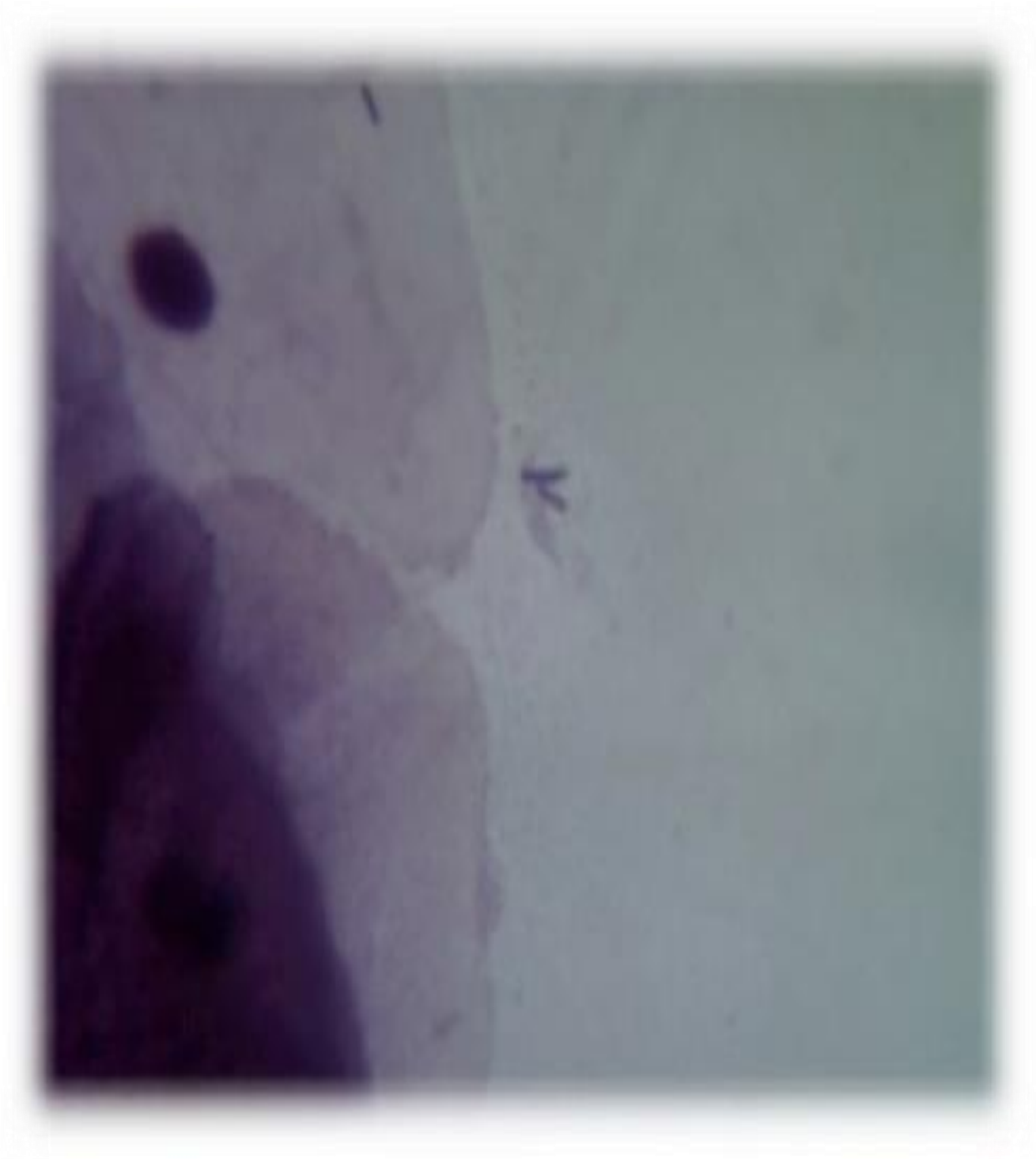

Examen Gram (1000x)

Se observan células epiteliales pavimentosas. Bacilos Gram (+) compatibles con *Lactobacillus* sp. (1-4) VN=2. Ausencia de Cocobacilos Gram variables compatibles con *Gardnerella vaginalis* VN=0. Ausencia de Bacilos Gram variables curvos compatibles con *Mobiluncus* sp. VN=0. VNF=2. RIV=Negativa

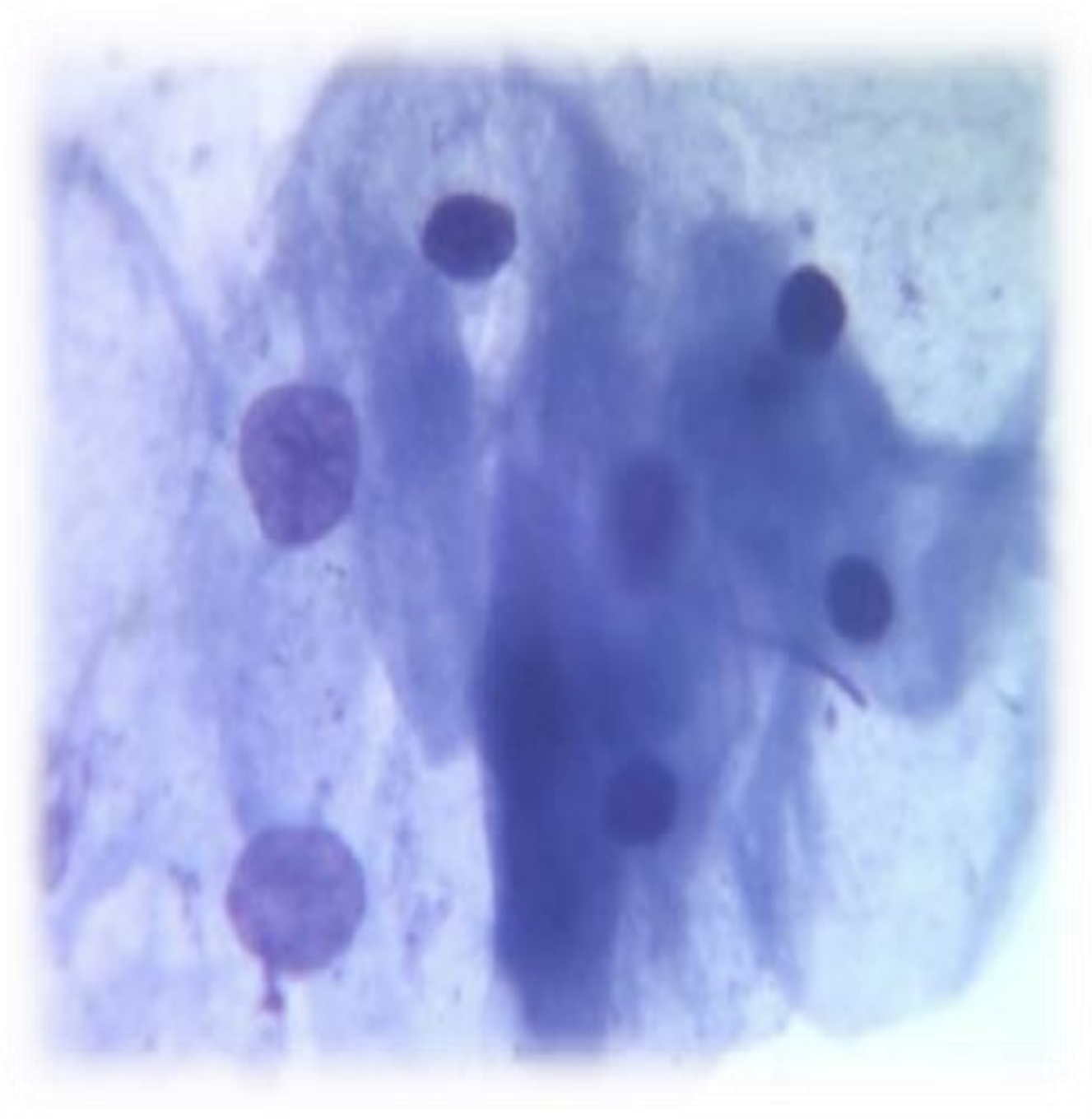

Examen Giemsa (1000x)
Se observan células epiteliales pavimentosas superficiales e intermedias Bacilos
Ausencia de leucocitos. RIV = Negativa

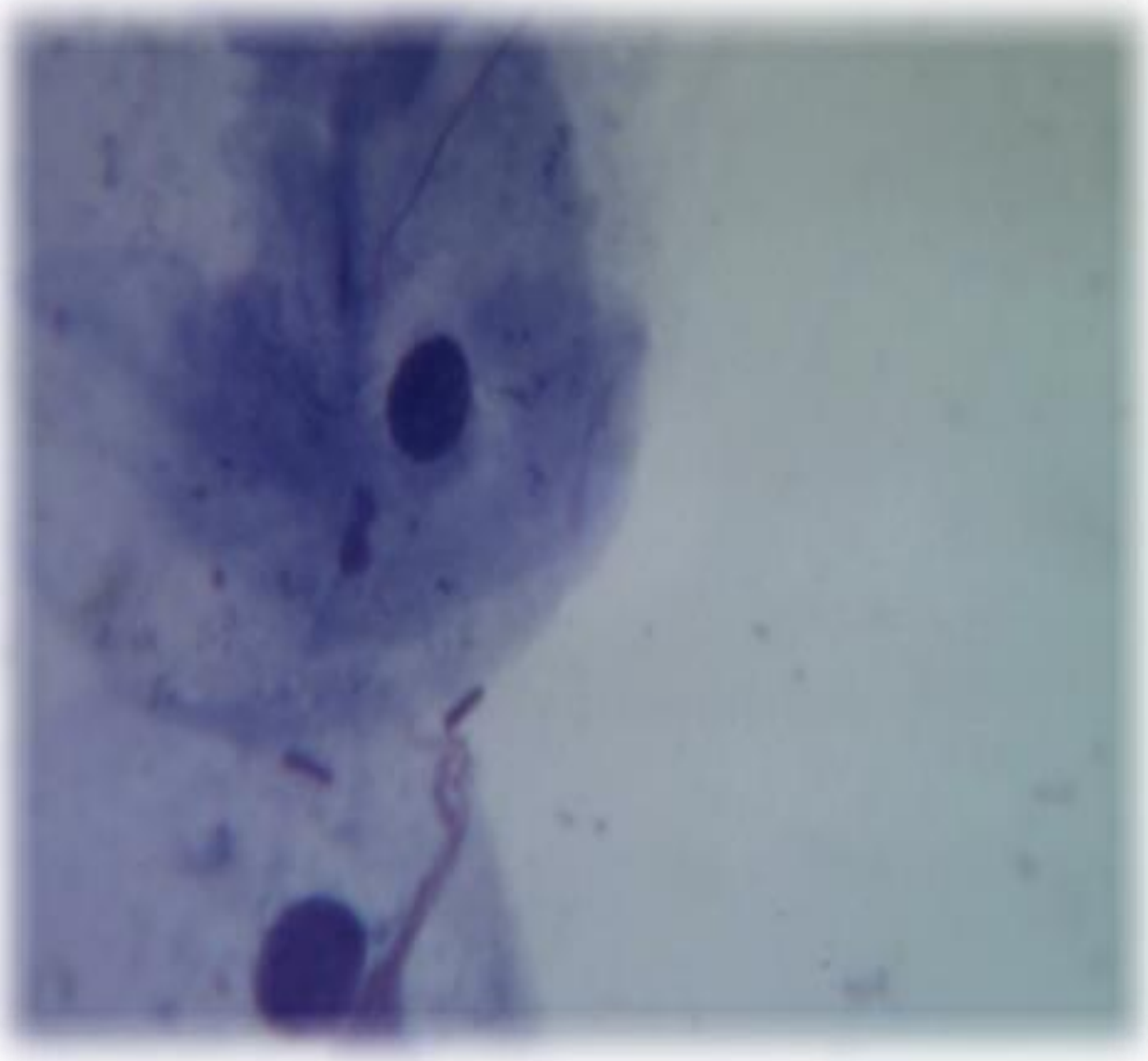

Examen Giemsa (1000x)
Se observan células epiteliales pavimentosas superficiales. Bacilos Ausencia de leucocitos.
RIV =Negativa

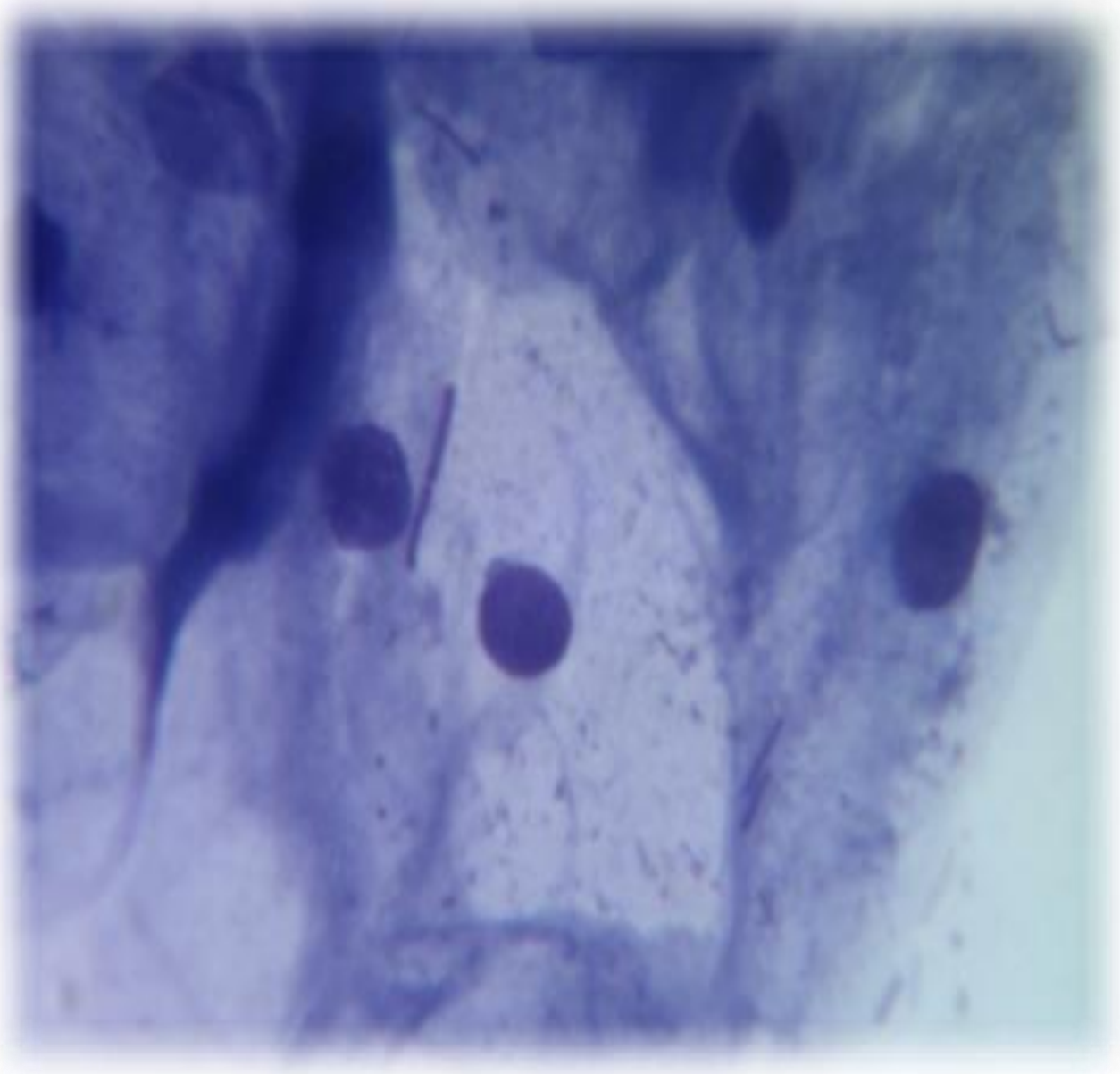

Examen Giemsa (1000x)
Se observan células epiteliales pavimentosas superficiales. Bacilos Ausencia de leucocitos. RIV =Negativa

CONCLUSION: La muestra es compatible con EVB I- MN. (VN=2 RIV Negativa) Microbiota Normal

CASO Nº 6:
FTM: Mujer de 47 años (MM), asintomática, cumple con todos los requisitos de toma de muestra según MPB, realiza el estudio BACOVA por control.

EXAMEN MICROSCÓPICO:

Examen en Fresco (400x)
Se observan células epiteliales pavimentosas.
Bacilos

Examen en Fresco (400x)
Se observan células epiteliales pavimentosas.
Bacilos

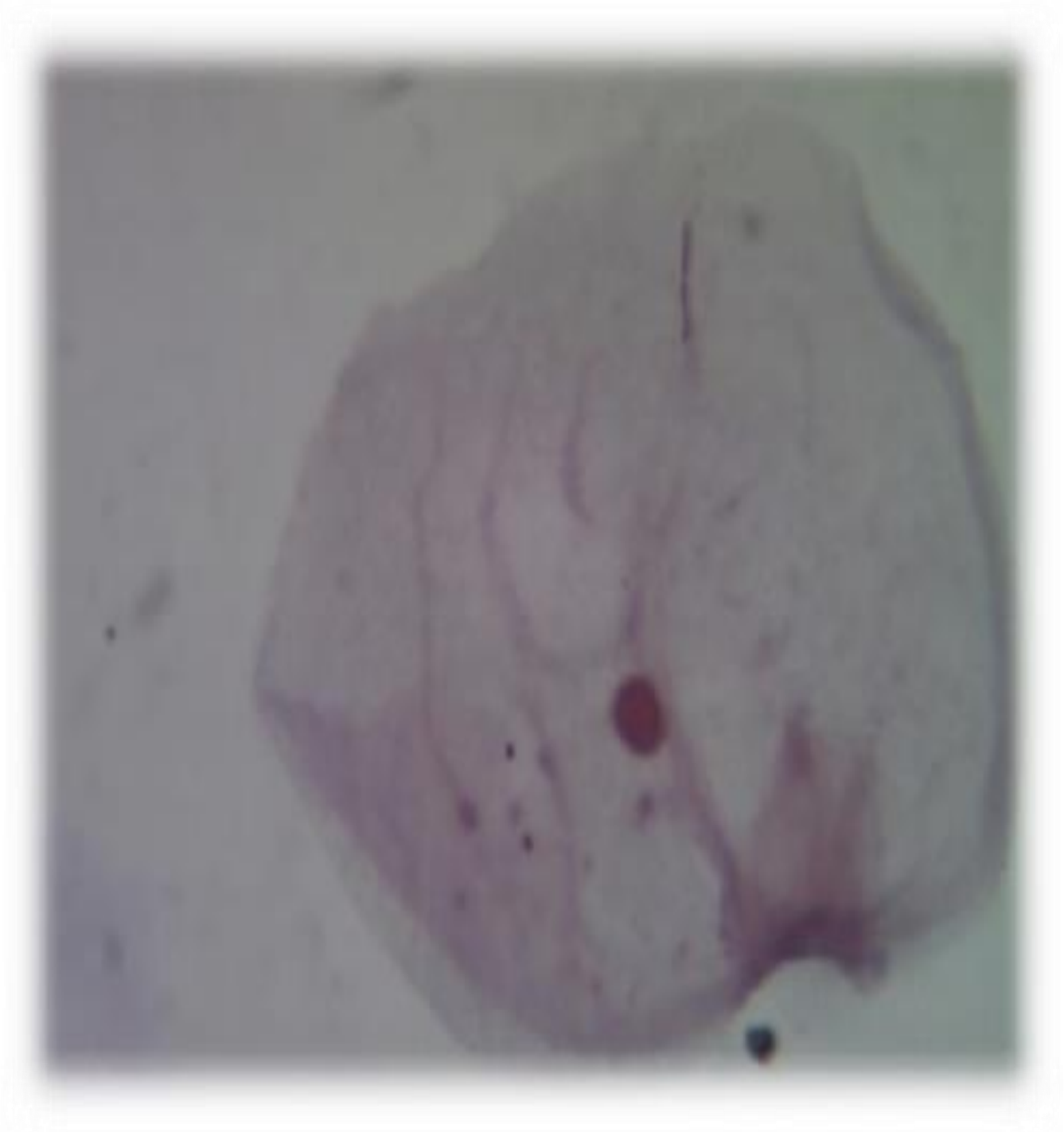

Examen Gram (1000x)
Se observa célula epitelial pavim
entosa. Bacilos Gram (+) compatibles con *Lactobacillus* sp. (1-4) VN=2. Ausencia de Cocobacilos Gram variables compatibles con *Gardnerella vaginalis* VN=0. Ausencia de Bacilos Gram variables curvos compatibles con *Mobiluncus* sp. VN=0. VNF=2. RIV= Negativa

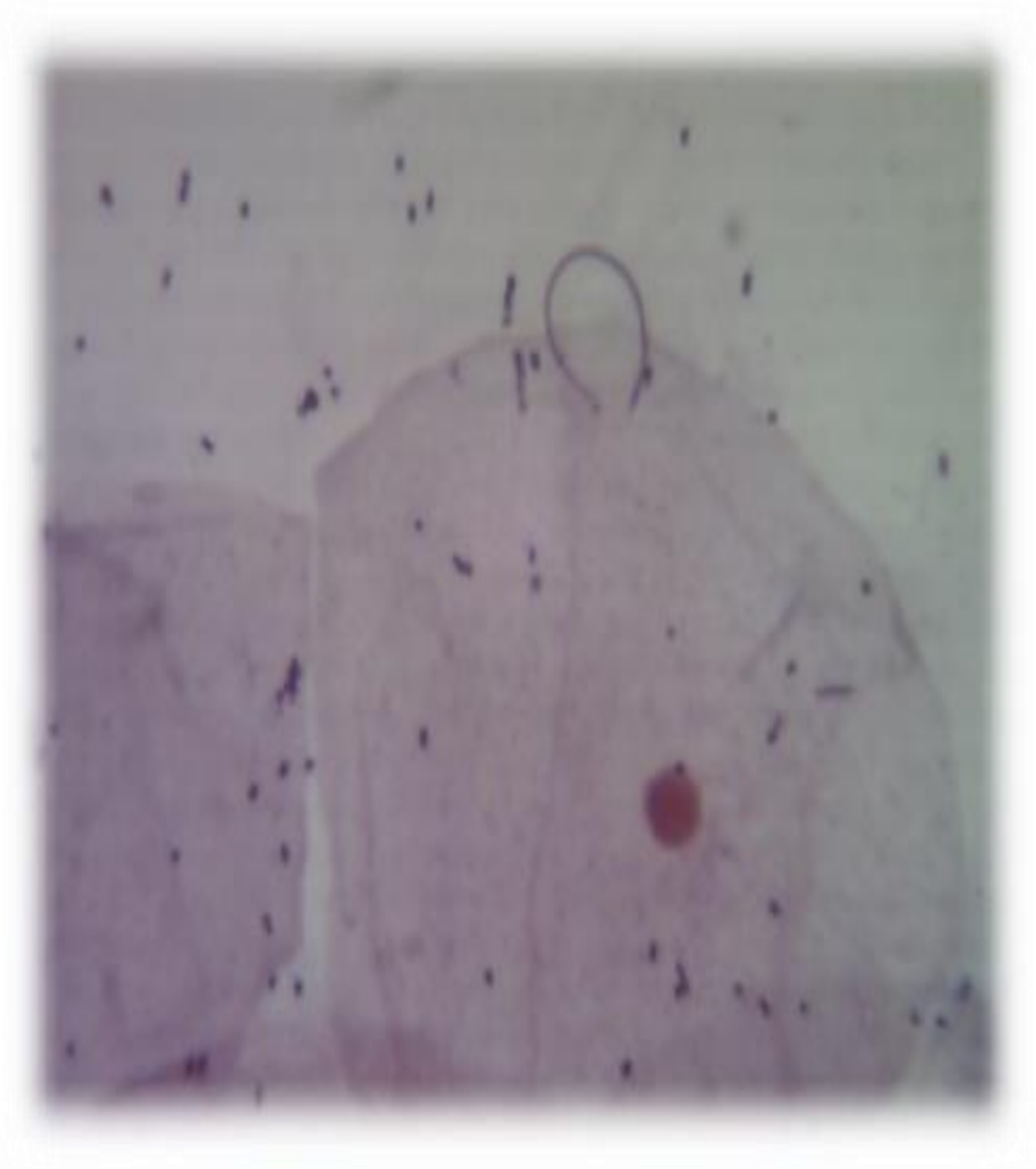

Examen Gram (1000x)
Se observa célula epitelial pavimentosa. Bacilos Gram (+) compatibles con *Lactobacillus* sp. (1-4) VN=2. Ausencia de Cocobacilos Gram variables compatibles con *Gardnerella vaginalis* VN=0.Ausencia de Bacilos Gram variables curvos compatibles con *Mobiluncus* sp. VN=0. Se observan Cocos Gram (+) (Mex). VNF=2. RIV= Negativa

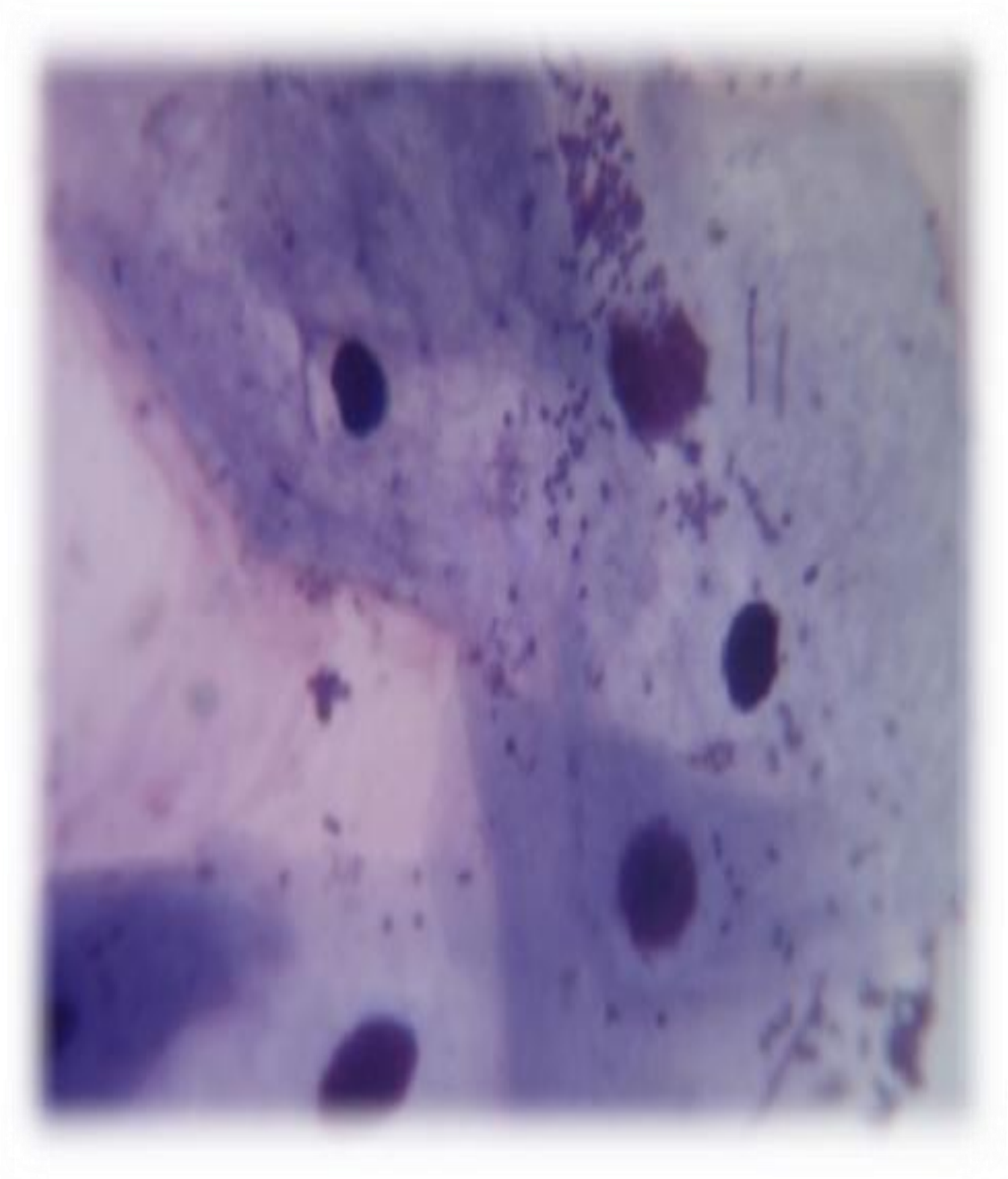

Examen Giemsa (1000x)
Se observa células epiteliales pavimentosas superficiales e intermedias .Bacilos y cocos. Se observa 1 leucocito PMN RIV=Negativa

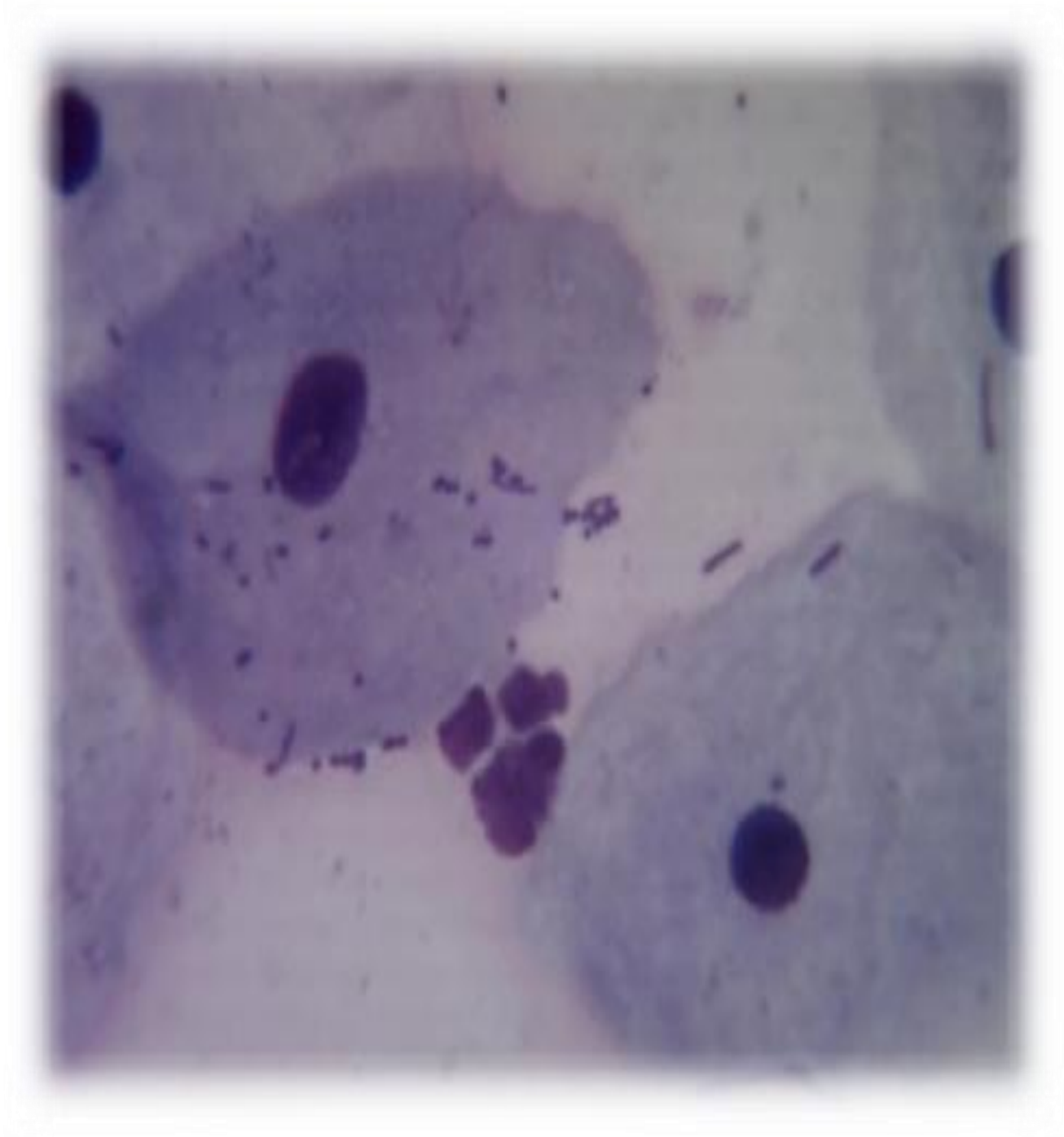

Examen Giemsa (1000x)
Se observa células epiteliales pavimentosas superficiales e intermedias .Bacilos y cocos. Se observa 1 leucocito PMN RIV=Negativa

CONCLUSION: La muestra es compatible con EVB I- MN (VN=2 RIV Negativa) Microbiota Normal con presencia del morfotipo extraño: cocos Gram (+)

CASO Nº 7:
FTM: Mujer de 38 años (MEF) no embarazada, asintomática, sin DIU, cumple con todos los requisitos de toma de muestra según MPB, realiza el estudio BACOVA como parte de los controles solicitados por estudio de infertilidad.

EXAMEN MICROSCÓPICO:

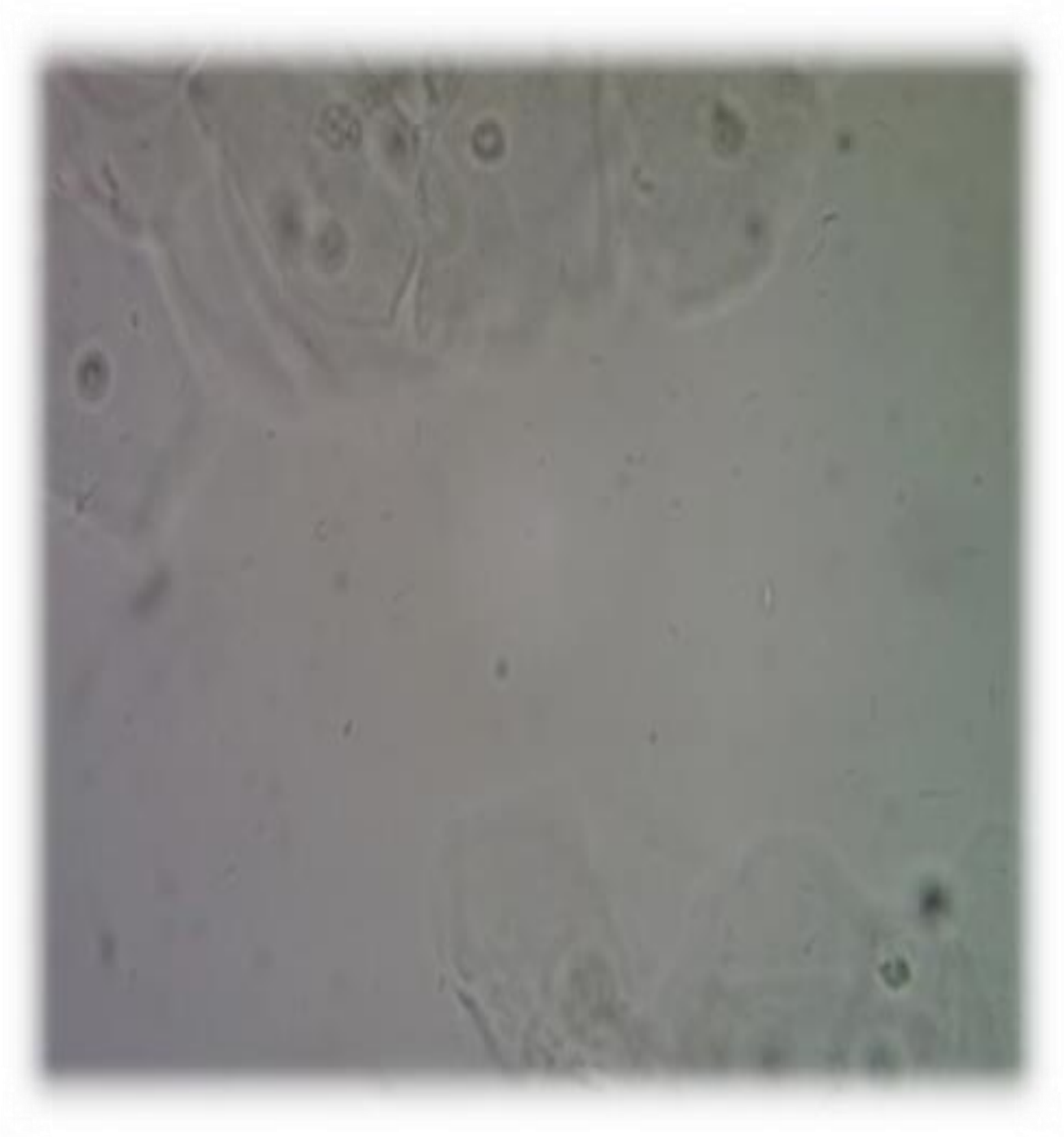

Examen en Fresco (400x)
Se observan células epiteliales pavimentosas.
Bacilos. Fondo limpio

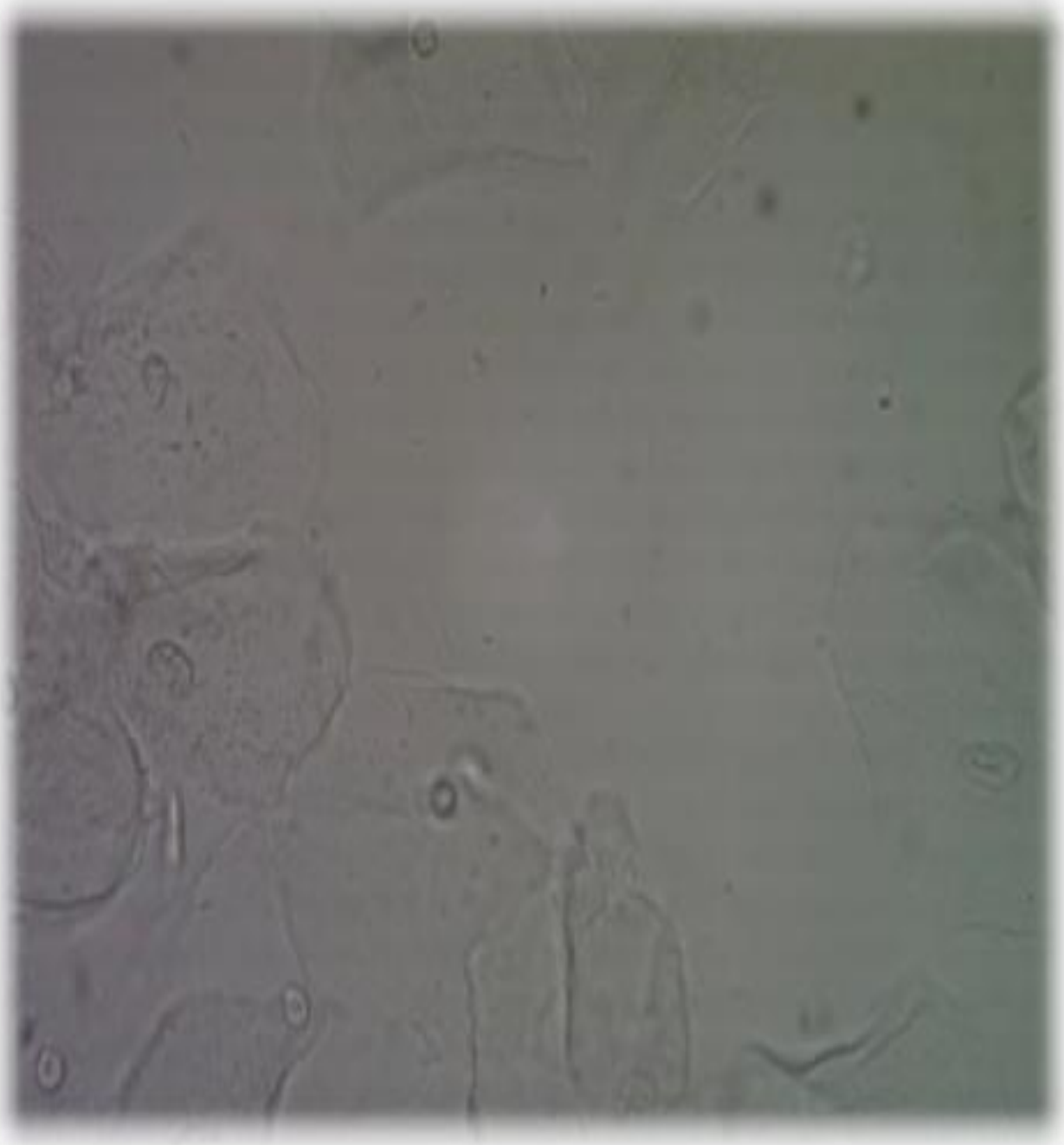

Examen en Fresco (400x)
Se observan células epiteliales pavimentosas.
Bacilos. Fondo limpio

Examen en Fresco (400x)
Se observan células epiteliales pavimentosas.
Bacilos. Fondo limpio

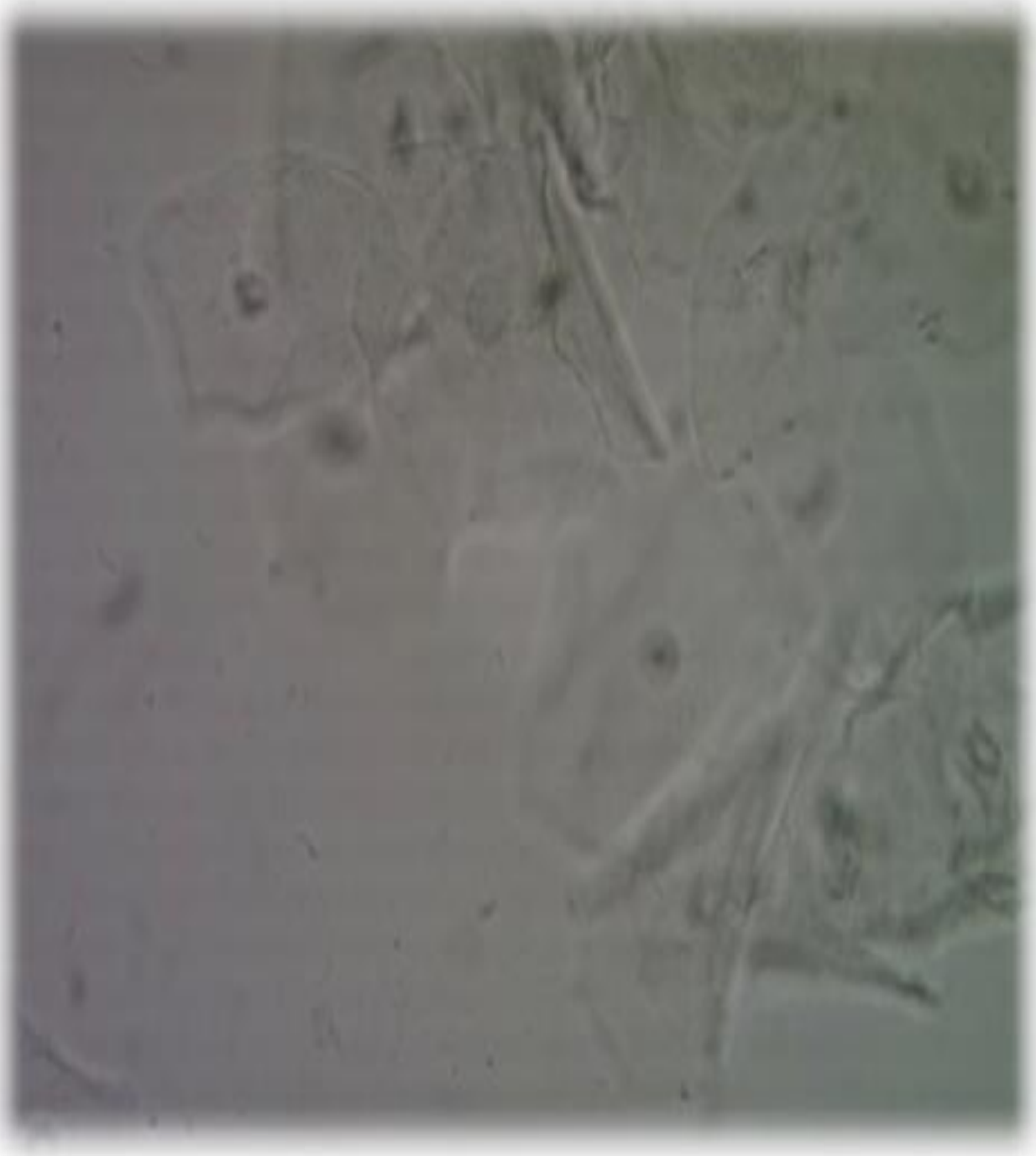

Examen en Fresco (400x)
Se observan células epiteliales pavimentosas.
Bacilos. Fondo limpio

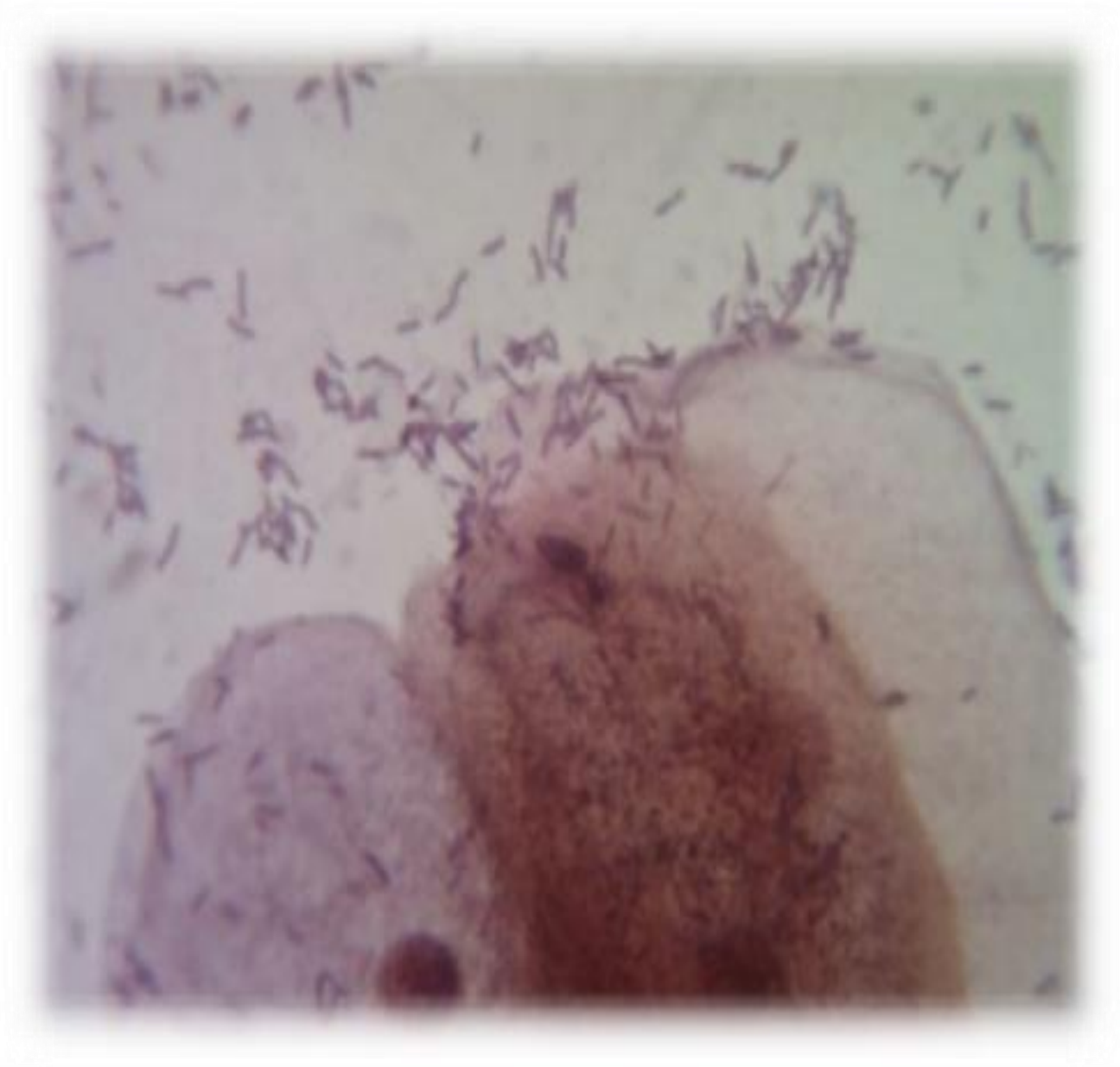

Examen Gram (1000x)
Se observa células epitelial pavimentosas. Bacilos Gram (+) compatibles con *Lactobacillus* sp. (> de30) VN=0. Ausencia de Cocobacilos Gram variables compatibles con *Gardnerella vaginalis* VN=0.Ausencia de Bacilos Gram variables curvos compatibles con *Mobiluncus* sp. VN=0.Se observan Bacilos Gram (+) compatibles con *Corynebacterium* sp. (Mex). Se observa 1 levadura en gemación. VNF=0. RIV=Negativa

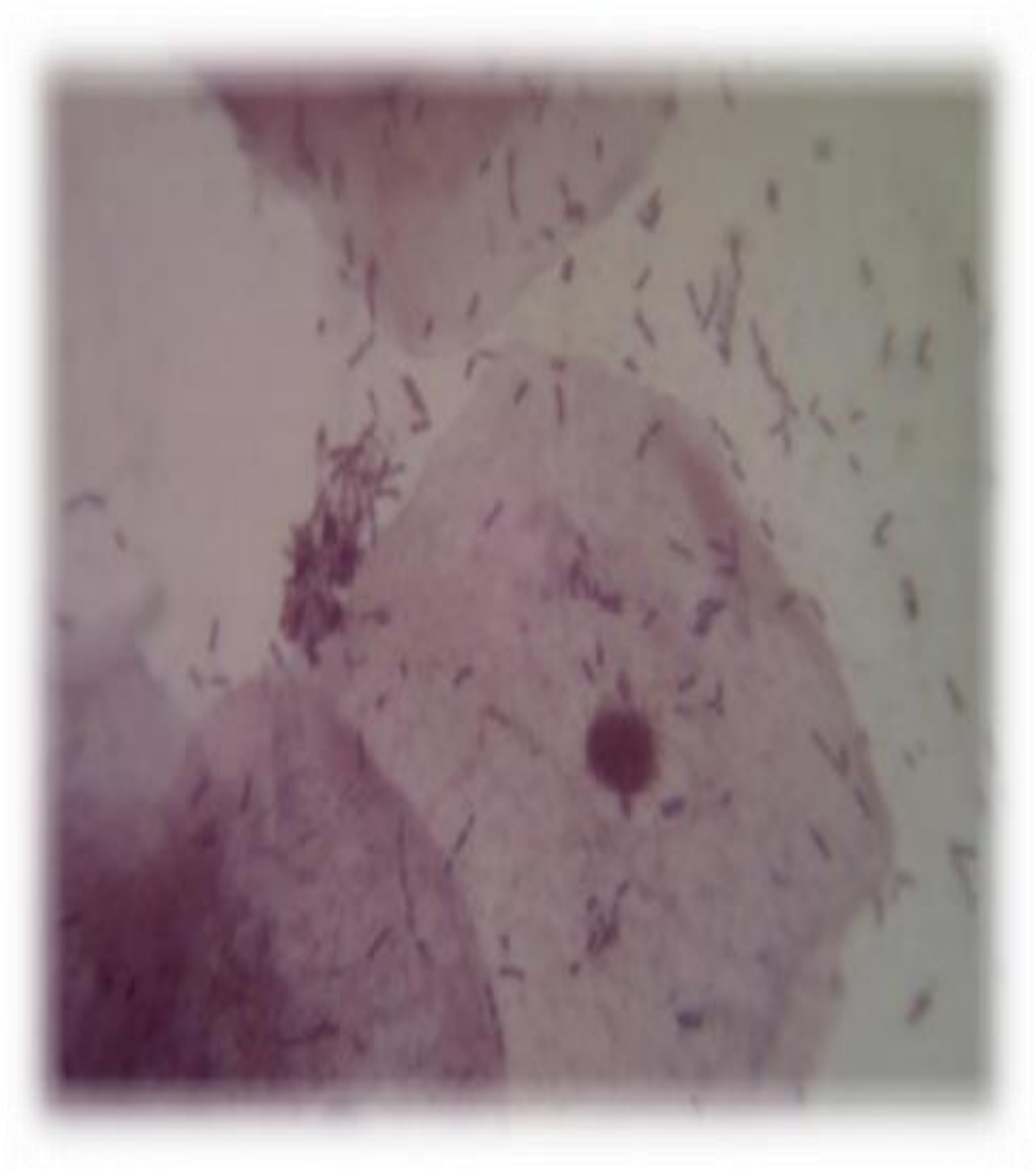

Examen Gram (1000x)
Se observa células epitelial pavimentosas. Bacilos Gram (+) compatibles con *Lactobacillus* sp. (> de30)N=0.Ausencia de Cocobacilos Gram variables compatibles con *Gardnerella vaginalis* VN=0.Ausencia de Bacilos Gram variables curvos compatibles con *Mobiluncus* sp. VN=0. Se observan Bacilos Gram (+) compatibles con *Corynebacterium* sp. (Mex).VNF=0. RIV=Negativa

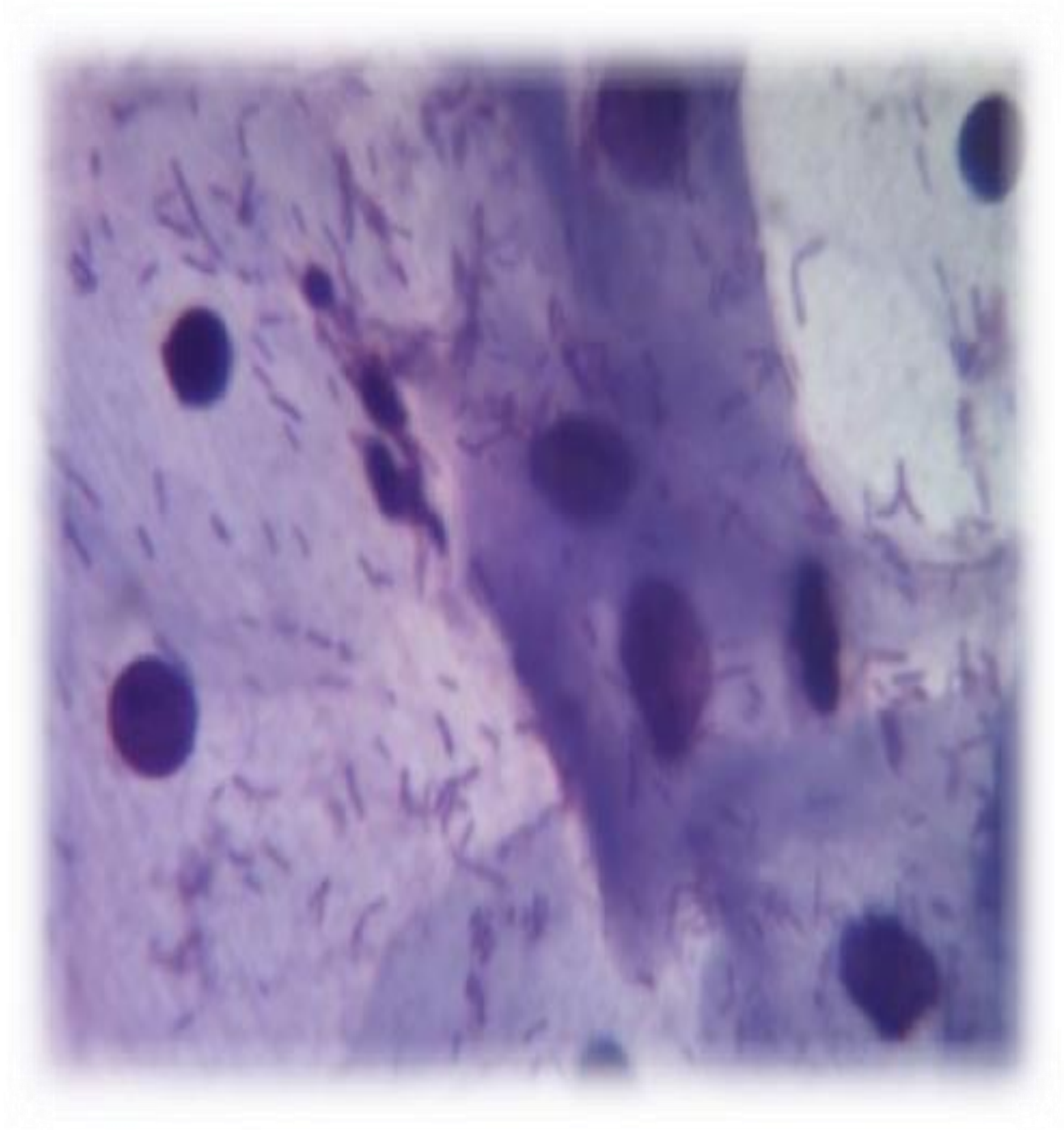

Examen Giemsa (1000x)
Se observa células epiteliales pavimentosas superficiales e intermedias. Bacilos
Se observan levaduras Ausencia de leucocitos. RIV=Negativa

CONCLUSION: La muestra es compatible con EVB I- MN (VN=0 RIV Negativa) Microbiota Normal con presencia no significativa de levaduras

CASO Nº 8:
FTM: Mujer de 18 años (MEF) no embarazada, asintomática, sin DIU, cumple con todos los requisitos de toma de muestra según MPB, realiza el estudio BACOVA como parte de los controles de la primera consulta ginecológica

EXAMEN MICROSCÓPICO:

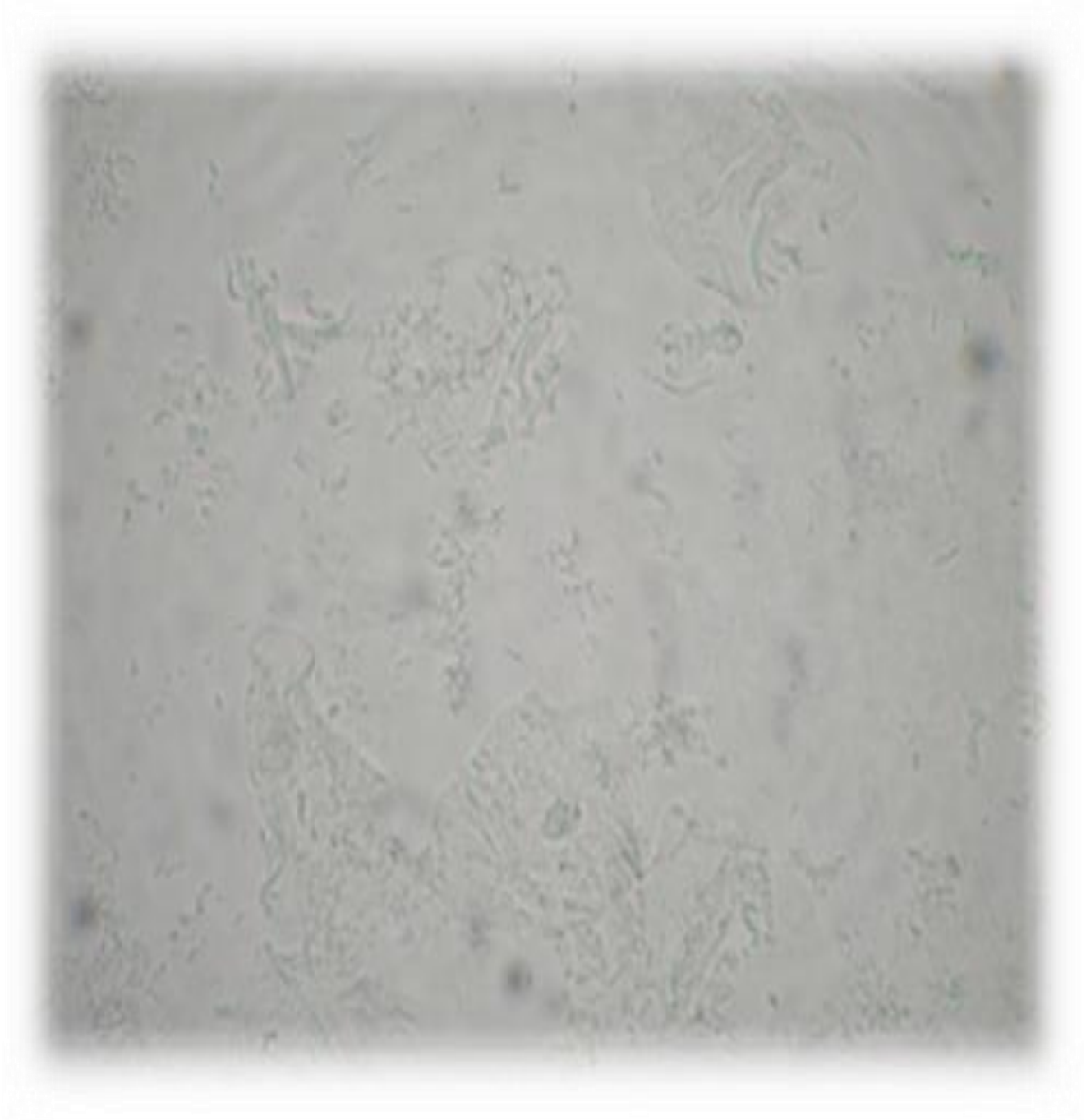

Examen en Fresco (400x)
Se observan células epiteliales pavimentosas.
Bacilos. Fondo limpio

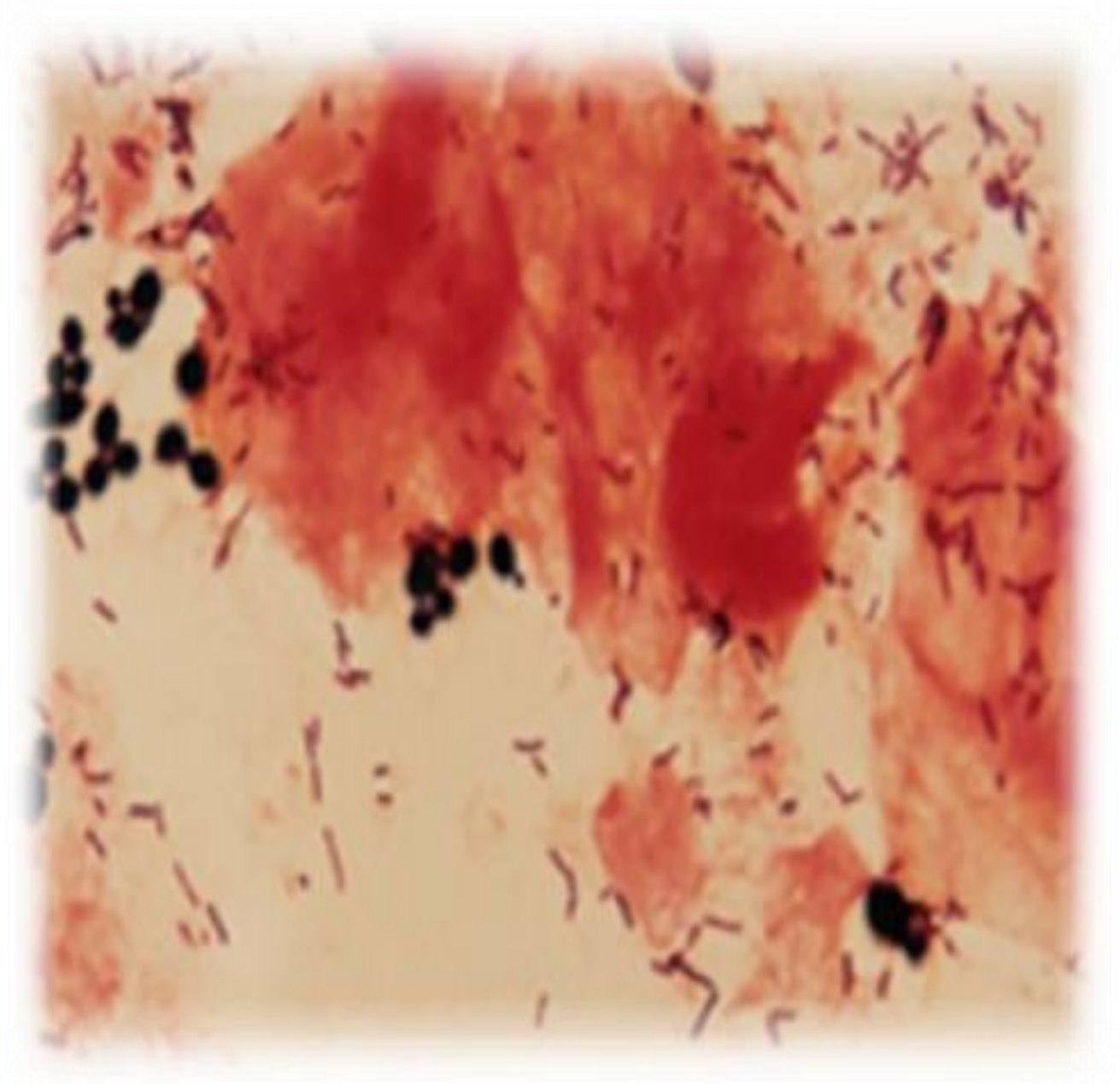

Examen Gram (1000x)
Se observa célula epitelial pavimentosa. Bacilos Gram (+) compatibles con *Lactobacillus* sp. (>30) VN=0.Ausencia de Cocobacilos Gram variables compatibles con *Gardnerella vaginalis* VN=0. Ausencia de Bacilos Gram variables curvos compatibles con *Mobiluncus* sp. VN=0. Se observan Bacilos Gram (+) compatibles con *Corynebacterium* sp. (Mex). Se observan levaduras VNF=0.RIV=Negativa

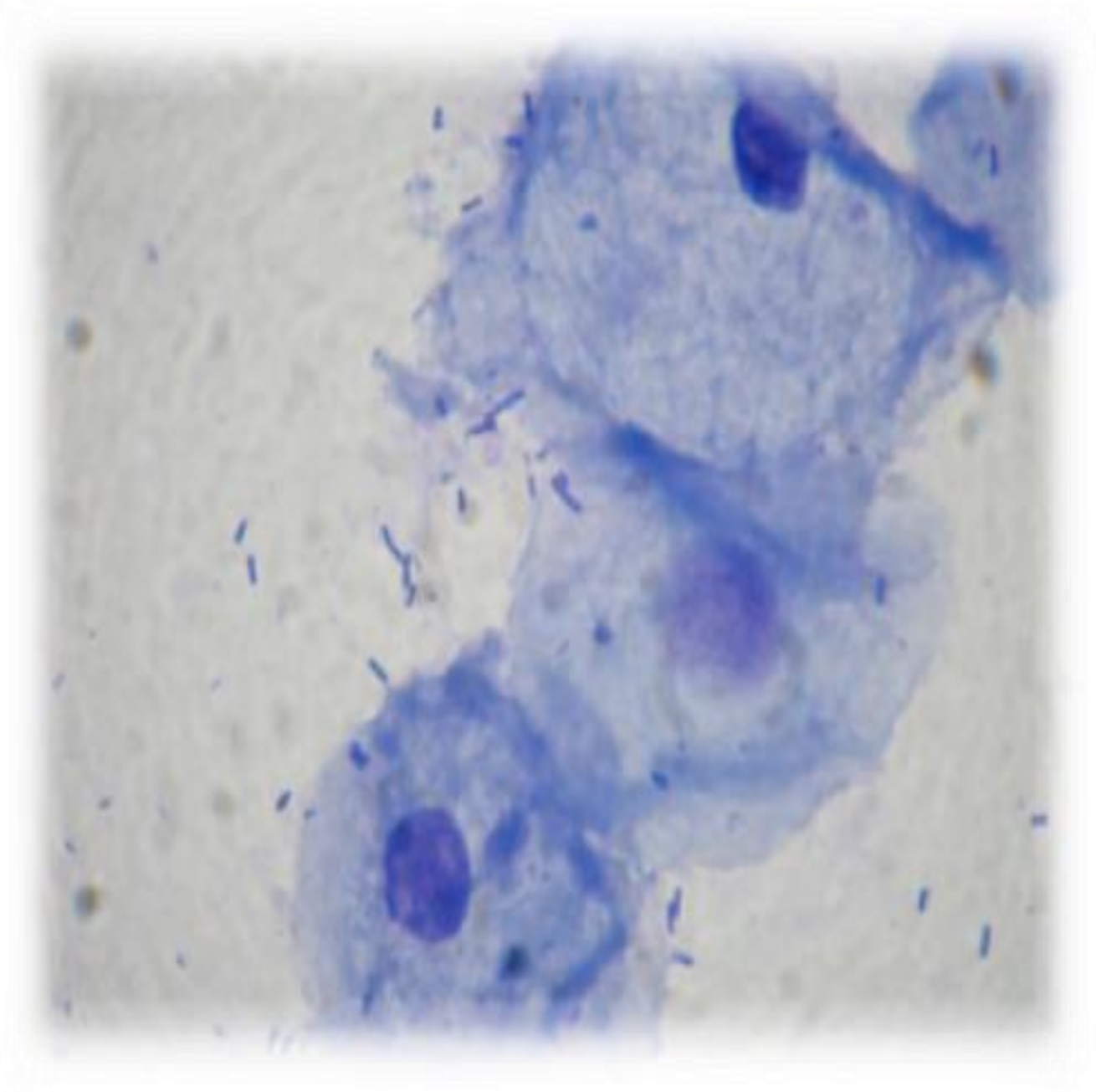

Examen Giemsa (1000x)
Se observa células epiteliales pavimentosas superficiales e intermedias. Bacilos. Ausencia de leucocitos. RIV=Negativa

CONCLUSION: La muestra es compatible con EVB I- MN. (VN=0 RIV Negativa)
Microbiota Normal con presencia no significativa de levaduras

CASO Nº 9:
FTM: Mujer de 29 años (MEF) no embarazada, sintomática, sin DIU, cumple con todos los requisitos de toma de muestra según MPB, realiza el estudio BACOVA por presentar abundante flujo. La muestra se recibe en Medio de Stuart

EXAMEN MICROSCÓPICO:

FRESCO : No se realizó , la muestra llega al Laboratorio en medio de Stuart.

Examen Gram (1000X)
Se observa célula epitelial pavimentosa. Bacilos Gram (+) compatibles con *Lactobacillus* sp. (>30) VN=0.Ausencia de Cocobacilos Gram variables compatibles con *Gardnerella vaginalis* VN=0. Ausencia de Bacilos Gram variables curvos compatibles con *Mobiluncus* sp. VN=0. Se observan Bacilos Gram (+) compatibles con *Corynebacterium* sp.(Mex).VNF=0.
RIV=Negativa

Examen Giemsa (1000x)
Se observan células epiteliales pavimentosas superficiales. Bacilos.
Presencia de coilocitos. RIV=Negativa

CONCLUSION: La muestra es compatible con EVB I -MN .Microbiota Normal con presencia de coilocitos compatible con infección por HPV

OBSERVACIONES: Se sugiere estudio citológico

EVB II MICROBIOTA NORMAL Y REACCIÓN INFLAMATORIA SIGNIFICATIVA (MN + RIV):

Mujer con equilibrio de la microbiota habitual, manifiesta mayoría de lactobacilos sobre el resto de morfotipos bacterianos habituales, lo que genera un VN de 0 a 3, pero con un aumento significativo de leucocitos en el contenido vaginal ó RIV significativa

Para MEF:

VN	0	1	2	3
RIV	POSITIVA			

Para MM:

VN	O	1	2	3	4	5
RIV	POSITIVA					

Estos dos EVB's, EVB I y EVB II, corresponden a mujeres en las cuales el equilibrio hormono-inmune, mantiene la microbiota vaginal normal. La diferencia la establece la presencia o no de RIV. Este estado funcional requiere inmediata consideración por su alto riesgo, sobre todo en el embarazo. Es mandatorio confirmar el pH vaginal.

Con RIV positiva y si el pH es normal para el contenido vaginal y el informe BACOVA detecta levaduras (independientemente del estado morfológico de éstas) se deberá orientar hacia una Vaginitis por levaduras. En el caso de que BACOVA no detecte morfológicamente levaduras, entre otras decisiones posibles derivadas de la ecuación sindrómica, de deberá intentar cultivo, antes de descartar VVL.

Asimismo, en los casos de candidiasis recurrente asociados a EVB II, en el que se observen levaduras, se debería realizar cultivo con el objeto de identificar las especies del género Candida. En estos casos es importante cultivar las levaduras, para posteriormente realizar las pruebas de identificación y sensibilidad correspondiente.

El género Cándida desarrolla bien en medios de cultivo como el agar sangre. Otros medios de cultivo para el desarrollo de Candida son el agar Saboreaud y agar cromogénico (CHROM agar). Este último presenta la ventaja de que algunas especies de Cándida pueden ser identificadas según el color que adquieren las colonias

en este medio. Además dicho medio permite detectar los casos de candidiasis mixtas (20% de las VVL), ya que permite diferenciar por color las distintas especies.

Si bien Cándida albicans es la especie que con mayor frecuencia (alrededor del 90%) produce vulvovaginitis, en los casos de candidiasis recurrente deben identificarse las especies del genero Candida, ya que otras especies como *C. glabrata* (5-10%), *C. tropicalis* (1-2%), *C. parapsilosis* (0,5-1%), *C. kruzei* (0,5-1%) pueden producir vulvovaginitis. Inclusive dichas especies suelen detectarse con mayor frecuencia en huéspedes inmunosuprimidos. Asimismo, las especies no albicans pueden ser resistentes a las drogas antifúngicas del grupo de los imidazólicos, ya sea por resistencia natural o adquirida, con lo cual se explicaría el fracaso de tratamiento con estos compuestos.

La sensibilidad de BACOVA para la detección de levaduras es del 70 al 75% en las pacientes asintomáticas y se eleva al 80% en las pacientes sintomáticas, en comparación con el cultivo. La sensibilidad se eleva en las pacientes sintomáticas dada la mayor cantidad de levaduras presentes como para poder ser visualizadas por los métodos microscópicos que incluye BACOVA.

En caso de pH elevado, la posibilidad de VVL disminuye significativamente y se deberá investigar cervicitis y/o infección del tracto genital superior o eventual infección urinaria.

En EVB II, con ausencia de levaduras, sin trichomonas y con pH elevado, debe investigarse clamidias, sobre todo si se trata de una mujer de menos de 25 años.

En estos casos se debe recurrir a realizar cultivo de endocérvix para búsqueda de gonococos y clamidias y cultivo de orina, con lo que el informe BACOVA en sus observaciones permite sugerir la realización de estos estudios por pedido médico.

En caso de pH elevado también es posible la presencia de TV, aunque puede no ser posible su observación mediante BACOVA si la cantidad de parásitos presentes es baja como para ser detectados en los exámenes microscópicos directos y por lo tanto, se requerirá de metodologías más sensibles, como el cultivo en medios específicos.

Se demuestra que la presencia de levaduras y Trichomonas se insertan en los EVB descriptos, con frecuencias relativas diferentes, lo que ayuda a la decisión terapéutica inmediata y/o al requerimiento preciso de estudios complementarios.

En general la presencia de levaduras en el EVB II alcanza un 50% de los casos, mientras que es mucho menor en los otros EVB's

Ejemplos de EVB II MICROBIOTA NORMAL Y RIV POSITIVA

CASO Nº 10:

FTM: Mujer de 25 años (MEF) embarazada, sintomática, cumple con todos los requisitos de toma de muestra según MPB, realiza el estudio BACOVA por presentar sintomatología. Finalizó tratamiento por leucorrea hace 15 dìas.

EXAMEN MICROSCÓPICO:

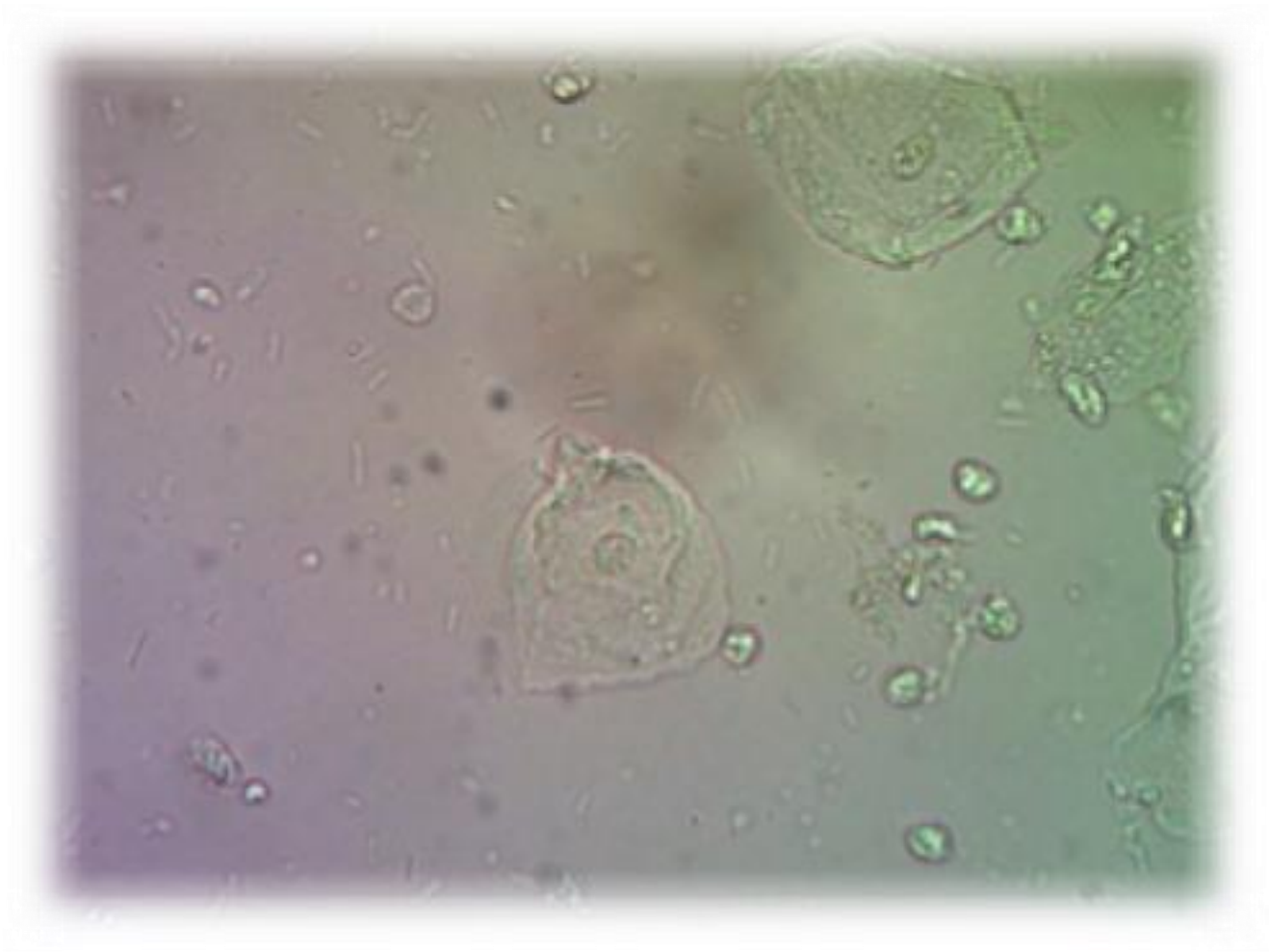

Examen en Fresco (400x)
Se observan células epiteliales pavimentosas.
Leucocitos. Bacilos

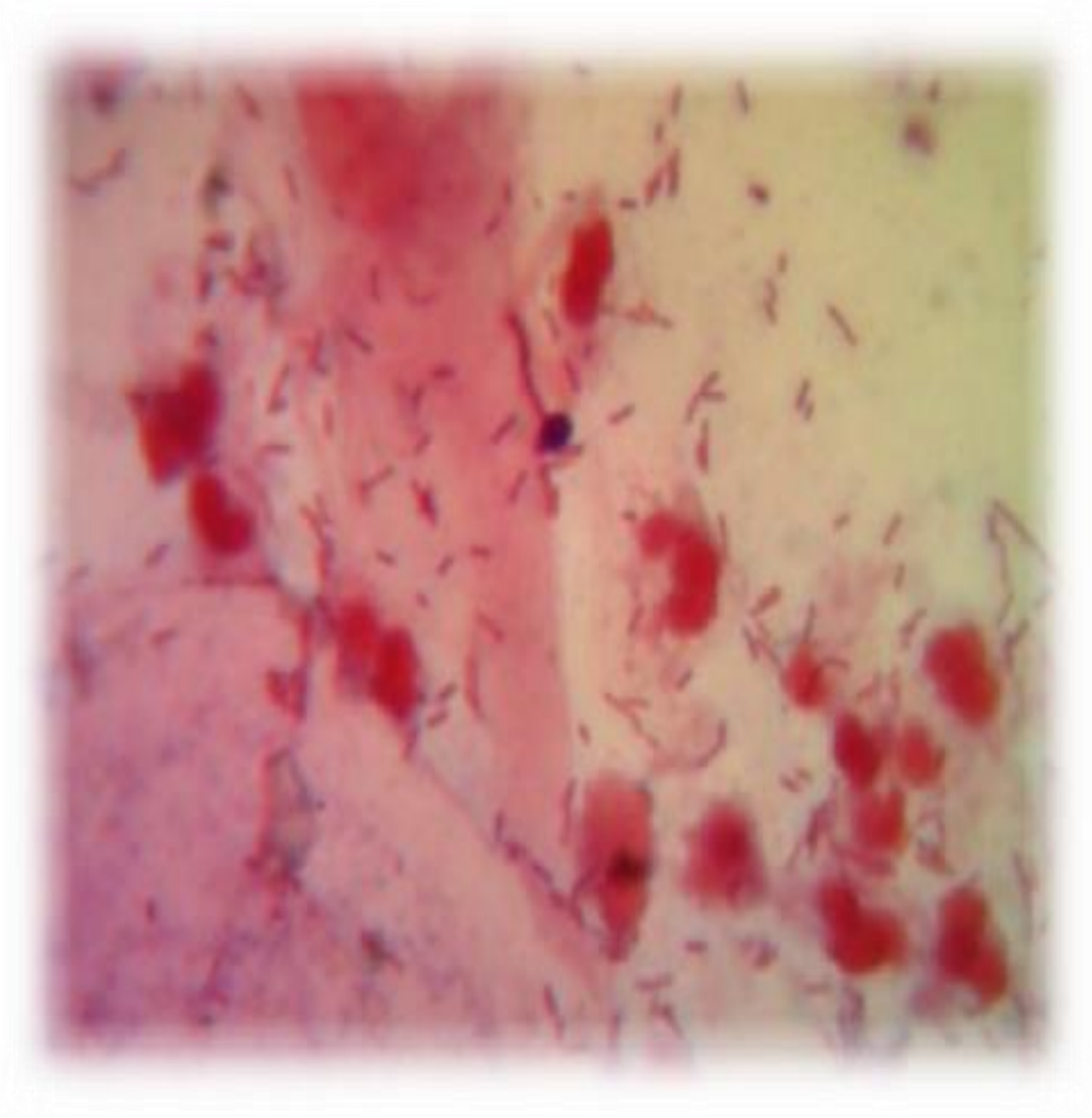

Examen Gram (1000 x)
Se observan células epiteliales pavimentosas. Bacilos Gram (+) compatibles con *Lactobacillus* sp. (>30) VN=0 Ausencia de cocobacilos Gram variables compatibles con *Gardnerella vaginalis* VN=0.Ausencia de Bacilos Gram variables curvos compatibles con *Mobiluncus* sp. VN =0.Se observan bacilos Gram (+) compatibles con *Corynebacterium* sp. (MEX). Presencia significativa de levaduras. VNF=0 .RIV=Positiva

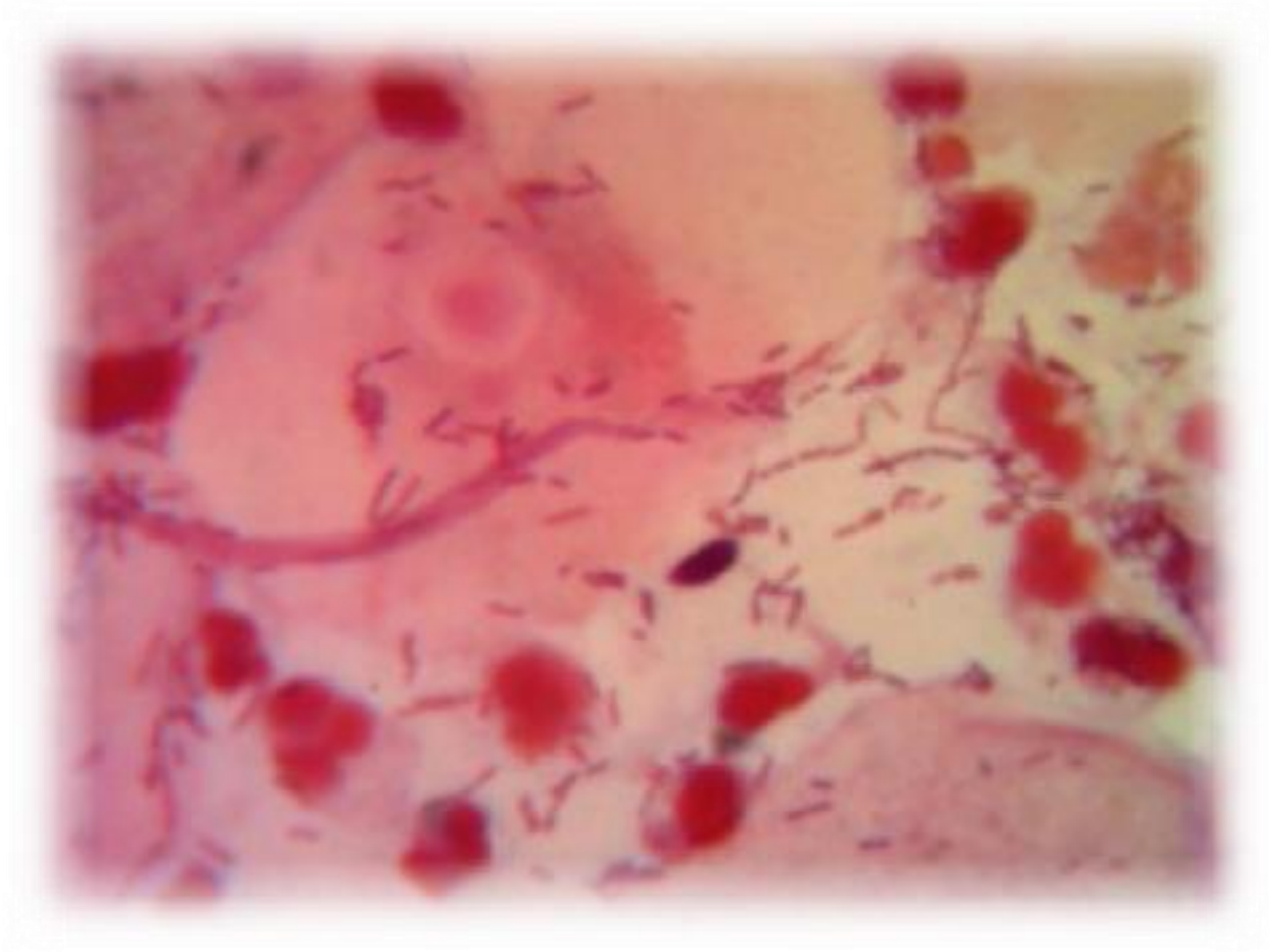

Examen Gram (1000 x)

Se observan células epiteliales pavimentosas. Bacilos Gram (+) compatibles con *Lactobacillus* sp. (>30)VN=0 Ausencia de cocobacilos Gram variables compatibles con *Gardnerella vaginalis* VN=0.Ausencia de Bacilos Gram variables curvos compatibles con *Mobiluncus* sp. VN =0.Se observan bacilos Gram (+) compatibles con *Corynebacterium* sp. (MEX). Presencia significativa de levaduras. VNF=0 .RIV=Positiva

Examen Gram (1000 x)

Se observan células epiteliales pavimentosas. Bacilos Gram (+) compatibles con *Lactobacillus* sp. (>30) VN=0 Ausencia de cocobacilos Gram variables compatibles con *Gardnerella vaginalis* VN=0.Ausencia de Bacilos Gram variables curvos compatibles con *Mobiluncus* sp. VN =0. Presencia significativa de levaduras. VNF=0. RIV =Positiva

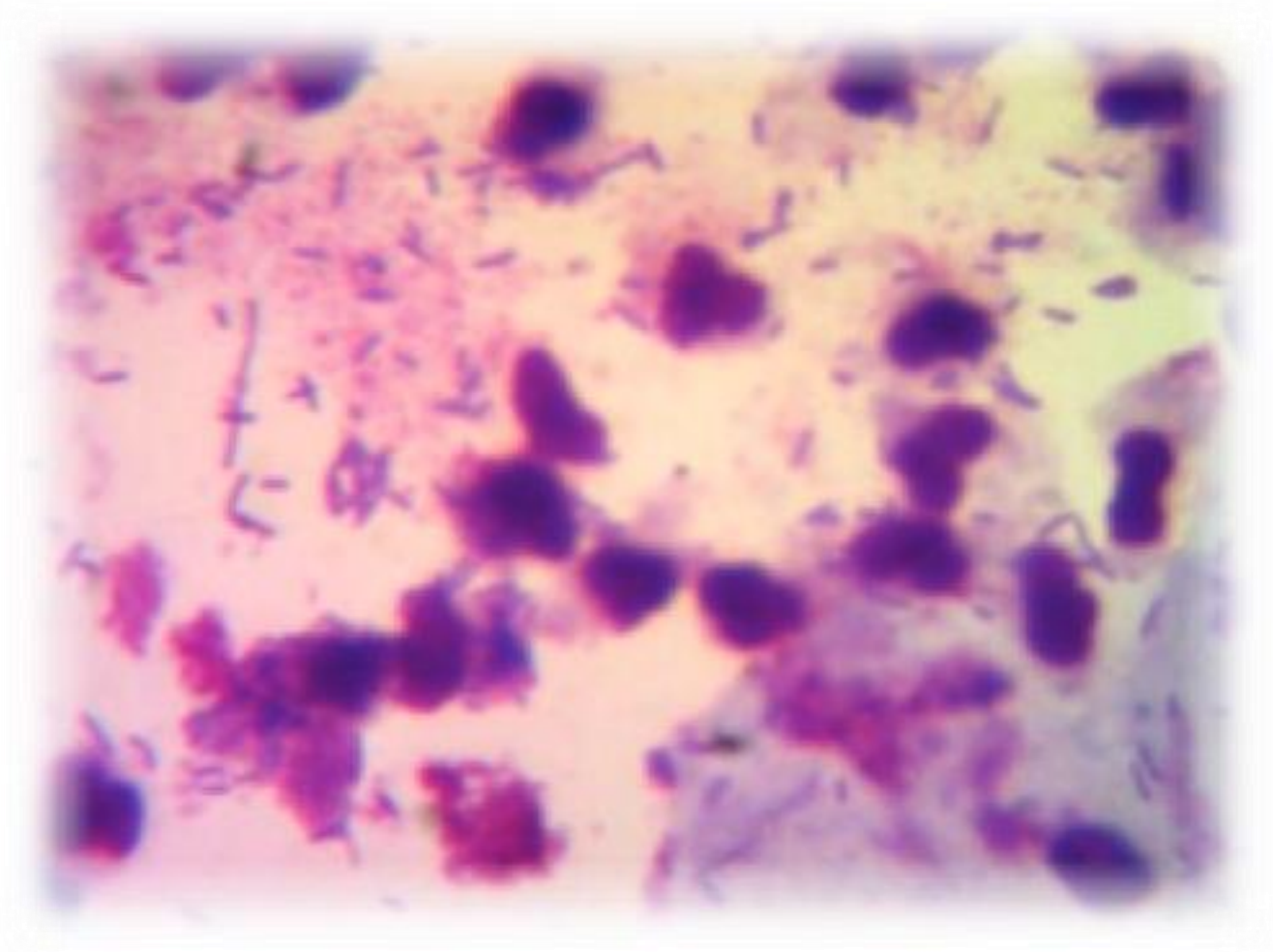

Examen Giemsa (1000x)
Se observa célula epitelial pavimentosa superficial. Presencia significativa de leucocitos PMN RIV= Positiva

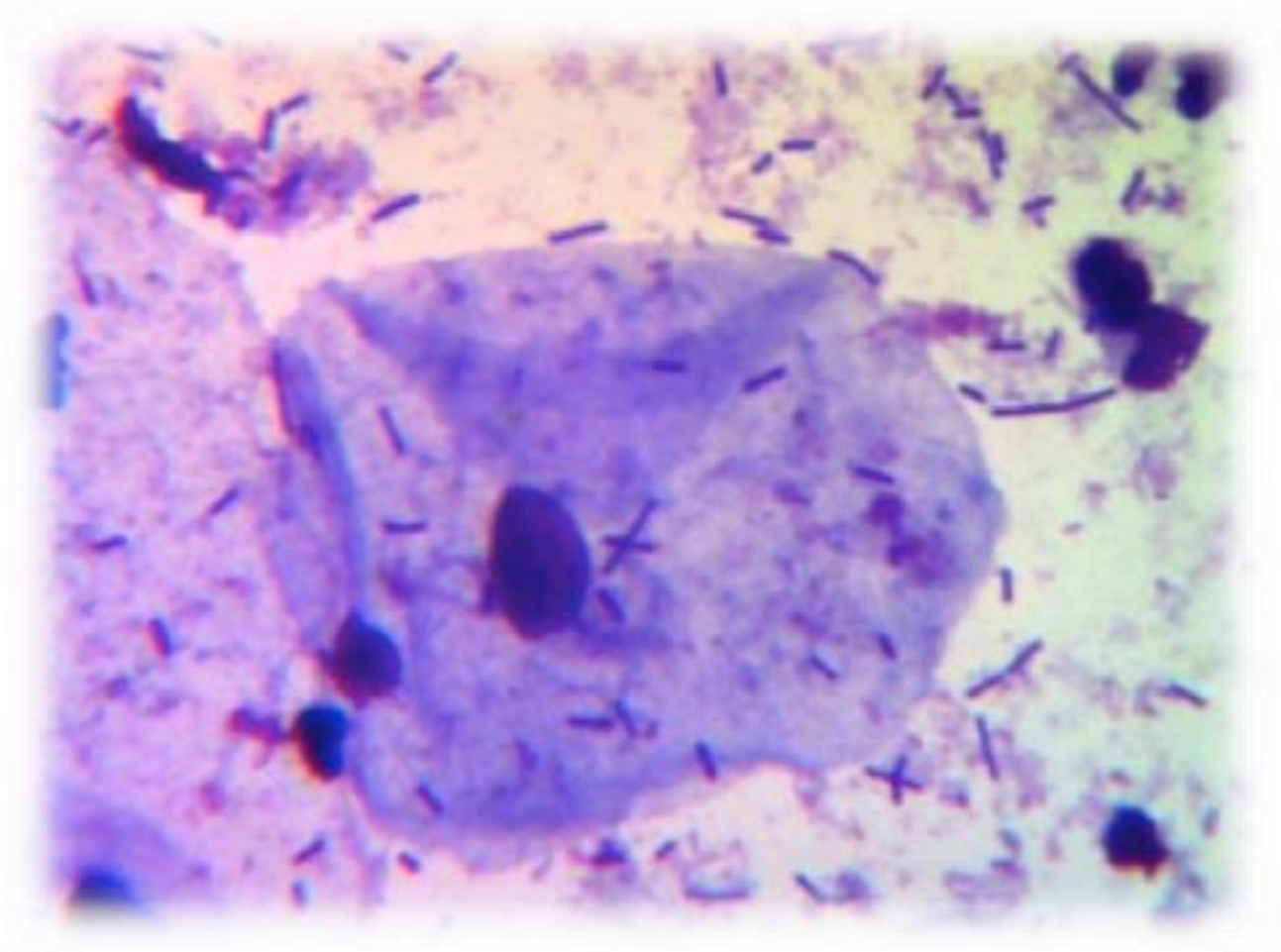

Examen Giemsa (1000x)

Se observa célula epitelial pavimentosa superficial. Presencia significativa de leucocitos PMN. Se observan levaduras en gemación. Bacilos. RIV= Positiva

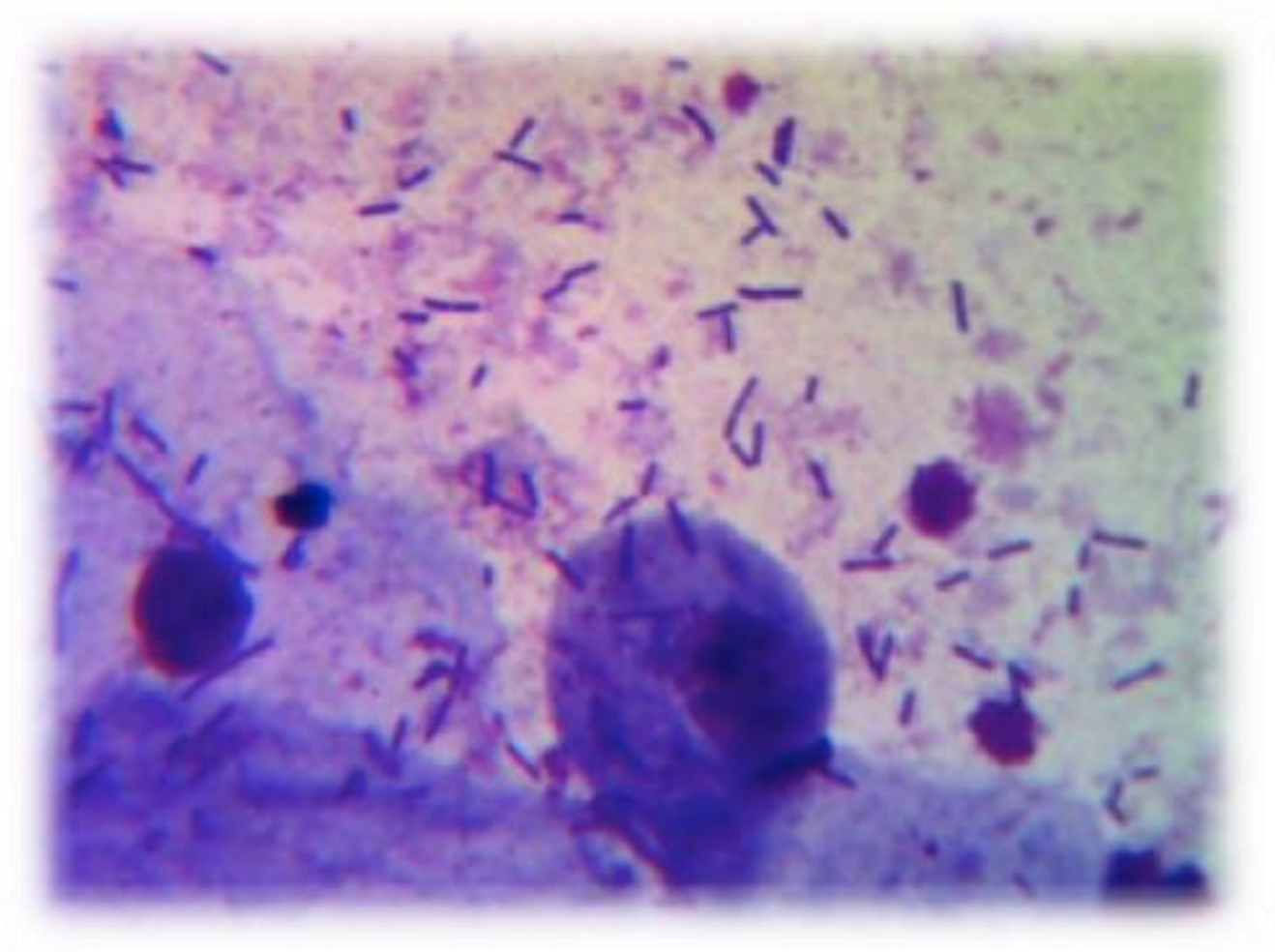

Examen Giemsa (1000x)
Se observan célula epitelial pavimentosa superficial y célula epitelial pavimentosa parabasal. Presencia significativa de leucocitos PMN. Bacilos RIV=Positiva

CONCLUSION: LA MUESTRA ES COMPATIBLE CON EVB II -MN + RIV (+)
VN=0 RIV POSITIVA. MICROBIOTA NORMAL CON REACCIÓN INFLAMATORIA SIGNIFICATIVA Y PRESENCIA DE CÉLULAS PARABASALES

OBSERVACION: Se sugiere realizar cultivo para la identificación del o de los agentes etiológicos de la vulvovaginitis por levaduras.

CASO Nº 11:

FTM: Mujer de27 años (MEF) embarazada, sintomática, sin DIU, cumple con todos los requisitos de toma de muestra según MPB, realiza el estudio BACOVA por picazón.

EXAMEN MICROSCÓPICO:

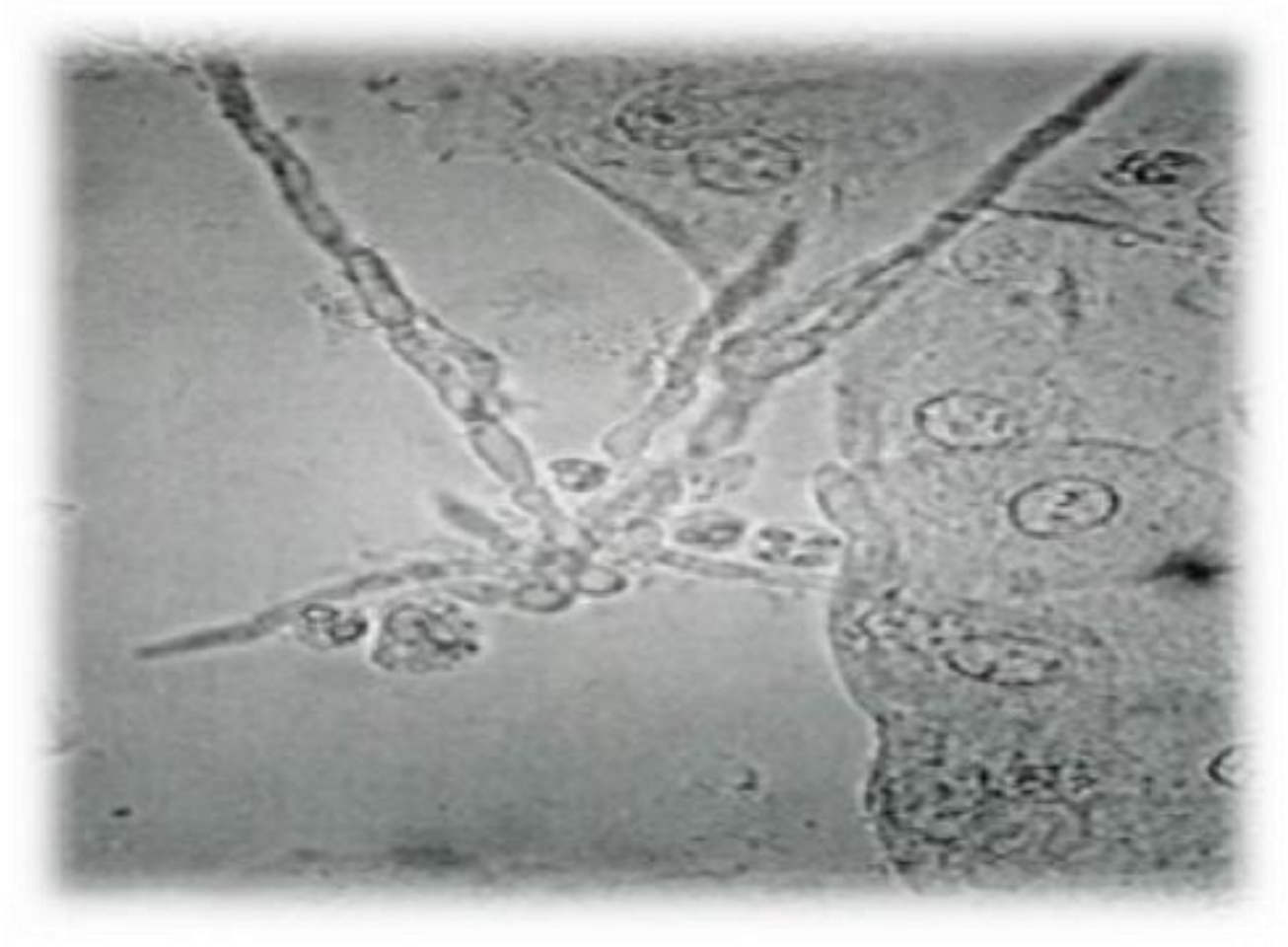

Examen en Fresco (400x)
Se observan células epiteliales pavimentosas.
Leucocitos. Levaduras.

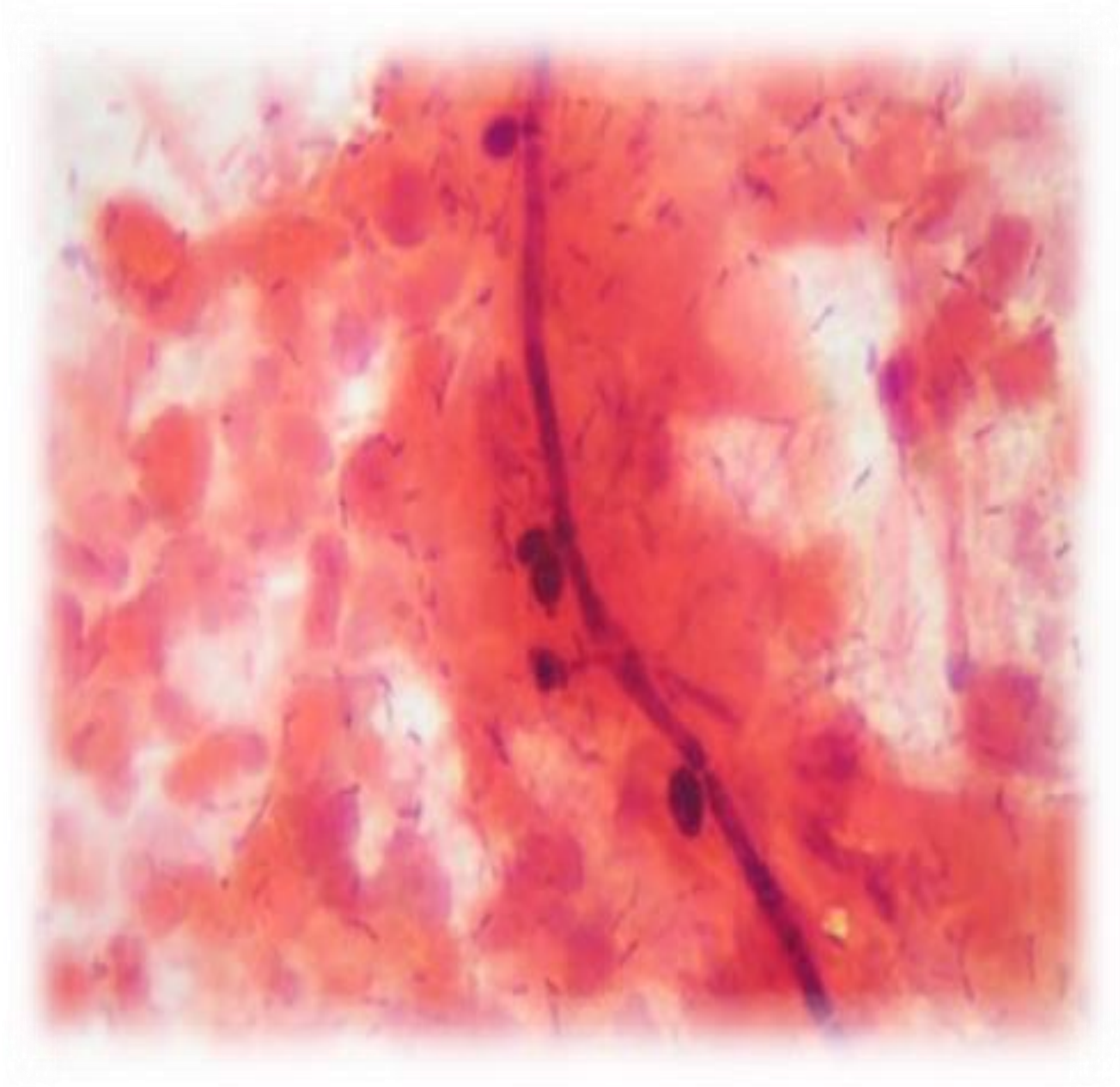

Examen Gram (1000 x)
Se observan bacilos Gram (+) compatibles con *Lactobacillus* sp. (> de 30) VN=0 Ausencia de Cocobacilos Gram variables compatibles con *Gardnerella vaginalis* VN=0.Ausencia de Bacilos Gram variables curvos compatibles con *Mobiluncus* sp. VN= 0 .Leucocitos PMN. Levaduras VNF=0. RIV Positiva

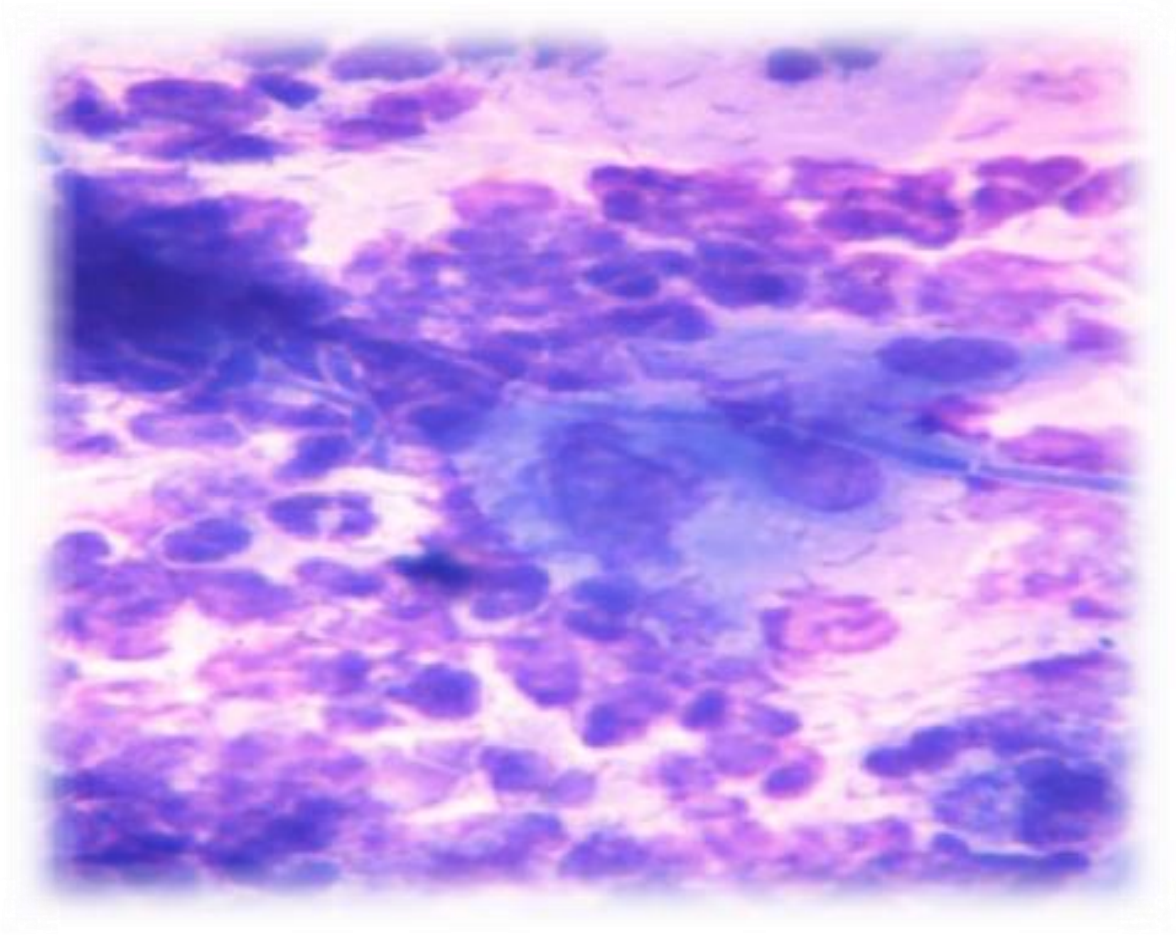

Examen Giemsa (1000x)
Se observan células epiteliales pavimentosas intermedias.
Leucocitos PMN más de 20 por célula
Bacilos. Levaduras. RIV =Positiva

CONCLUSION: LA MUESTRA ES COMPATIBLE CON EVB II MN+RIV= (+)VN=0 RIV POSITIVA MICROBIOTA NORMAL CON REACCIÓN INFLAMATORIA SIGNIFICATIVA ASOCIADA A VULVOVAGINITIS POR LEVADURAS

Observación: Se sugiere realizar cultivo para la identificación del o de los agentes etiológicos de la vulvovaginitis por levaduras

CASO Nº 12:
FTM: Mujer de 47 años (MEF), embarazada, asintomática, cumple con todos los requisitos de toma de muestra según MPB, realiza el estudio BACOVA por presentar abundante flujo.

EXAMEN MICROSCÓPICO:

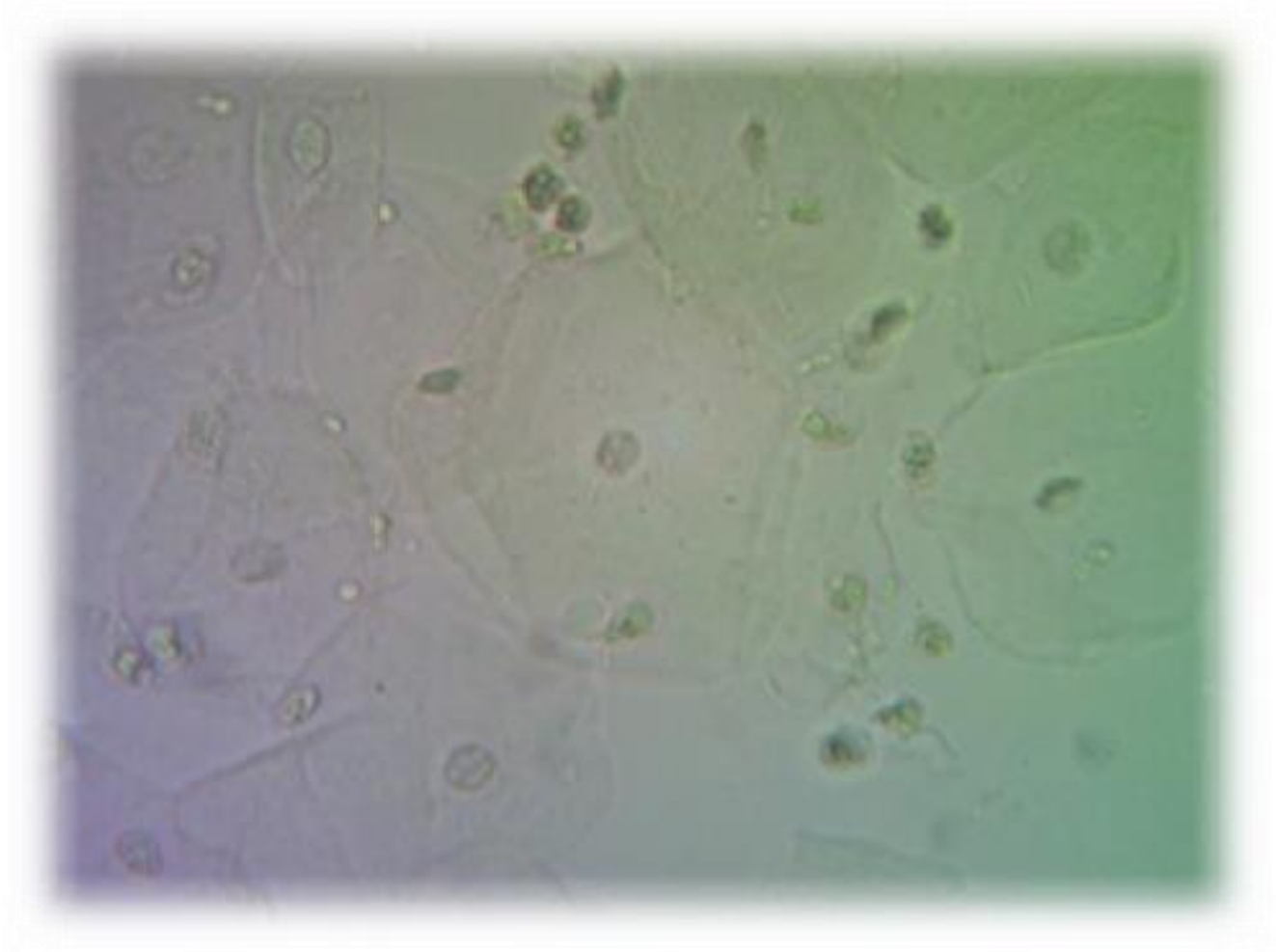

Examen en Fresco (400x)
Se observan células epiteliales pavimentosas.
Leucocitos. Levaduras Bacilos

Examen en Fresco (400x)
Se observan células epiteliales pavimentosas.
Leucocitos. Levaduras. Bacilos

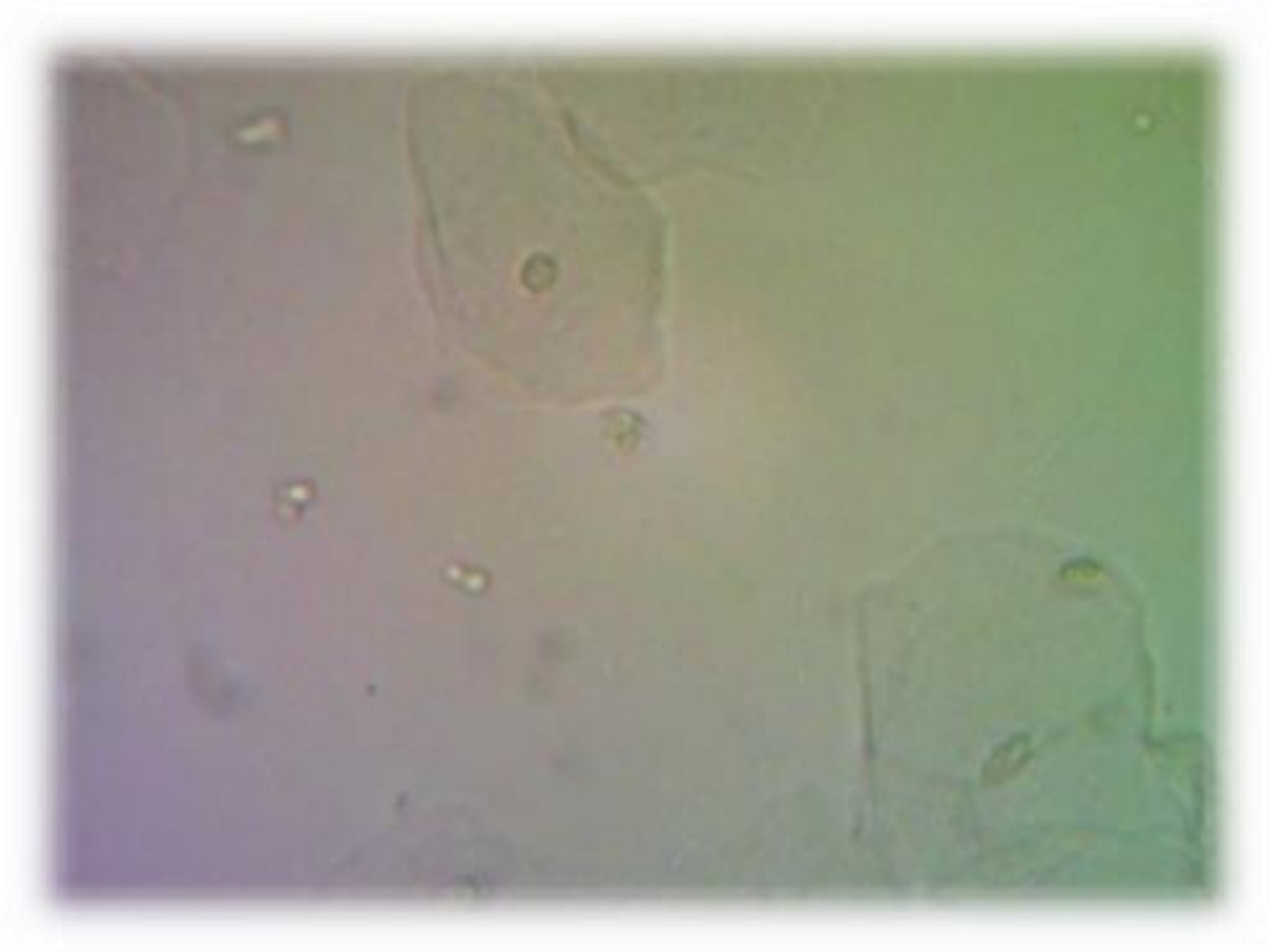

Examen en Fresco (400x)
Se observan células epiteliales pavimentosas.
Leucocitos. Levaduras. Bacilos

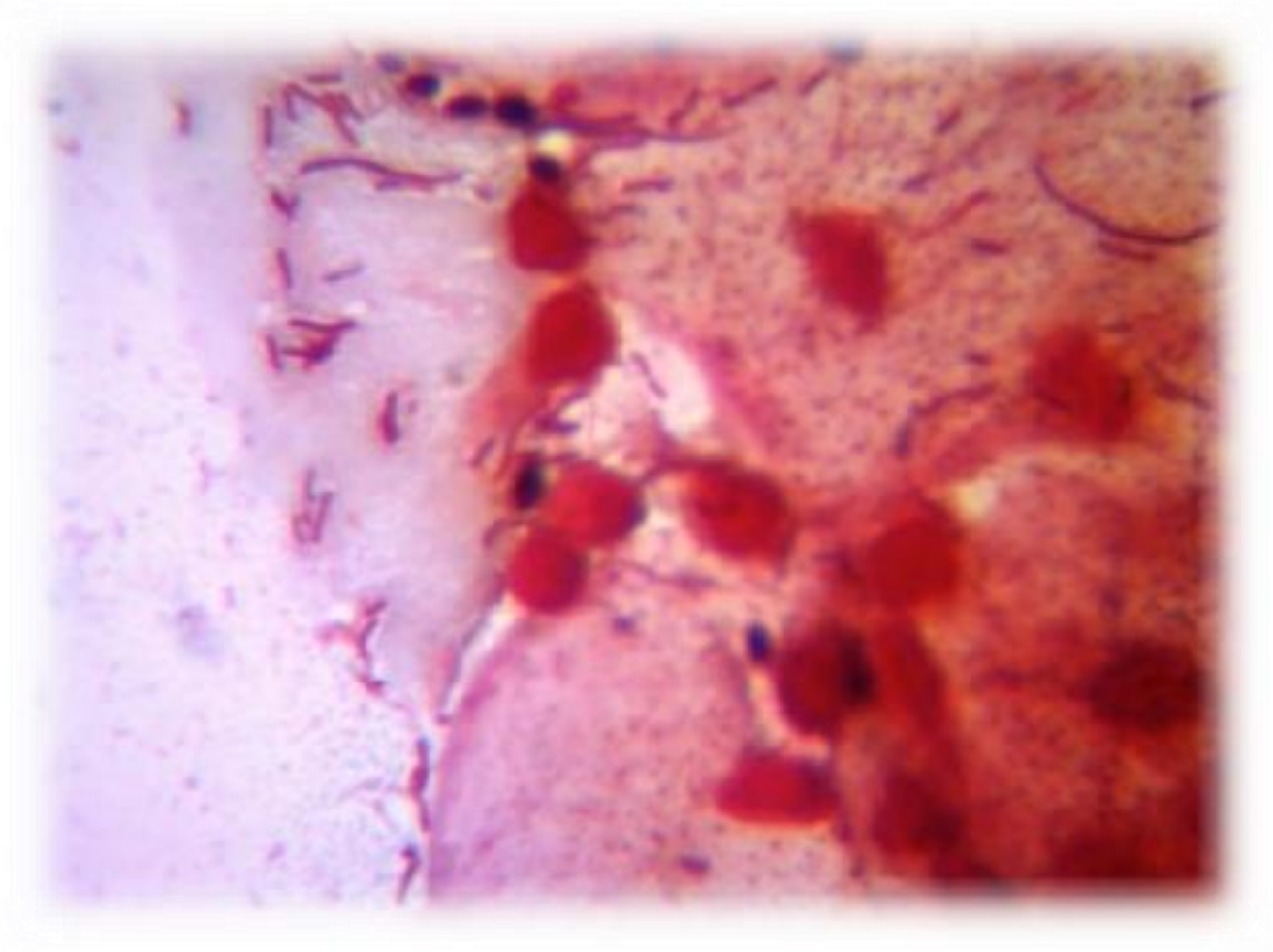

Examen Gram (1000 x)
Se observan células epiteliales pavimentosas. Bacilos Gram (+) compatibles con *Lactobacillus* sp. (5 a 30)VN=1 .Ausencia de cocobacilos Gram variables compatibles con *Gardnerella vaginalis* VN=0.Ausencia de Bacilos Gram variables curvos compatibles con *Mobiluncus* sp. VN= 0.Presencia significativa de levaduras. Se observan bacilos Gram (+) compatibles con *Corynebacterium* sp VNF=1. RIV= Positiva

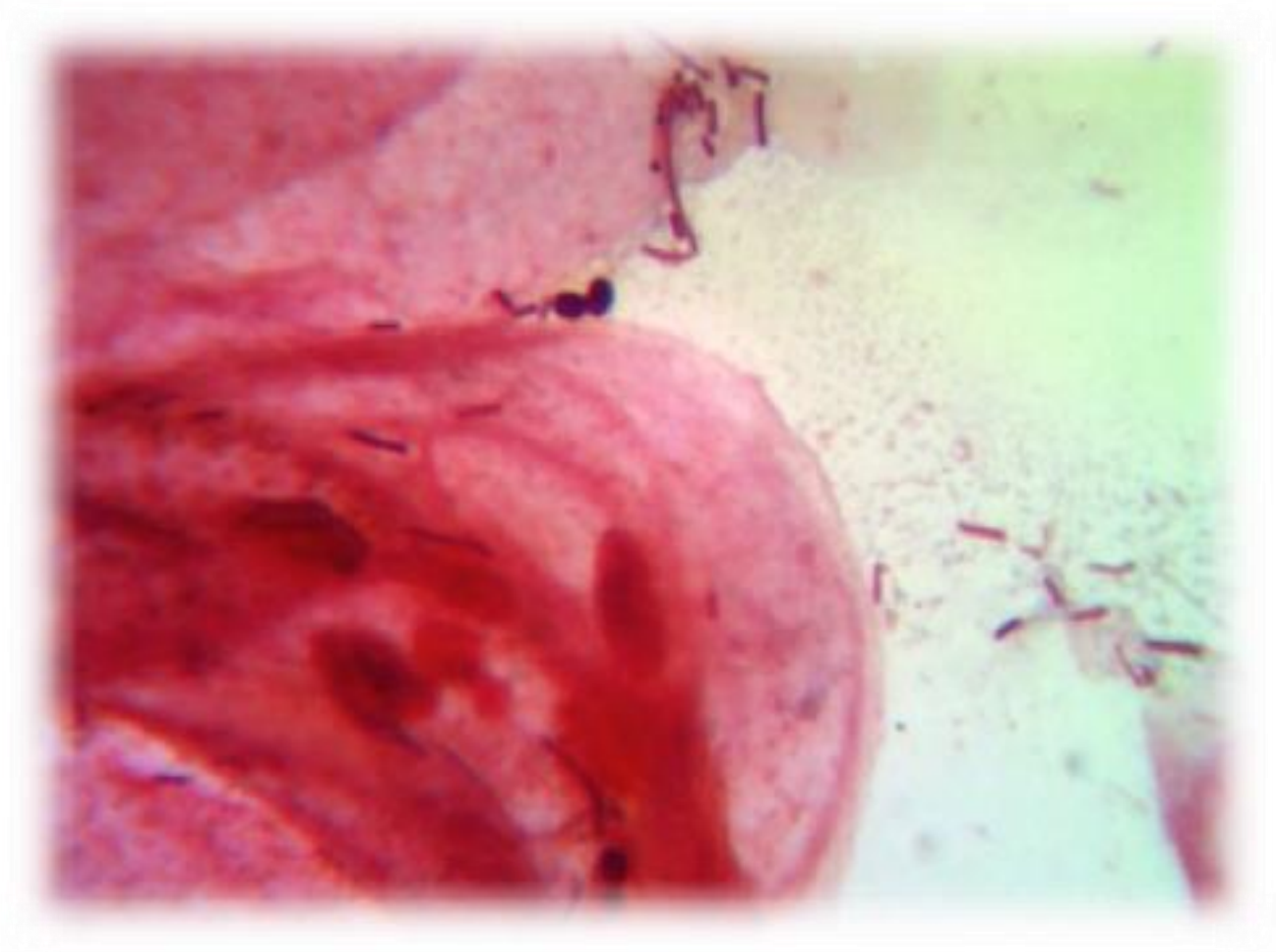

Examen Gram (1000 x)
Se observan células epiteliales pavimentosas. Bacilos Gram (+) compatibles con *Lactobacillus* sp.p (5 a 30) VN=1.Ausencia de cocobacilos Gram variables compatibles con *Gardnerella vaginalis* VN=0.Ausencia de Bacilos Gram variables curvos compatibles con *Mobiluncus* sp. VN= 0 .Presencia significativa de levaduras. Se observan bacilos Gram (+) compatibles con *Corynebacterium* sp. VNF=1. RIV= Positiva

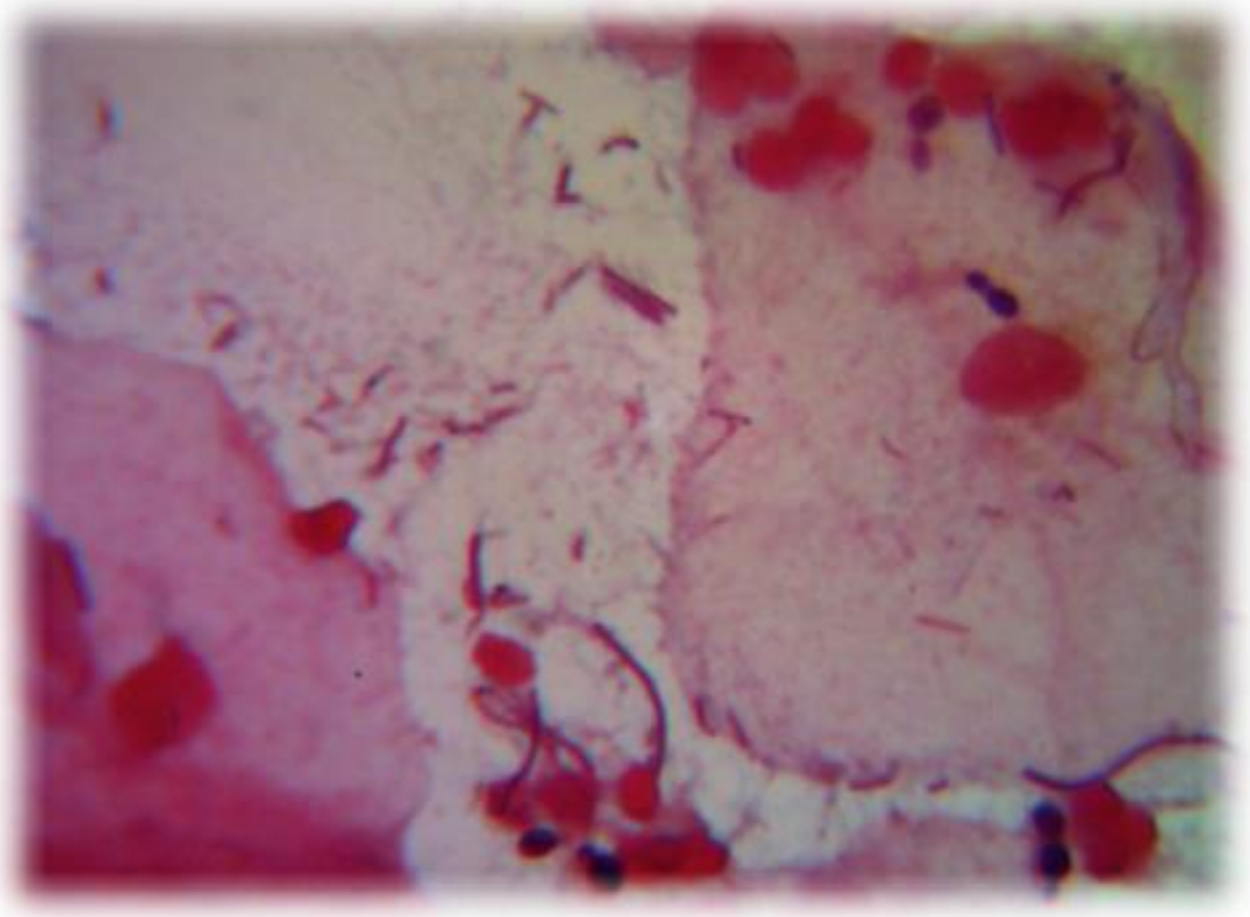

Examen Gram (1000 x)

Se observan células epiteliales pavimentosas. Bacilos Gram (+) compatibles con *Lactobacillus* sp. (5 a 30) VN=1.Ausencia de cocobacilos Gram variables compatibles con *Gardnerella vaginalis* VN=0.Ausencia de Bacilos Gram variables curvos compatibles con *Mobiluncus* sp. VN= 0.Presencia significativa de levaduras. Se observan bacilos Gram (+) compatibles con *Corynebacterium* sp. VNF=1. RIV=Positiva

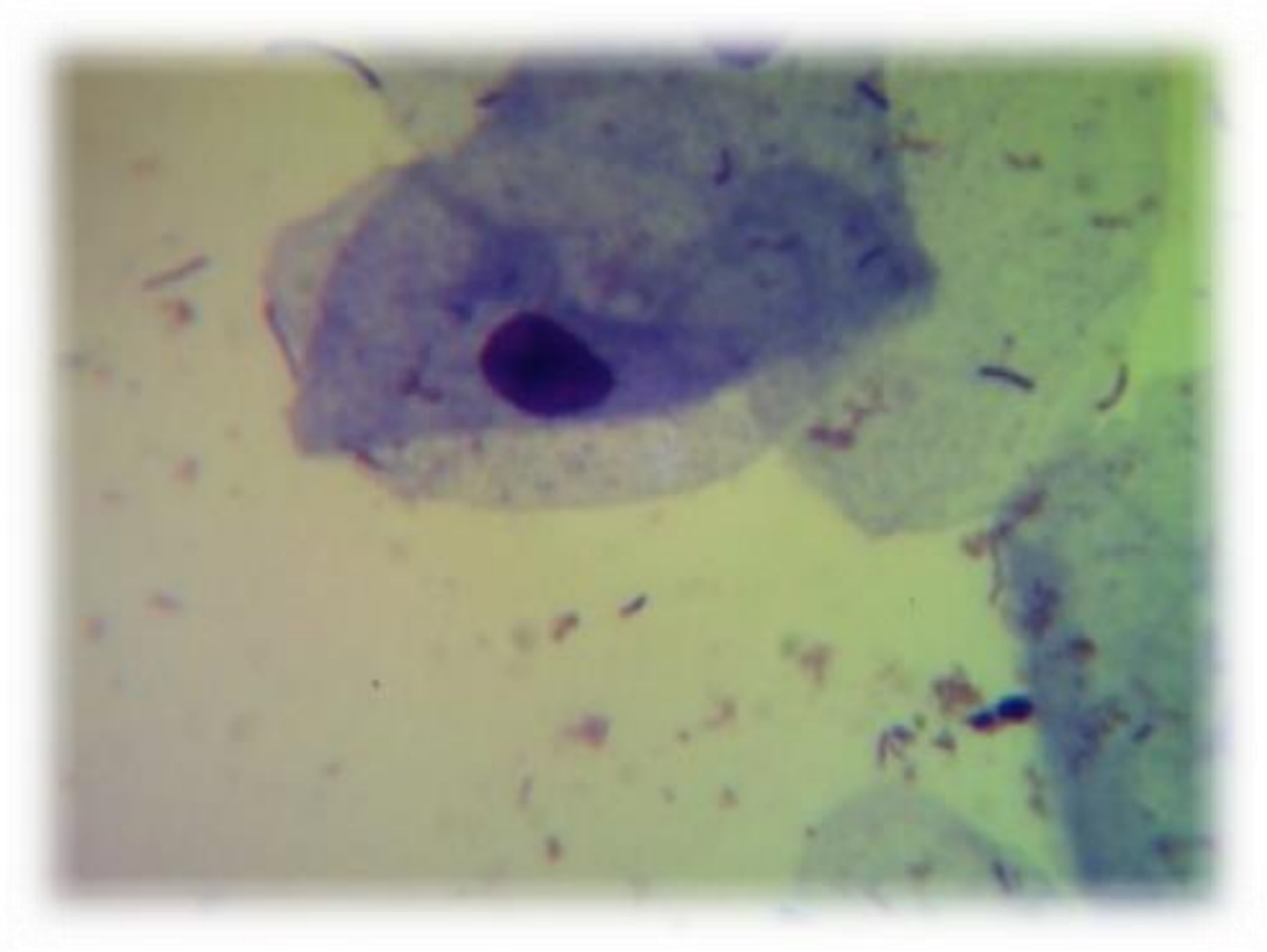

Examen Giemsa (1000x)
Se observa célula epitelial pavimentosa superficial.
Bacilos. Levaduras

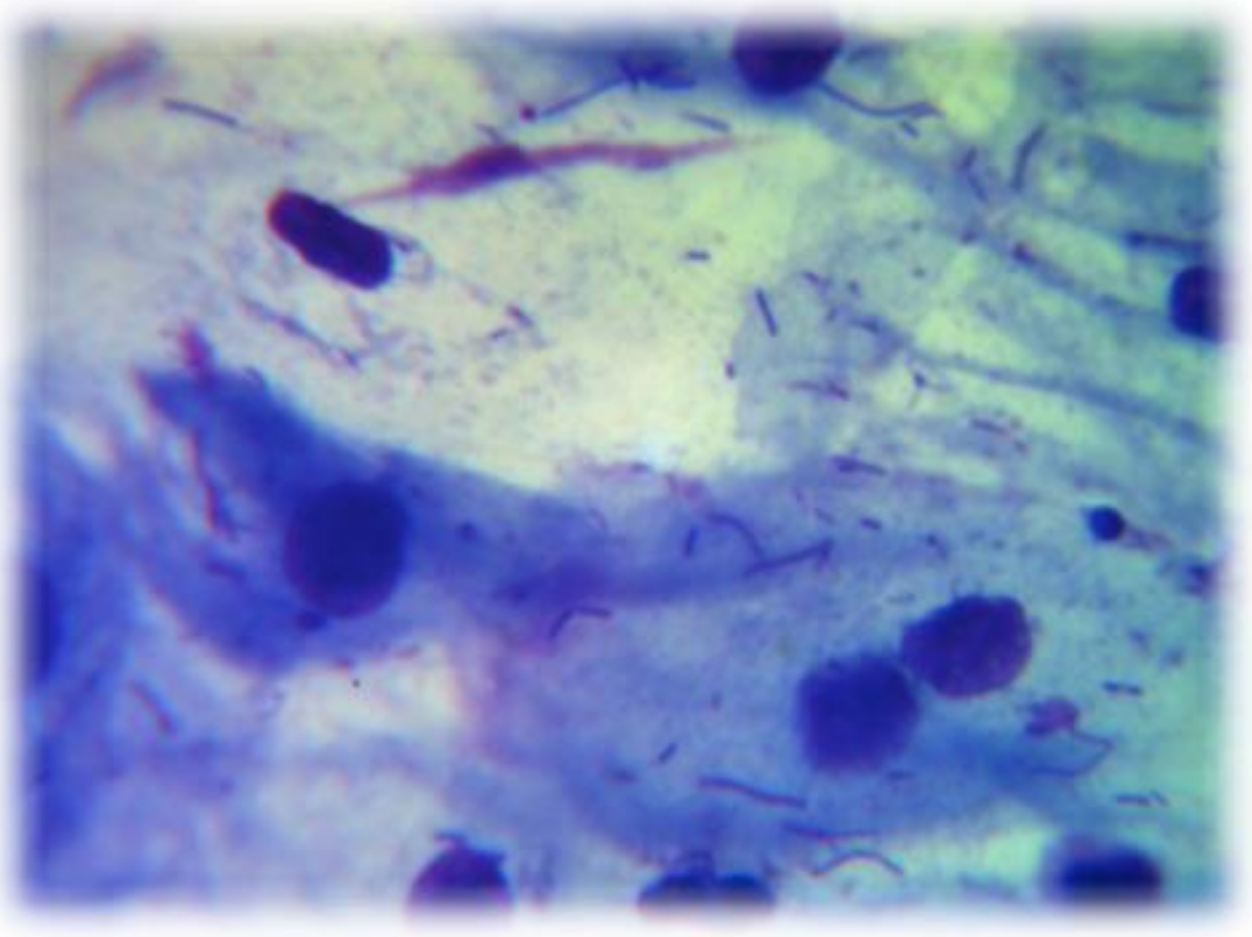

Examen Giemsa (1000x)
Se observan células epiteliales pavimentosas superficiales e intermedias. Bacilos. Levaduras

CONCLUSION:
LA MUESTRA ES COMPATIBLE CON EVB II MN + RIV= (+) VN=1 RIV POSITIVA MICROBIOTA NORMAL CON REACCIÓN INFLAMATORIA SIGNIFICATIVA ASOCIADA A VULVOVAGINITIS POR LEVADURAS.

Observación: Se sugiere realizar cultivo para la identificación del o de los agentes etiológicos de la vulvovaginitis por levaduras

Nota: Se realizó cultivo en Chromagar identificándose como único agente etiológico *Cándida kruzei*

CASO Nº 13:
FTM: Mujer de 25 años (MEF) no embarazada, sintomática, sin DIU, cumple con todos los requisitos de toma de muestra según MPB, realiza el estudio BACOVA por control tratamiento antimicótico finalizado hace 3 semanas

EXAMEN MICROSCÓPICO:

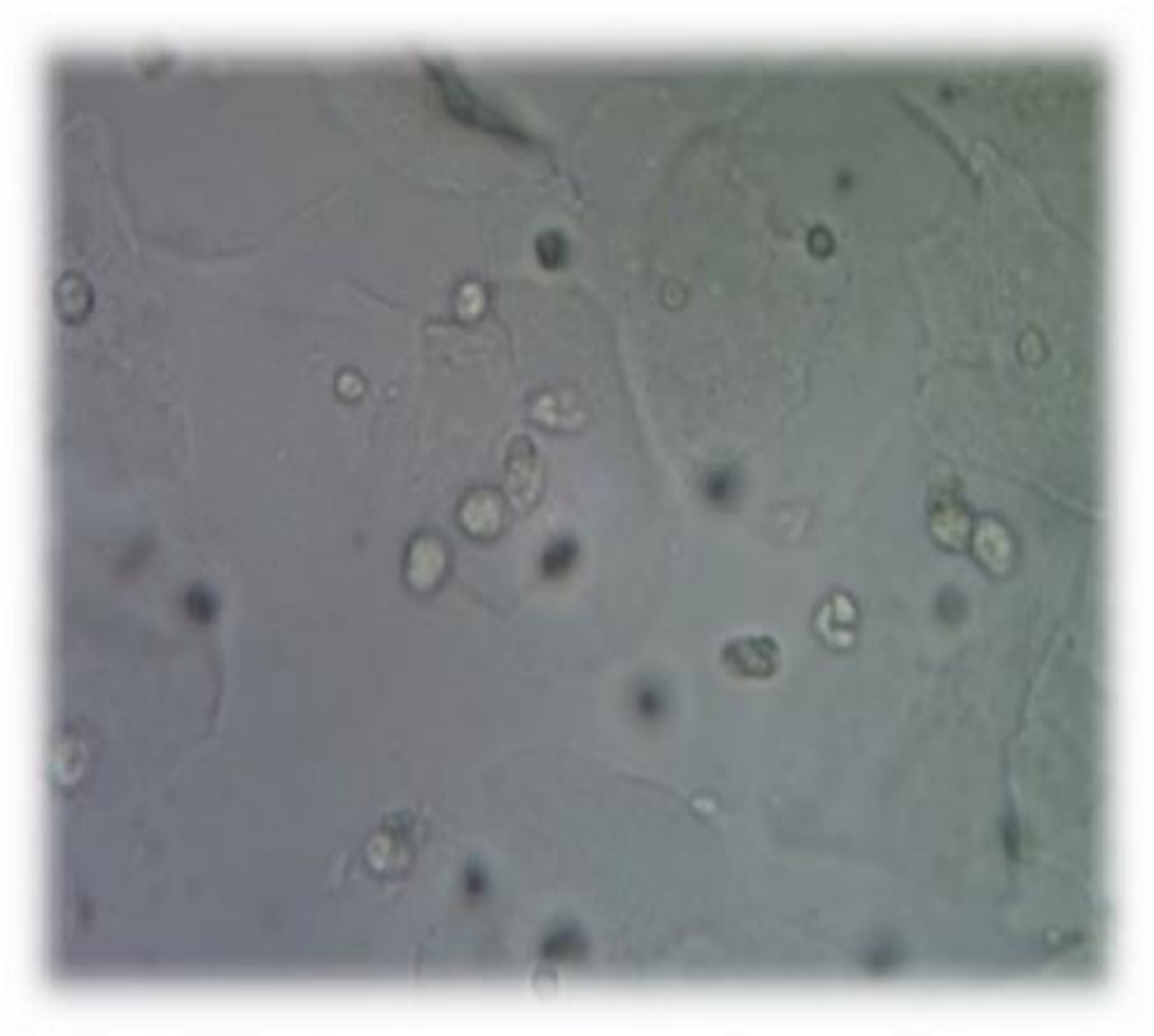

Examen en Fresco (400x)
Se observan células epiteliales pavimentosas.
Leucocitos. Bacilos

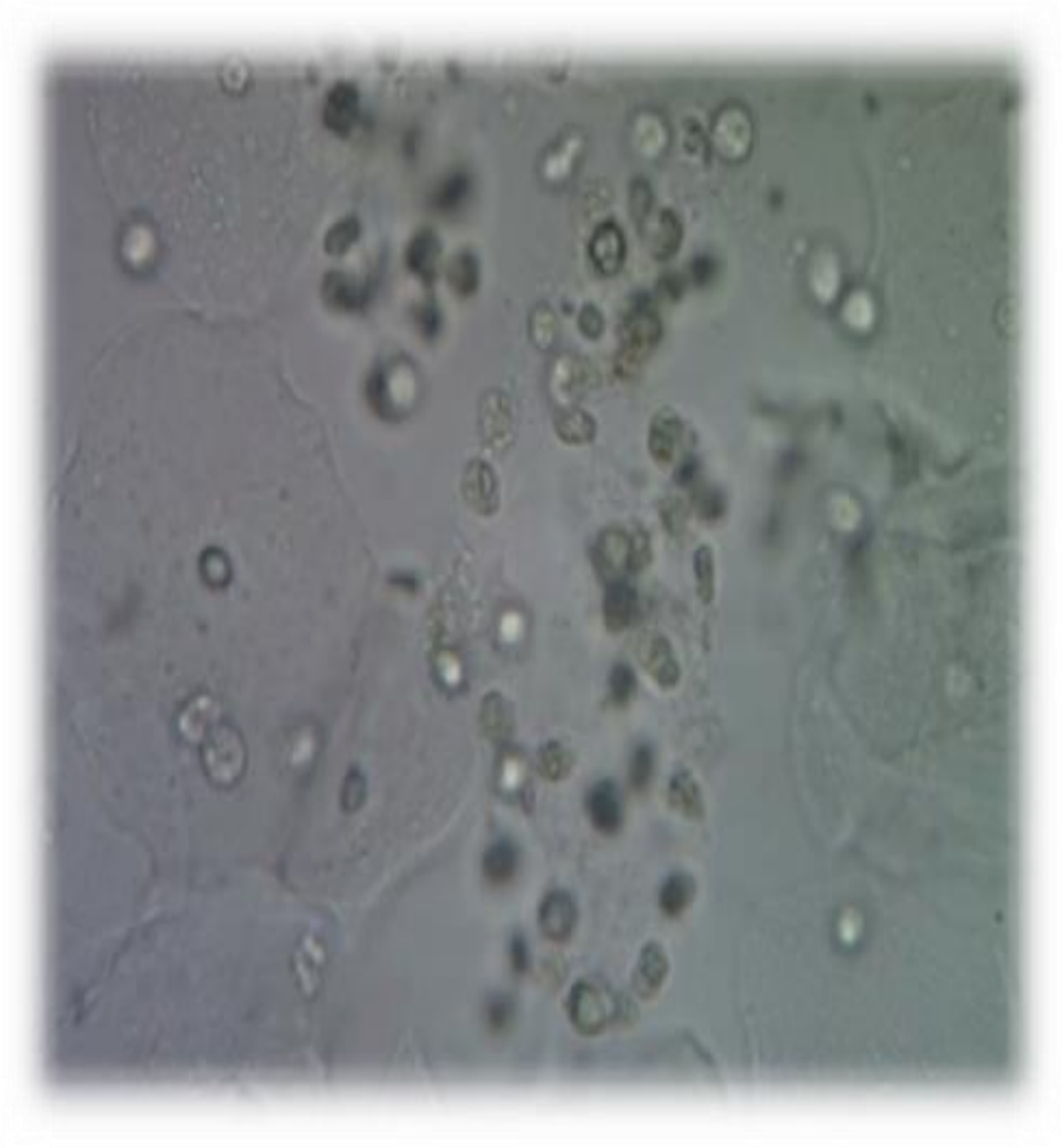

Examen en Fresco (400x)
Se observan células epiteliales pavimentosas.
Leucocitos .Bacilos

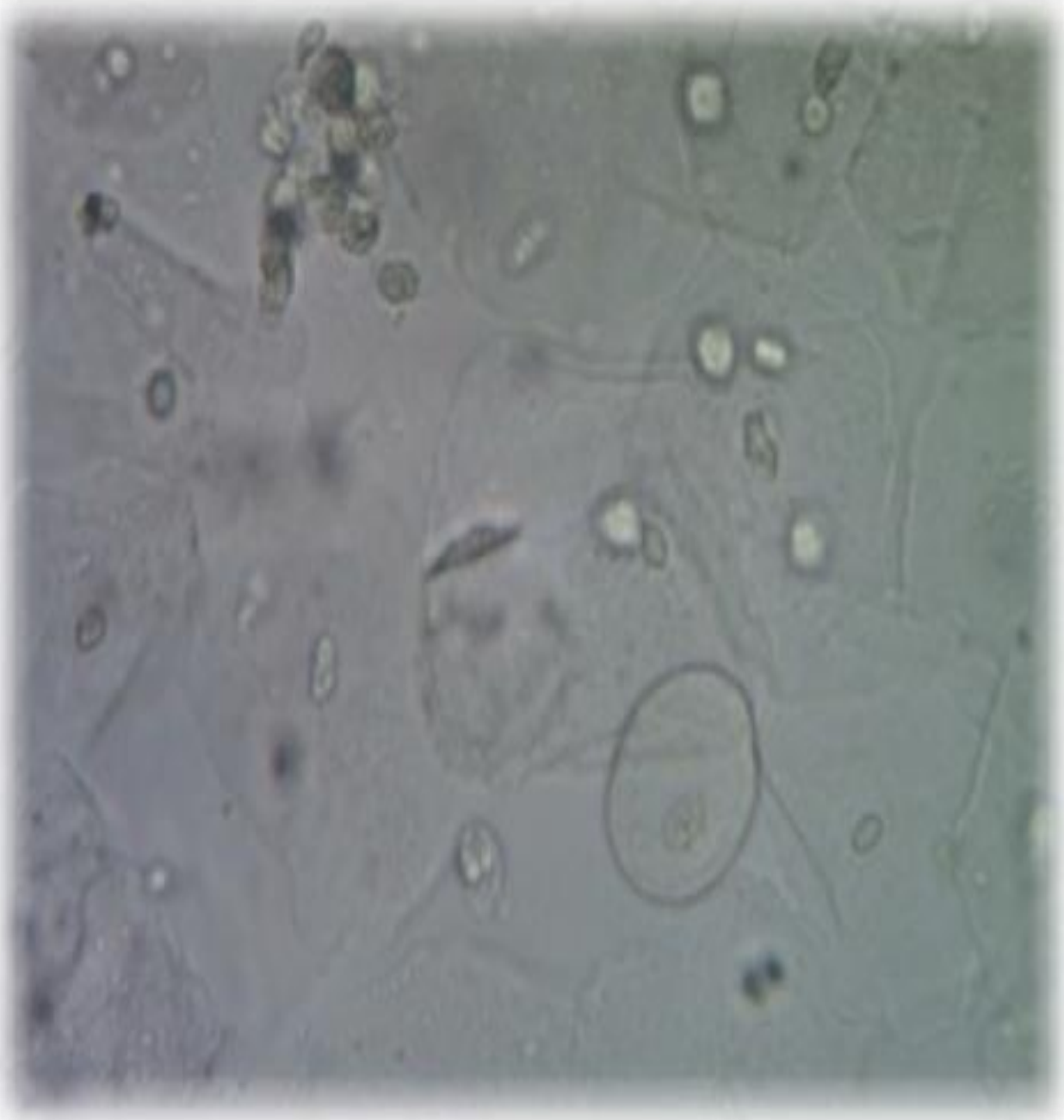

Examen en Fresco (400x)
Se observan células epiteliales pavimentosas.
Leucocitos. Bacilos

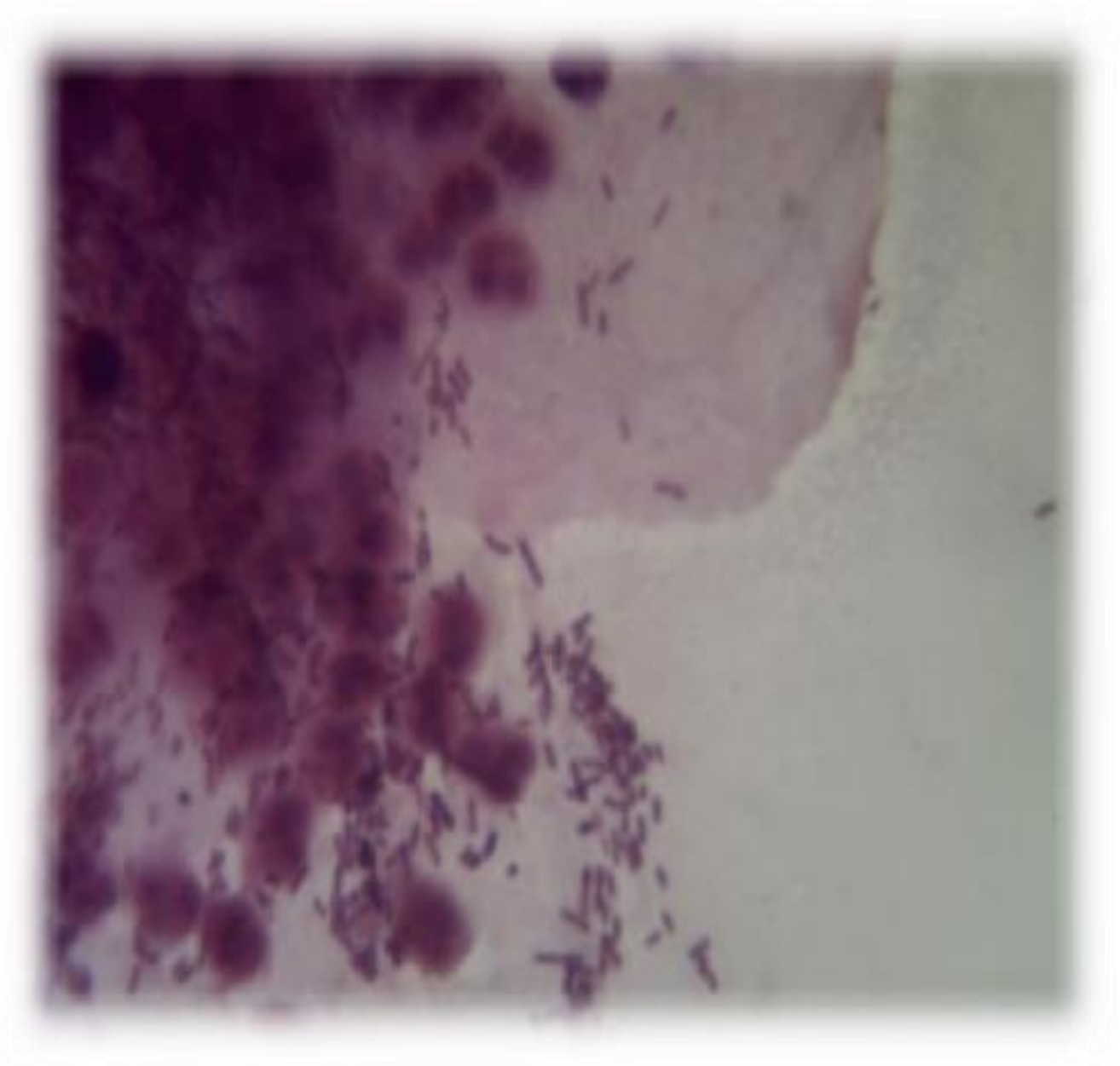

Examen Gram (1000 x)
Se observan células pavimentosas. Bacilos Gram (+) compatibles con *Lactobacillus* sp. (5 a 30) VN=1.Ausencia de cocobacilos Gram variables compatibles con *Gardnerella vaginalis*. VN=0.Ausencia de Bacilos Gram variables curvos compatibles con *Mobiluncus* sp. VN= 0 .Se observan bacilos Gram (+) compatibles con *Corynebacterium* sp. Leucocitos PMN. VNF=1. RIV Positiva

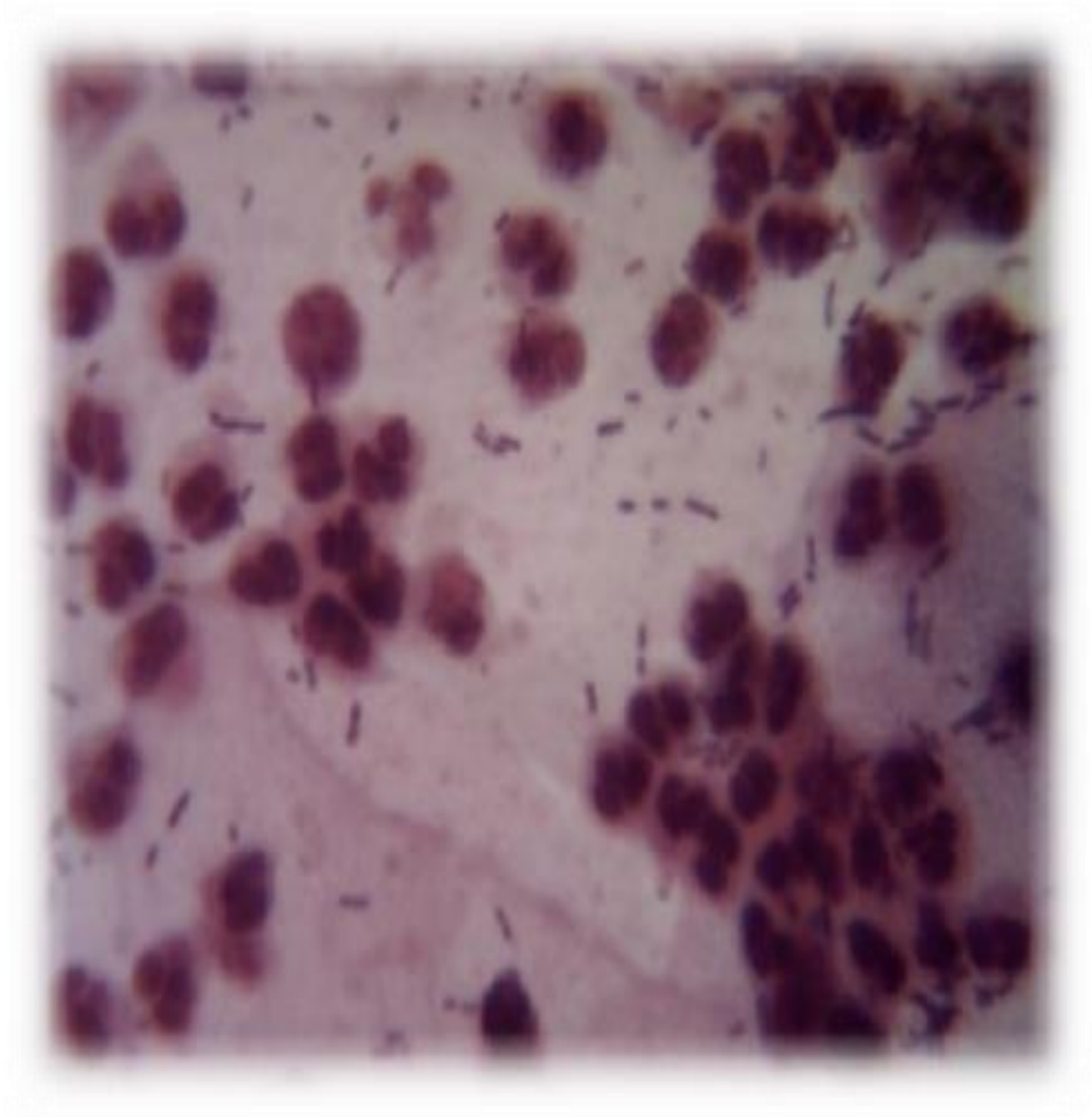

Examen Gram (1000 x)
Se observan células pavimentosas. Bacilos Gram (+) compatibles con *Lactobacillus* sp. (5 a 30) VN=1.Ausencia de cocobacilos Gram variables compatibles con *Gardnerella vaginalis* VN=0. Ausencia de Bacilos Gram variables curvos compatibles con *Mobiluncus* sp. VN= 0 .Se observan bacilos Gram (+) compatibles con *Corynebacterium* sp. Leucocitos PMN. VNF=1.
RIV Positiva

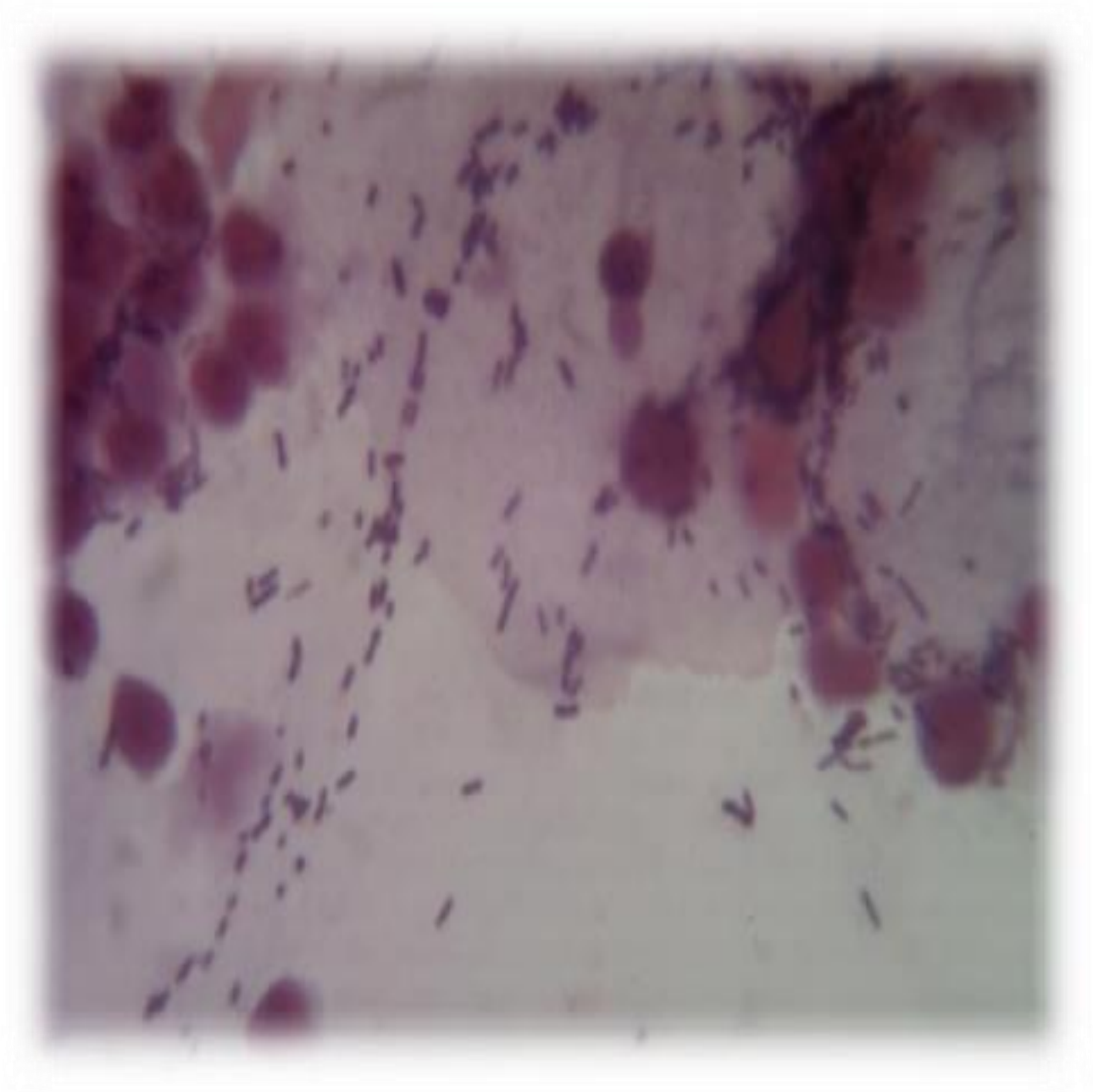

Examen Gram (1000 x)
Se observan células pavimentosas .Bacilos Gram (+) compatibles con *Lactobacillus* sp. (5 a 30) VN=1.Ausencia de cocobacilos Gram variables compatibles con *Gardnerella vaginalis* VN=0.Ausencia de Bacilos Gram variables curvos compatibles con *Mobiluncus* sp. VN= 0 .Se observan bacilos Gram (+) compatibles con *Corynebacterium* sp. Leucocitos PMN. VNF=1.RIV Positiva

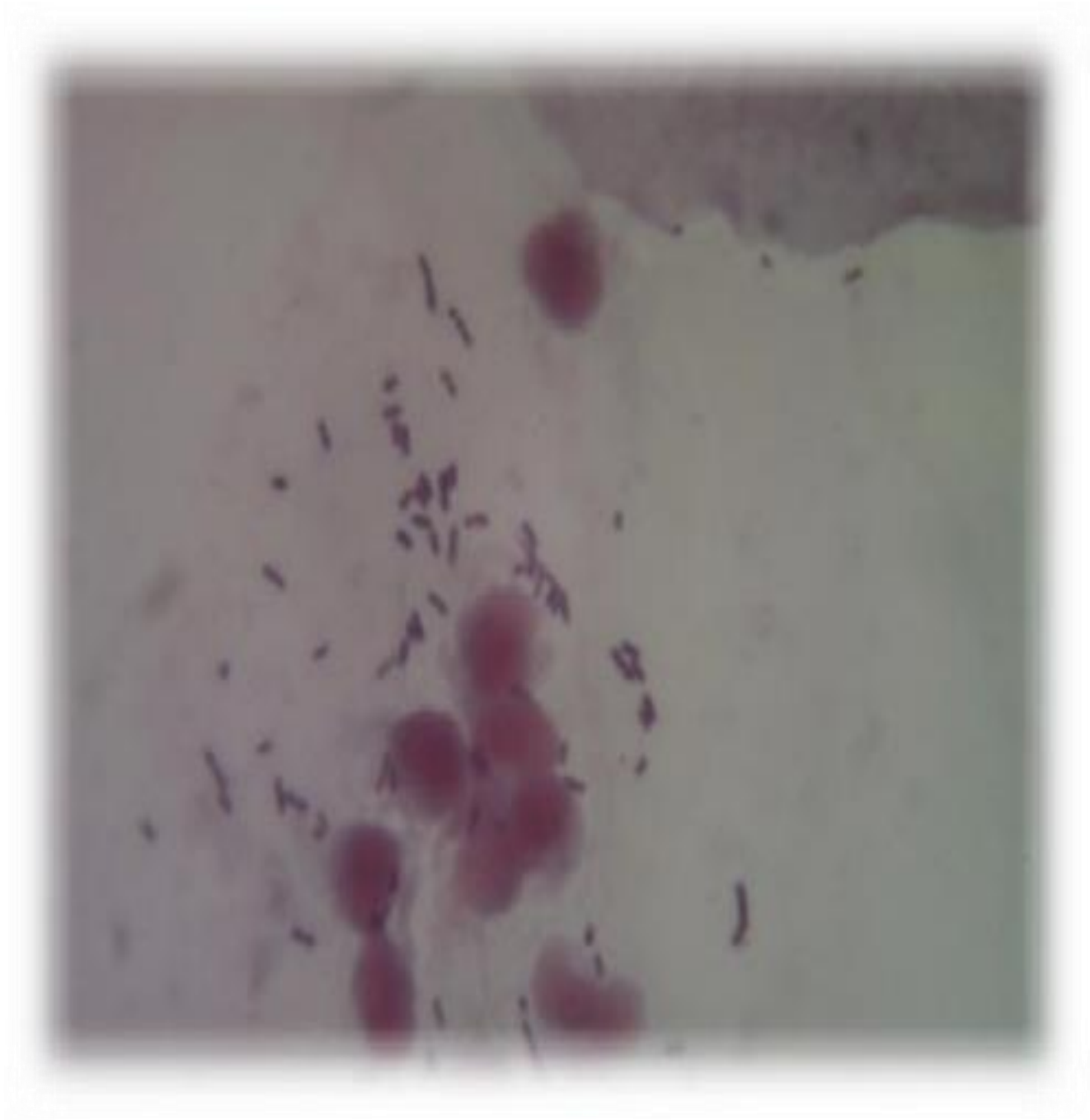

Examen Gram (1000 x)
Se observa célula pavimentosa. Bacilos Gram (+) compatibles con *Lactobacillus* sp. (5 a 30)VN=1Ausencia de cocobacilos Gram variables compatibles con *Gardnerella vaginalis* VN=0.Ausencia de Bacilos Gram variables curvos compatibles con *Mobiluncus* sp. VN= 0 .Se observan bacilos Gram (+) compatibles con *Corynebacterium* sp .Leucocitos PMN. VNF=1.
RIV Positiva

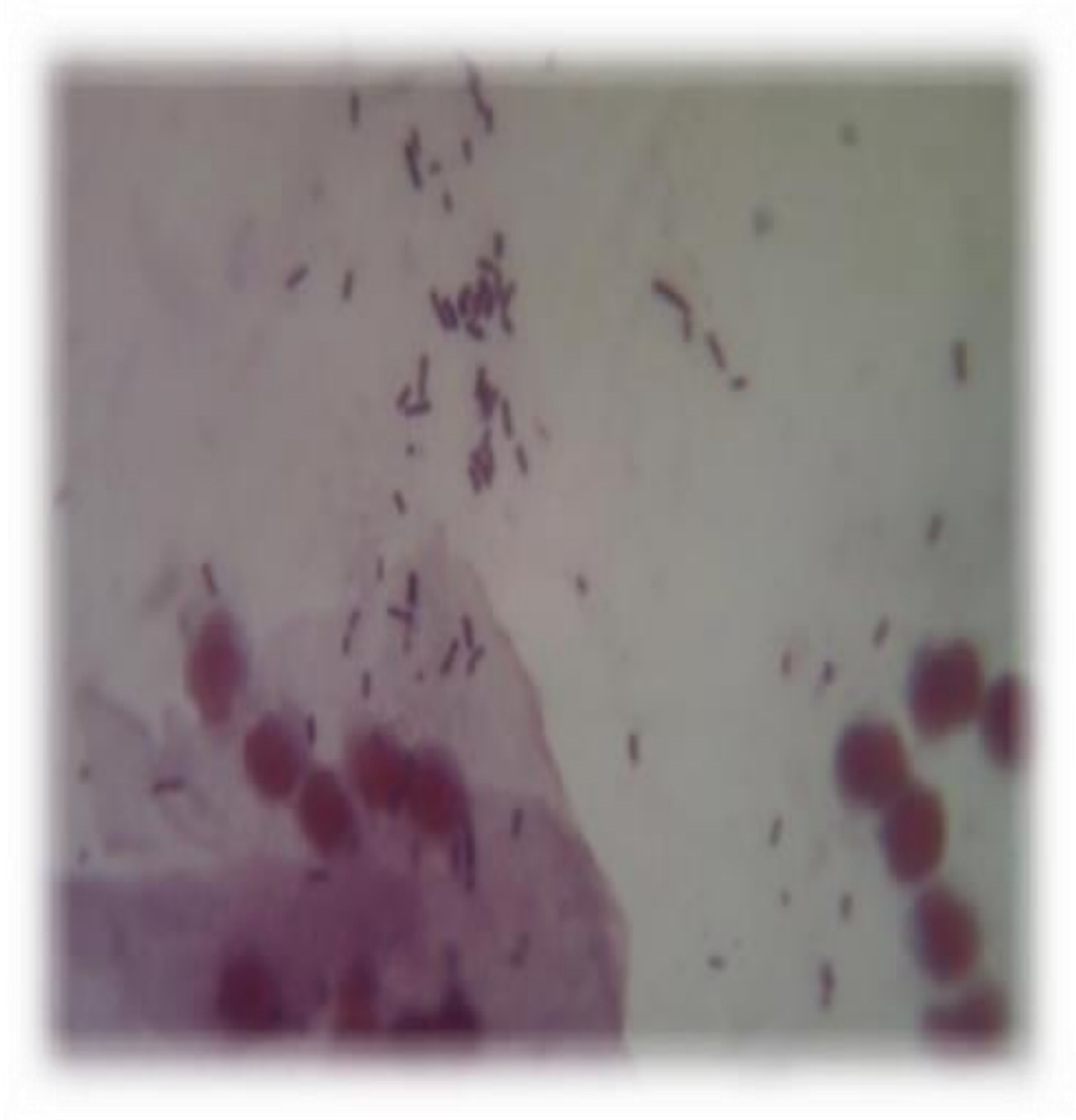

Examen Gram (1000 x)
Se observan células pavimentosas .Bacilos Gram (+) compatibles con *Lactobacillus* sp. (5 a 30) VN=1.Ausencia de cocobacilos Gram variables compatibles con *Gardnerella vaginalis* VN=0. Ausencia de Bacilos Gram variables curvos compatibles con *Mobiluncus* sp. VN= 0. Se observan bacilos Gram (+) compatibles con *Corynebacterium* sp. Leucocitos PMN. VNF=1.
RIV Positiva

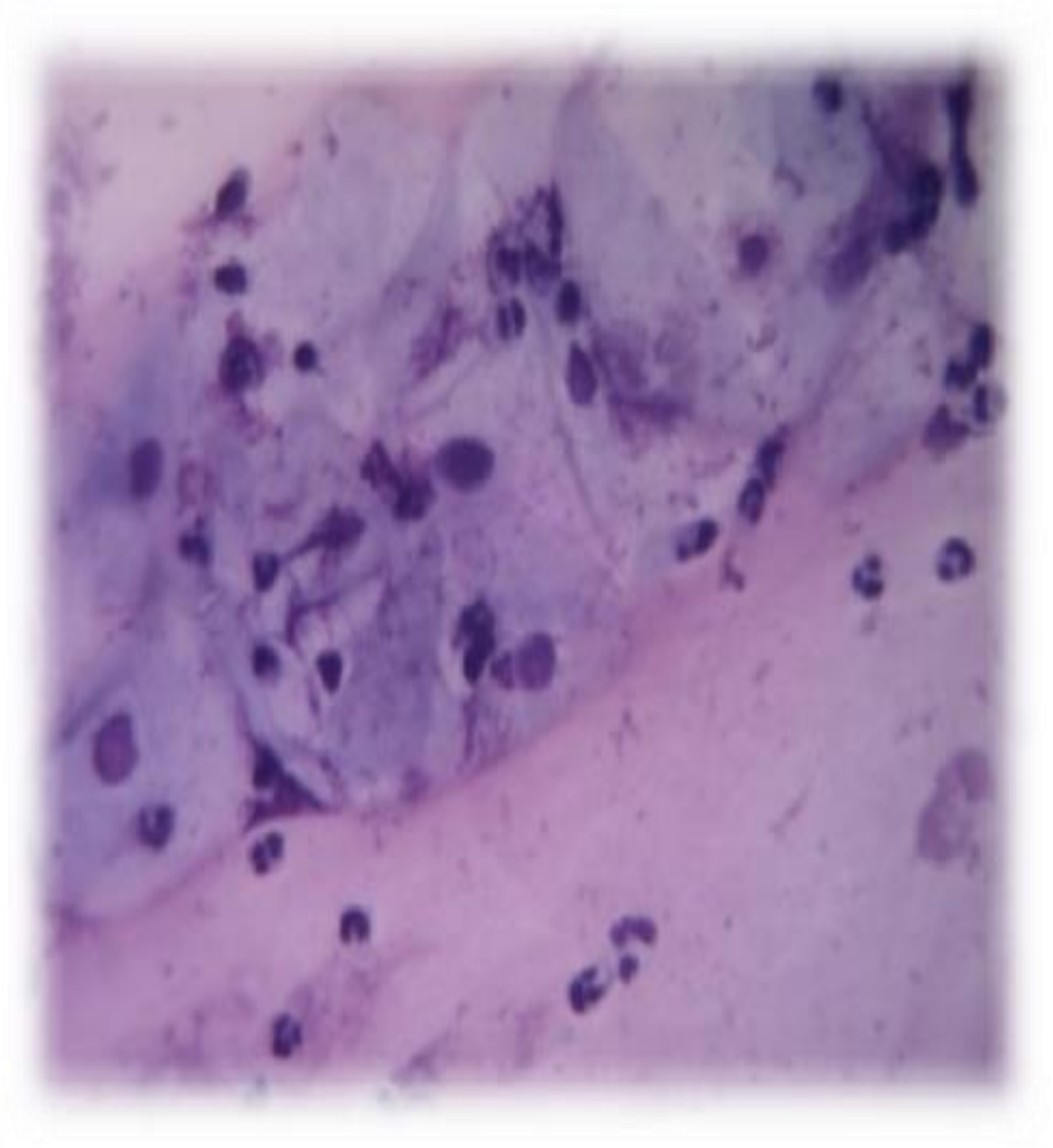

Examen Giemsa (1000x)
Se observan células epiteliales pavimentosas superficiales.
Leucocitos PMN. Bacilos. RIV Positiva

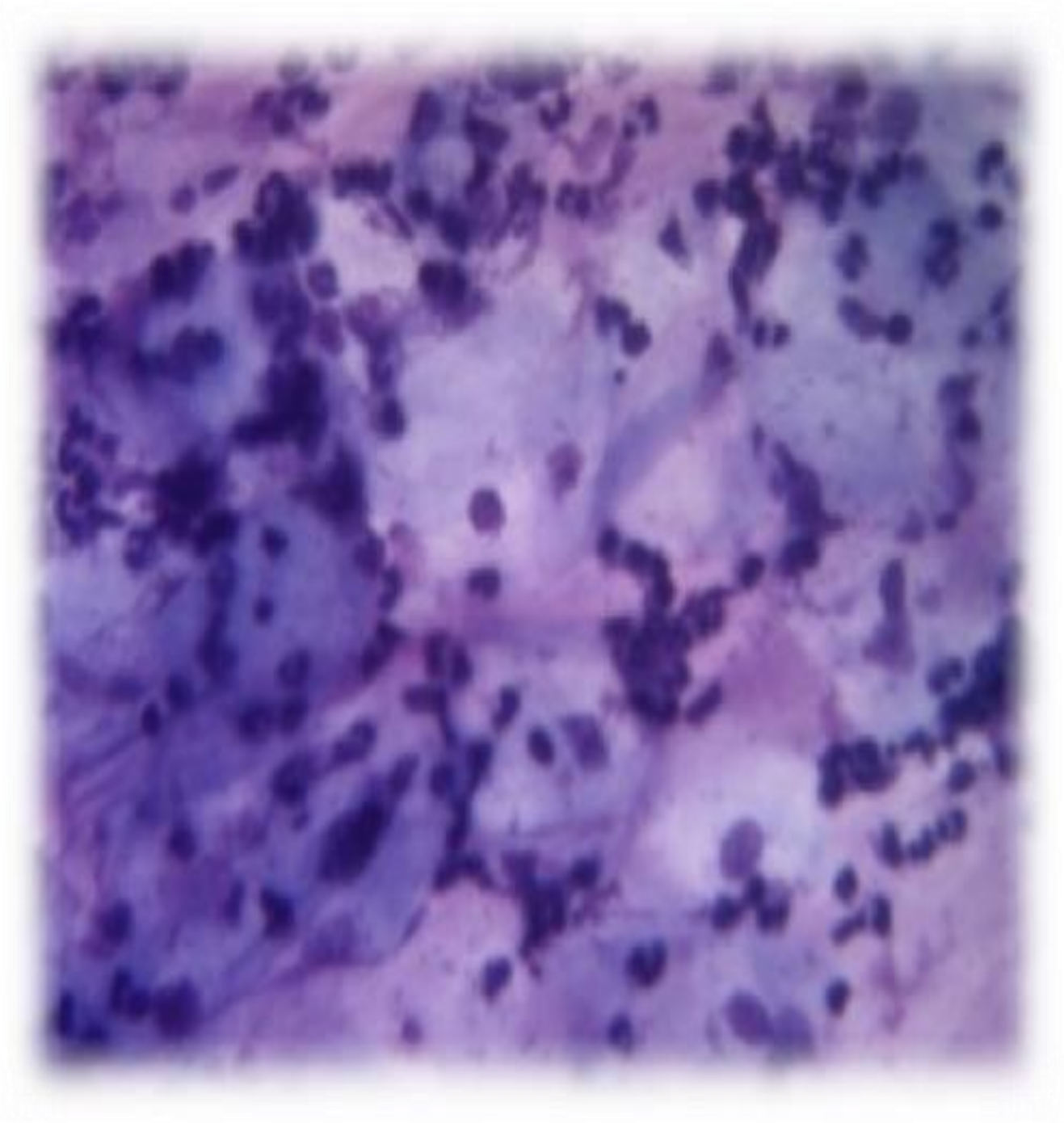

Examen Giemsa (1000x)
Se observan células epiteliales pavimentosas superficiales.
Leucocitos PMN Bacilos. RIV Positiva

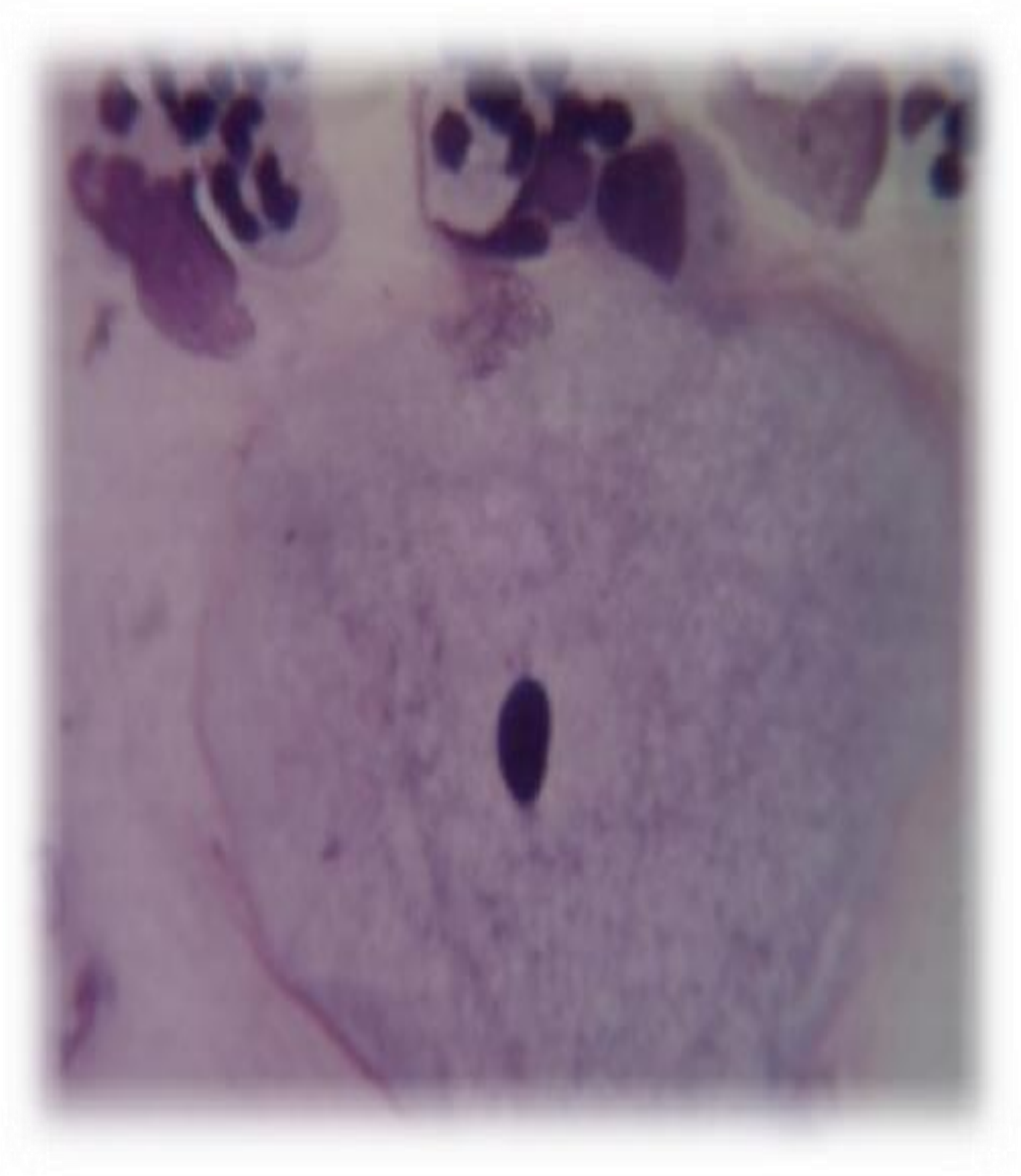

Examen Giemsa (1000x)
Se observa célula epitelial pavimentosa superficial.
Leucocitos PMN. RIV Positiva

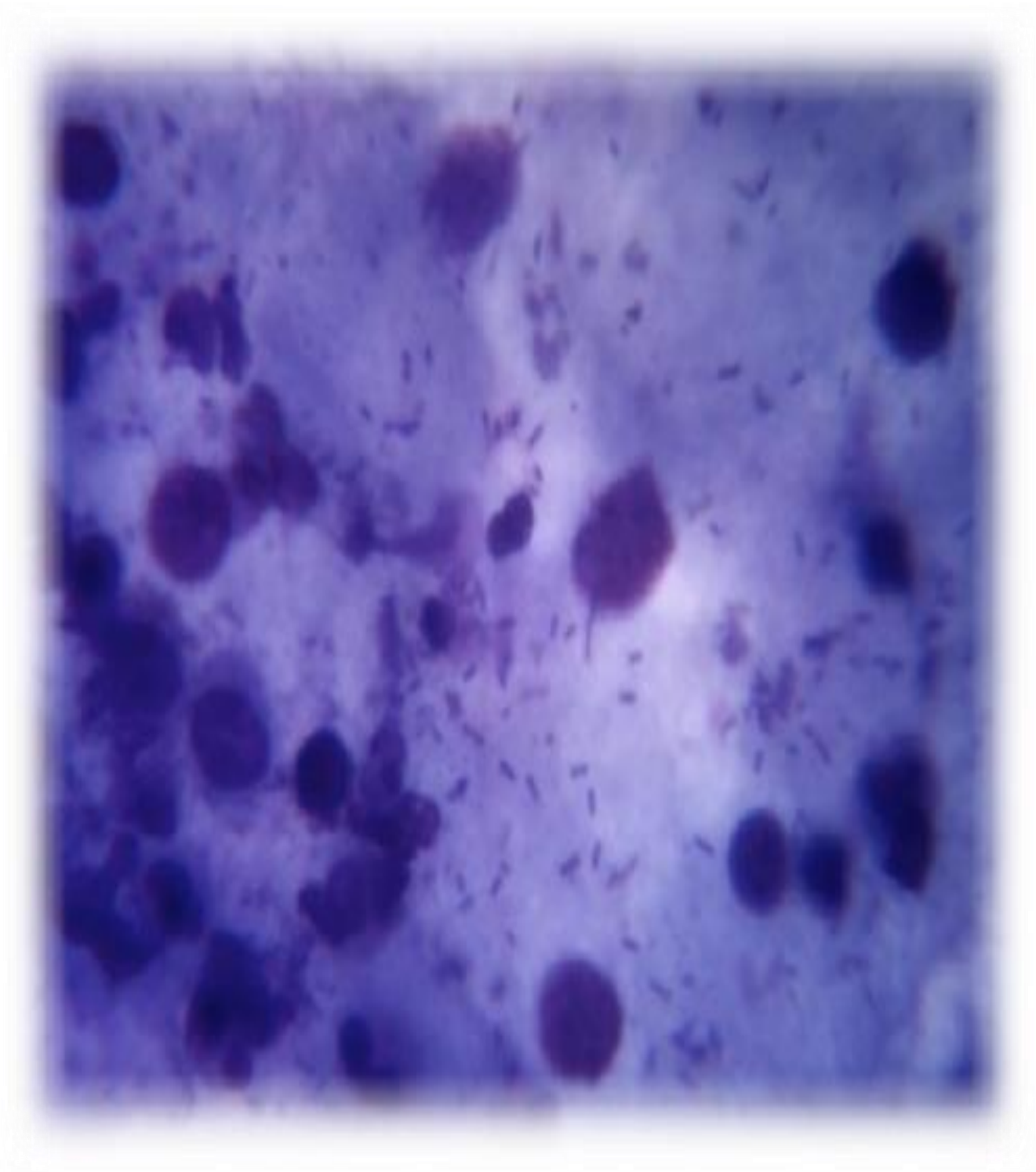

Examen Giemsa (1000x)
Se observan células epiteliales pavimentosas superficiales e intermedias.
Leucocitos PMN .Bacilos. RIV Positiva

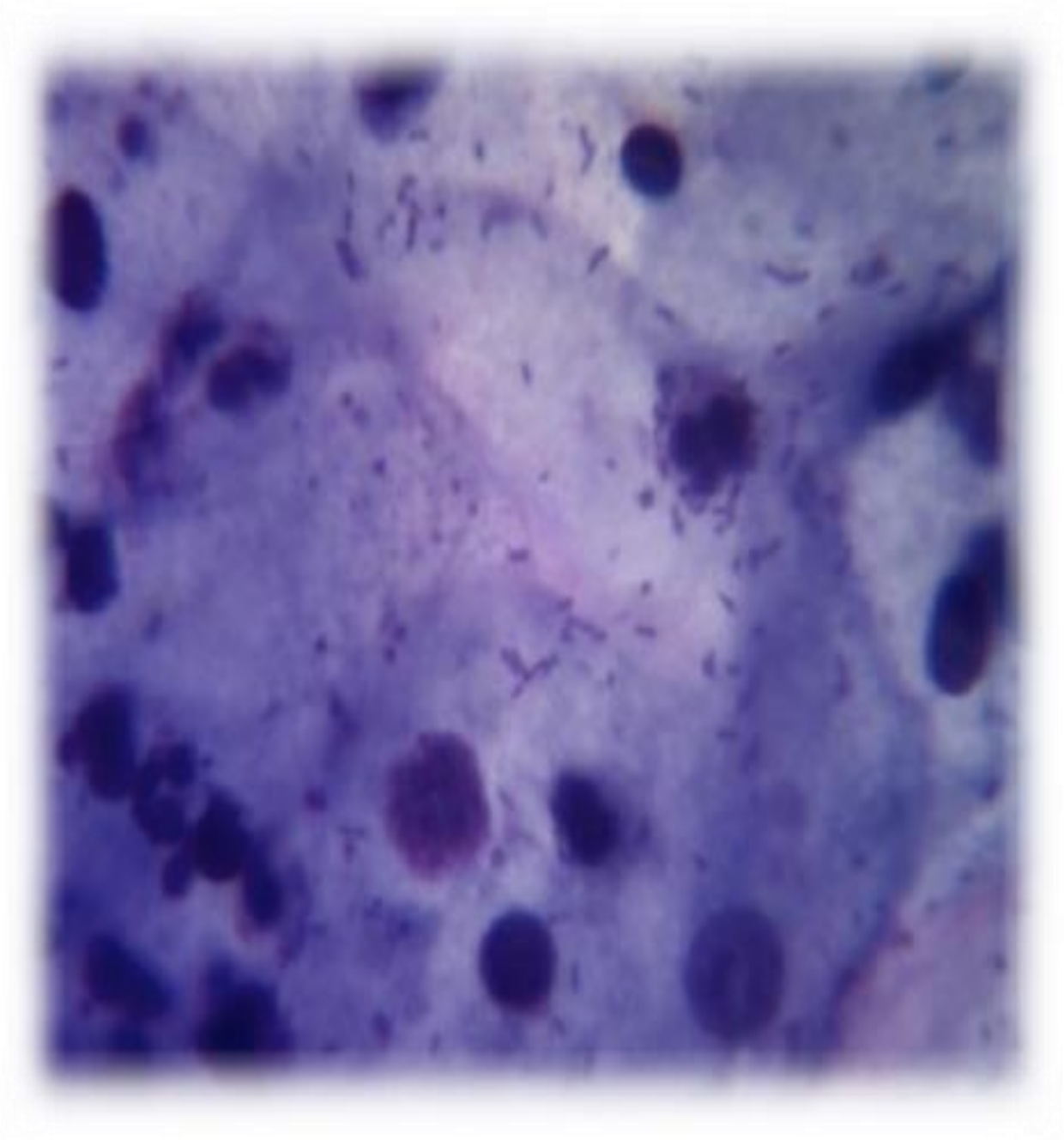

Examen Giemsa (1000x)
Se observan células epiteliales pavimentosas superficiales e intermedias.
Leucocitos PMN. Bacilos. RIV Positiva

CONCLUSION: LA MUESTRA ES COMPATIBLE CON EVB II MN+RIV (VN=1 RIV POSITIVA) MICROBIOTA NORMAL CON REACCIÓN INFLAMATORIA SIGNIFICATIVA.

Observación: Se recomienda realizar estudio bacteriológico para determinar el origen de la RIV = Positiva

CASO Nº 14:
FTM: Mujer de 37 años (MEF) no embarazada, sintomática, cumple con todos los requisitos de toma de muestra según MPB, realiza el estudio BACOVA por control, recibe tratamiento para anticoncepción.

EXAMEN MICROSCÓPICO:

Examen en Fresco (400x)
Se observan células epiteliales pavimentosas.
Leucocitos. Levaduras. Bacilos

Examen en Fresco (400x)
Se observan células epiteliales pavimentosas.
Leucocitos. Levaduras. Bacilos

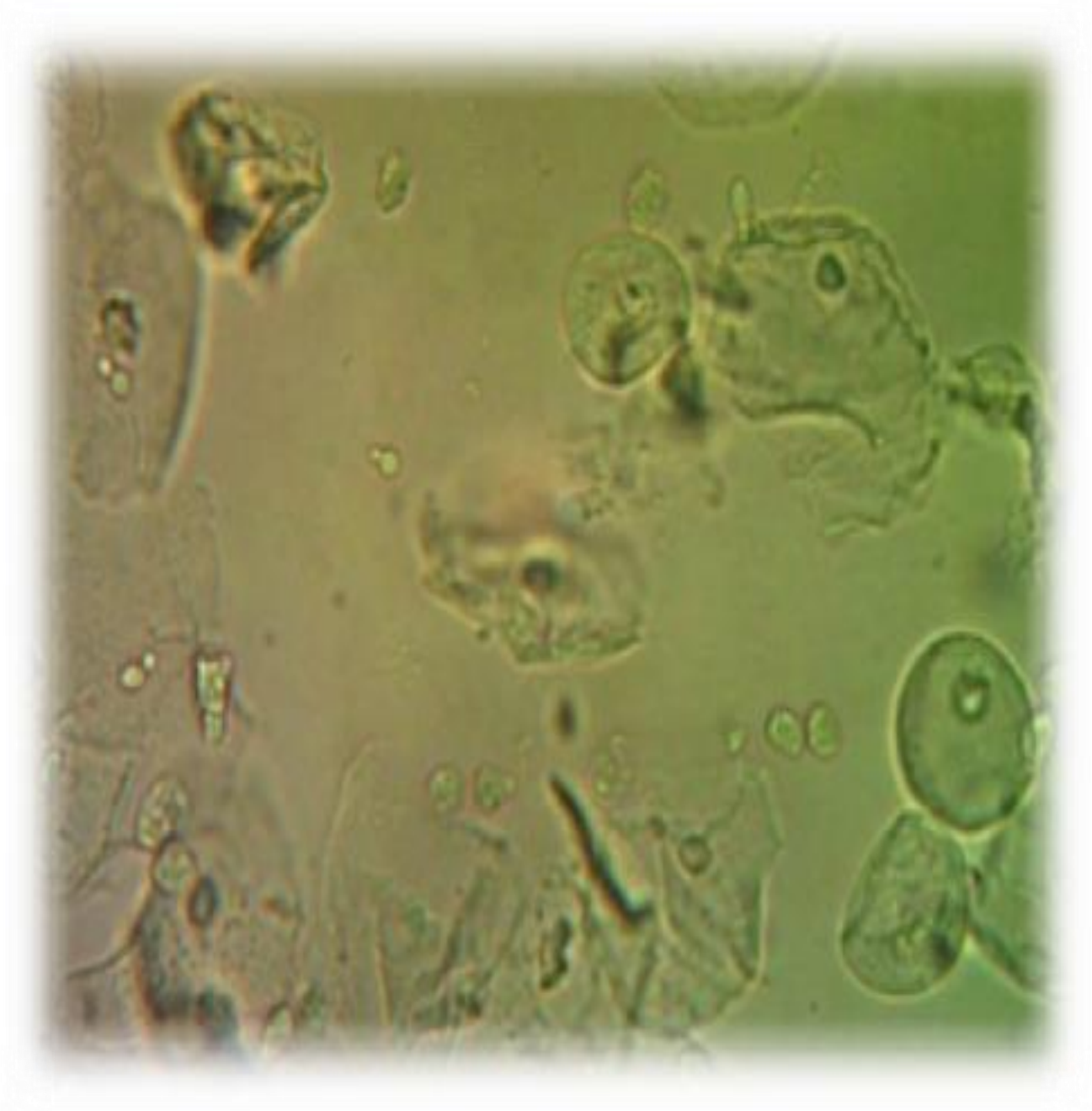

Examen en Fresco (400x)
Se observan células epiteliales pavimentosas.
Leucocitos. Levaduras. Bacilos

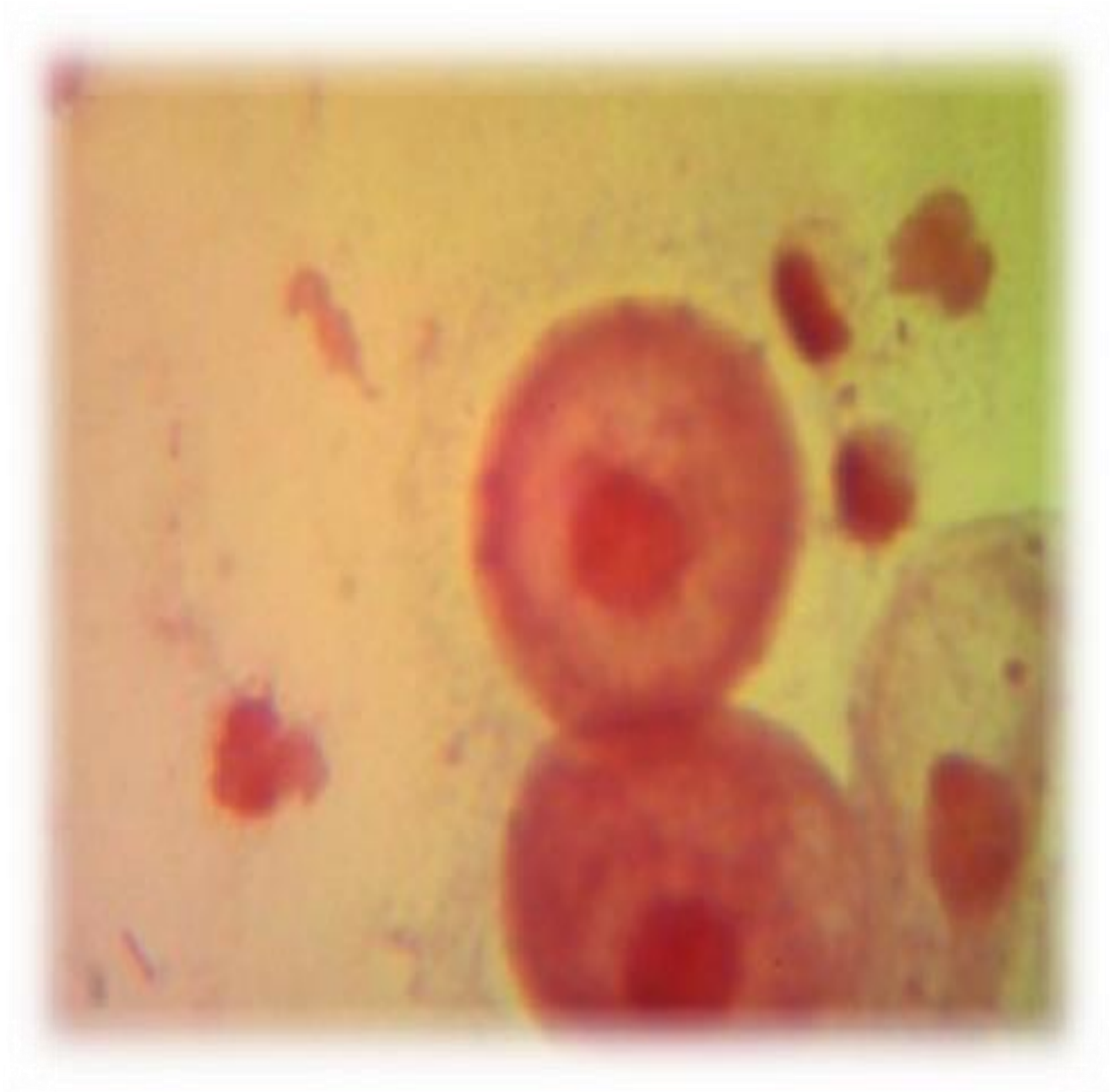

Examen Gram (1000 x)
Se observan células epiteliales pavimentosas parabasales. Bacilos Gram (+) compatibles con *Lactobacillus* sp. (1 a 4) VN=2. Ausencia de cocobacilos Gram variables compatibles con *Gardnerella vaginalis* VN=0. Ausencia de Bacilos Gram variables curvos compatibles con *Mobiluncus* sp. VN= 0. Leucocitos PMN. VNF=2. RIV Positiva

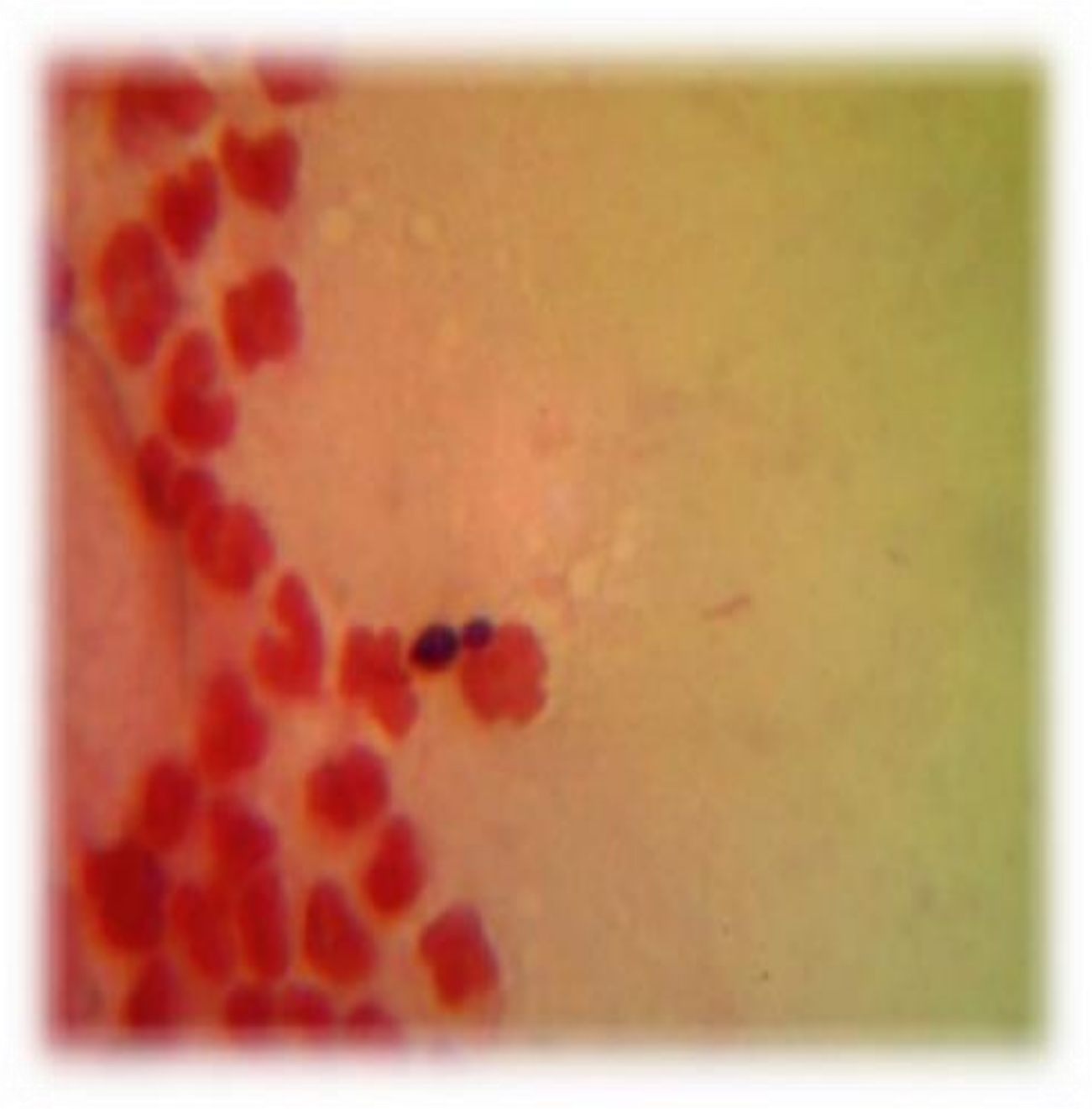

Examen Gram (1000 x)
Se observan bacilos Gram (+) compatibles con *Lactobacillus* sp. (1 a 4) VN=2. Ausencia de cocobacilos Gram variables compatibles con *Gardnerella vaginalis* VN=0. Ausencia de Bacilos Gram variables curvos compatibles con *Mobiluncus* sp. VN= 0. Leucocitos PMN, Presencia de levaduras.
VNF=2. RIV Positiva

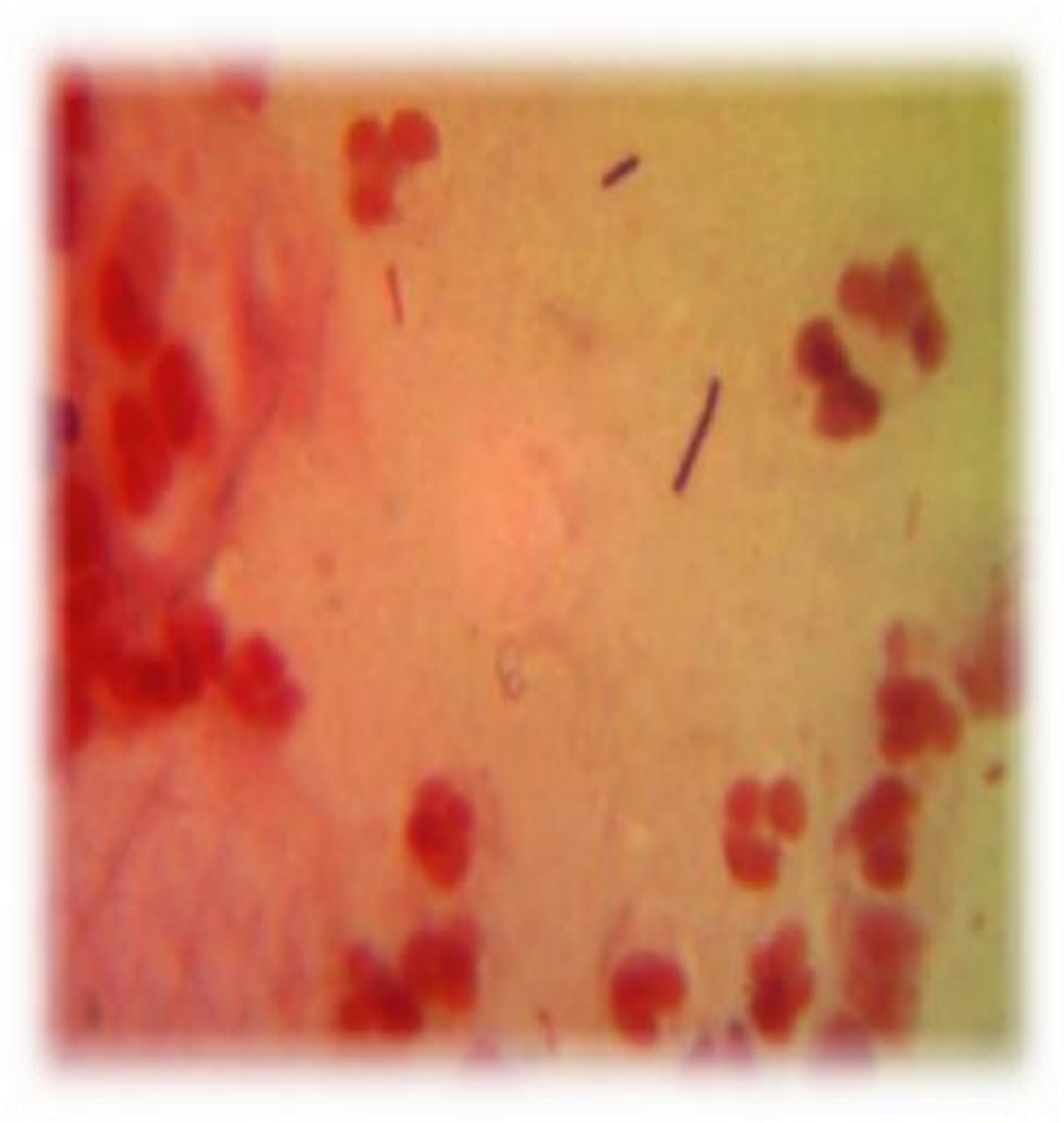

Examen Gram (1000 x)
Se observan bacilos Gram (+) compatibles con *Lactobacillus* sp. (1 a 4). VN=2.
Ausencia de cocobacilos Gram variables compatibles con *Gardnerella vaginalis* VN=0.Ausencia de Bacilos Gram (variables curvos compatibles con *Mobiluncus* sp. VN= 0.
Leucocitos PMN.VNF=2. RIV Positiva

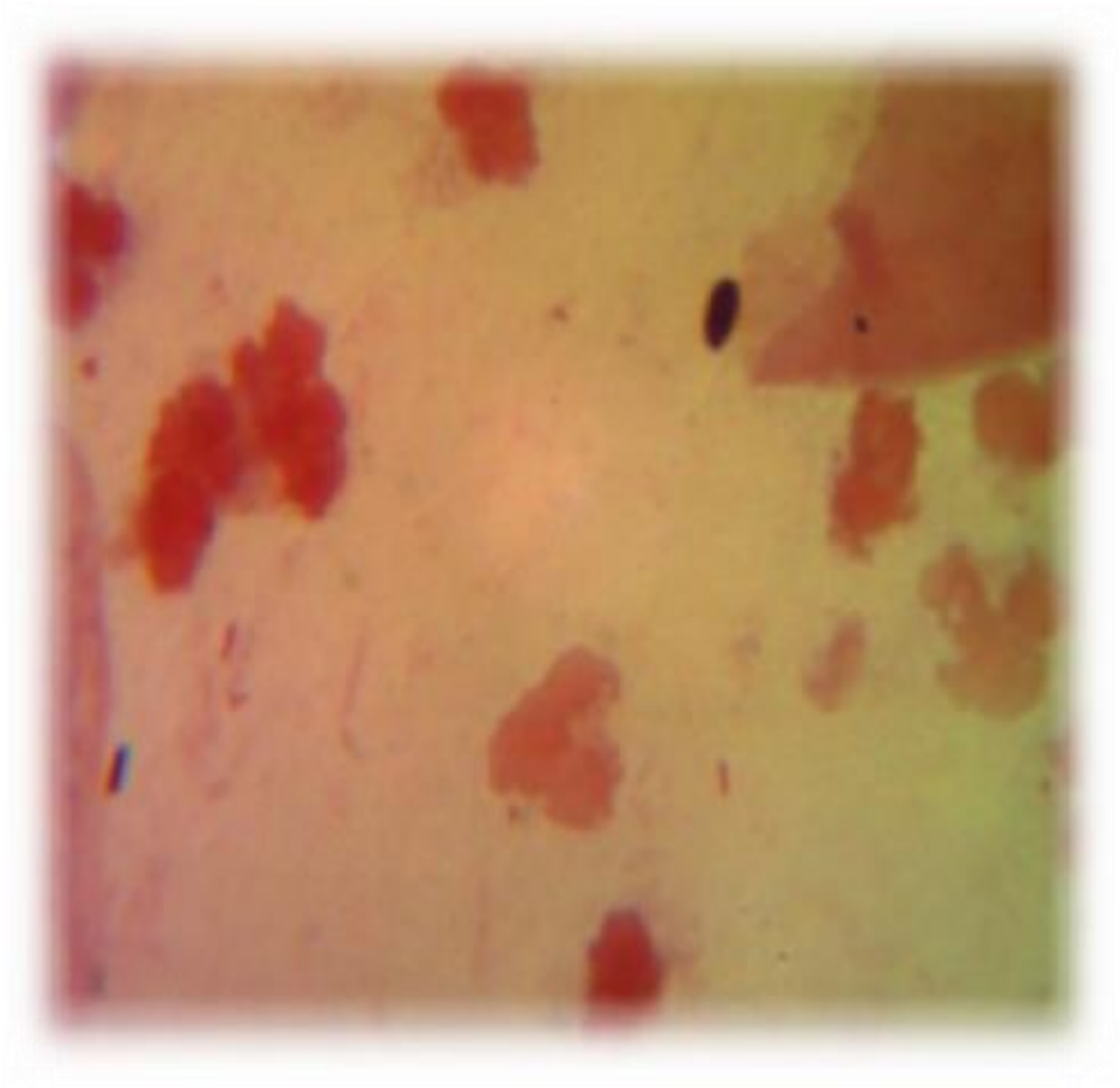

Examen Gram (1000 x)
Se observa célula pavimentosa, bacilos Gram (+) compatibles con *Lactobacillus* sp. (1 a 4) VN=2. Ausencia de cocobacilos Gram variables compatibles con *Gardnerella vaginalis* VN=0.Ausencia de Bacilos Gram (variables curvos compatibles con *Mobiluncus* sp. VN= 0. Presencia de levaduras. Leucocitos PMN.VNF=2. RIV Positiva

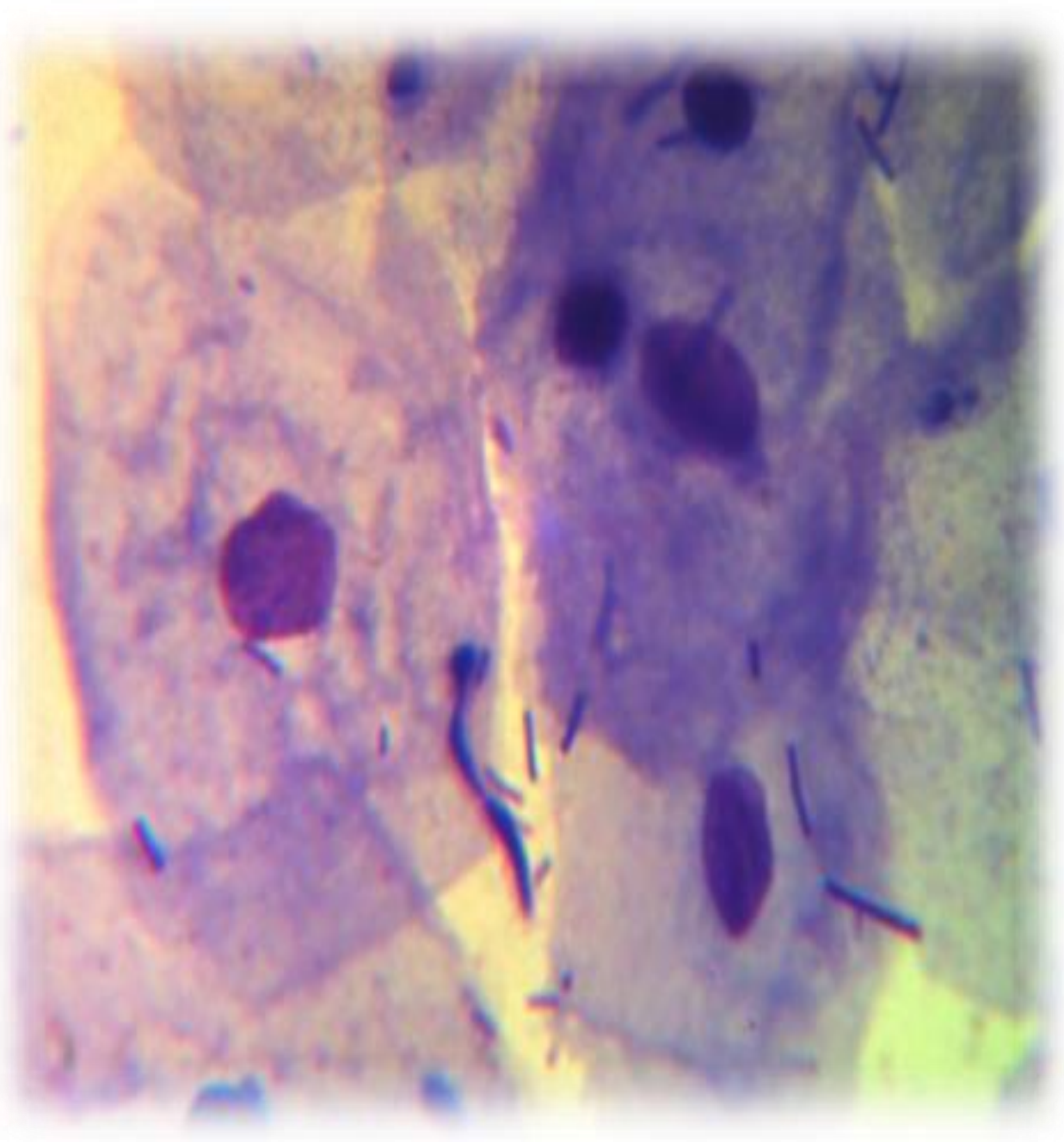

Examen Giemsa (1000x)
Se observan células epiteliales pavimentosas superficiales e intermedias.
Leucocitos PMN. Bacilos. Levaduras

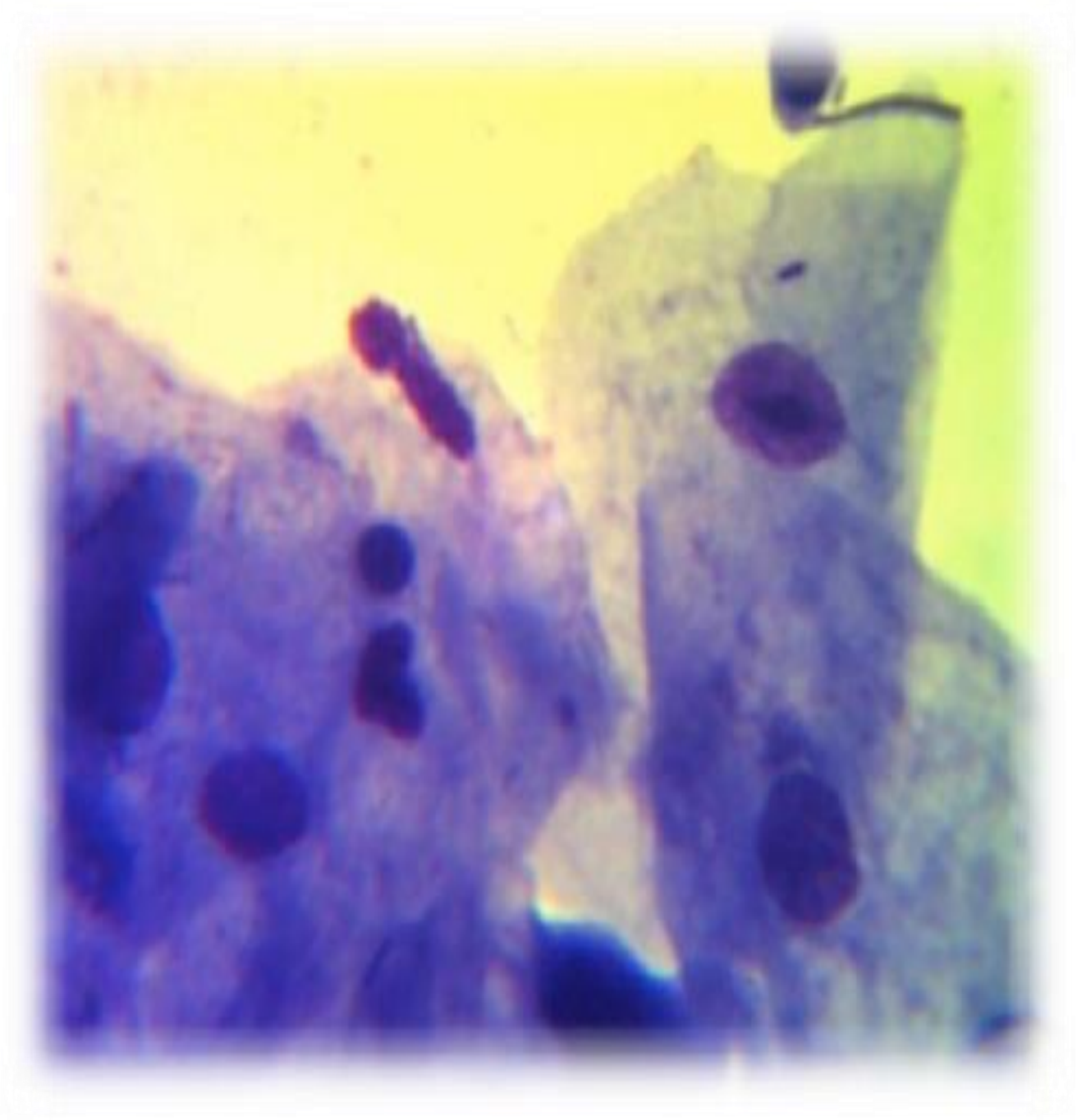

Examen Giemsa (1000x)
Se observan células epiteliales pavimentosas superficiales e intermedias.
Leucocitos PMN .Bacilos. Levaduras pseudohifas

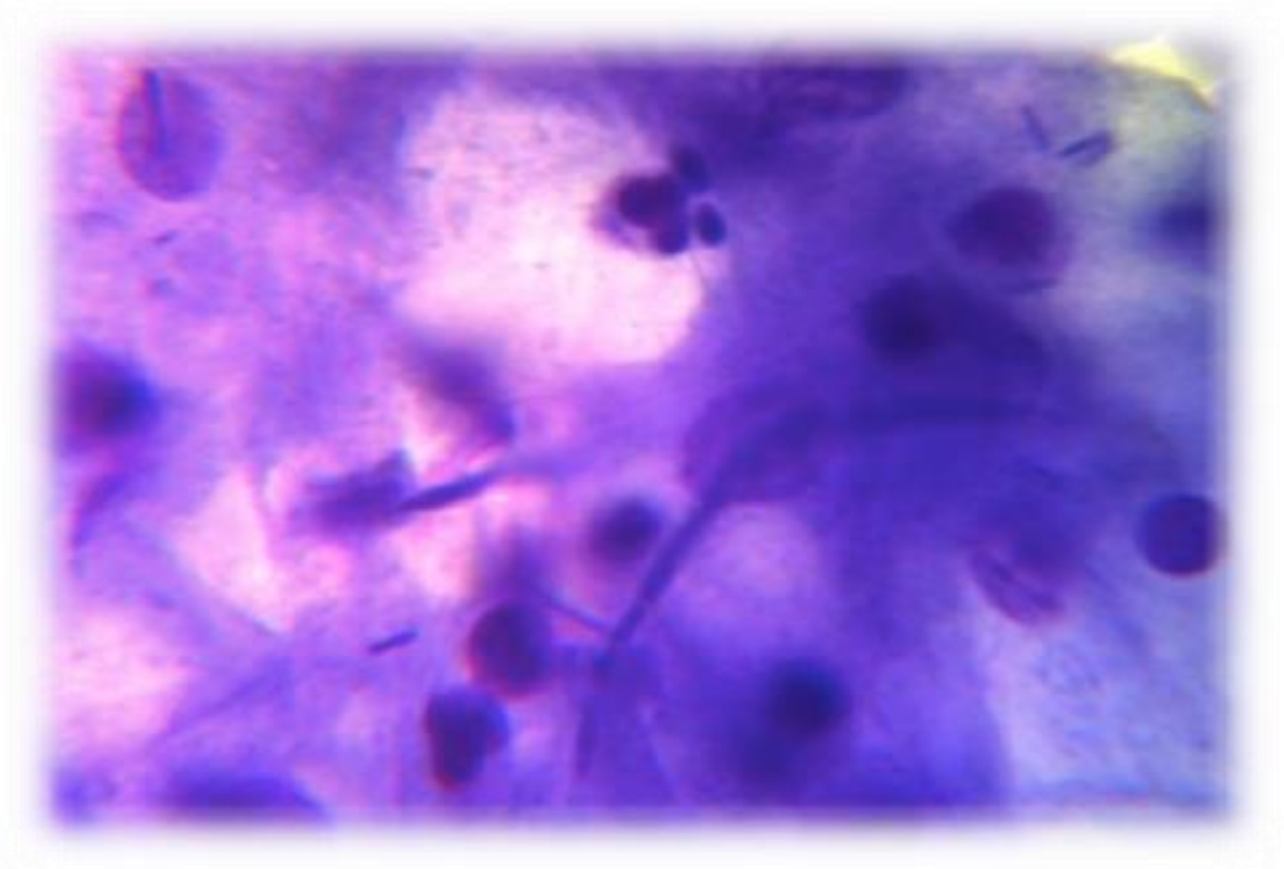

Examen Giemsa (1000x)
Se observan células epiteliales pavimentosas superficiales e intermedias.
Leucocitos PMN .Bacilos. Levaduras pseudohifas

CONCLUSION: LA MUESTRA ES COMPATIBLE CON EVB II MN + RIV (+) MICROBIOTA NORMAL CON REACCIÓN INFLAMATORIA SIGNIFICATIVA VN=2 RIV Positiva , ASOCIADA A VULVOVAGINITIS POR LEVADURAS CON PRESENCIA DE CÉLULAS PARABASALES

Observación: Se sugiere realizar cultivo para la identificación del o de los agentes etiológicos de la vulvovaginitis por levaduras

Nota: Se realizó cultivo en Chromagar identificándose como único agente etiológico *Cándida albicans*

EVB III MICROBIOTA INTERMEDIA (MI):

Mujer con inicio de un desequilibrio de la microbiota o la etapa inversa es decir que ha iniciado la normalización. Alteración intermedia de la microbiota habitual (VN 4 a 6) en MEF y VN= 6 en MM. Disminución sensible de lactobacilos y aumento de la microbiota habitual principalmente anaeróbica, en ausencia de RIV.

El contenido vaginal muestra una disminución de lactobacilos y puede presentar aumento relativo de Mex correspondientes a un número muy importante de especies principalmente anaeróbicas, que se expresa en el informe con VN entre (4 y 6) en MEF y VN = 6 en MM

Este estado se define por este valor numérico intermedio y ausencia de RIV. En realidad indica un estado evolutivo impredecible, en el que la mujer está recuperando el estado normal o avanza hacia un estado de vaginosis bacteriana (VB) o mantiene un estado intermedio de desbalance hormonal crónico.

La presencia de clue cells, células guía (CG), en general orienta a un estado progresivo a VB. De hecho su presencia determina la suma de dos puntos al Valor numérico real obtenido.

El pH suele estar elevado y la prueba de aminas puede o no estar alterada.

Para MEF:

VN	4	5	6
RIV	NEGATIVA		

Para MM:

VN	6
RIV	NEGATIVA

Ejemplos de EVB III MICROBIOTA INTERMEDIA

CASO Nº 15:
FTM: Mujer de 31 años (MEF) no embarazada, sintomática, sin DIU, cumple con todos los requisitos de toma de muestra según MPB, realiza el estudio BACOVA por presentar picazón.

EXAMEN MICROSCÓPICO:

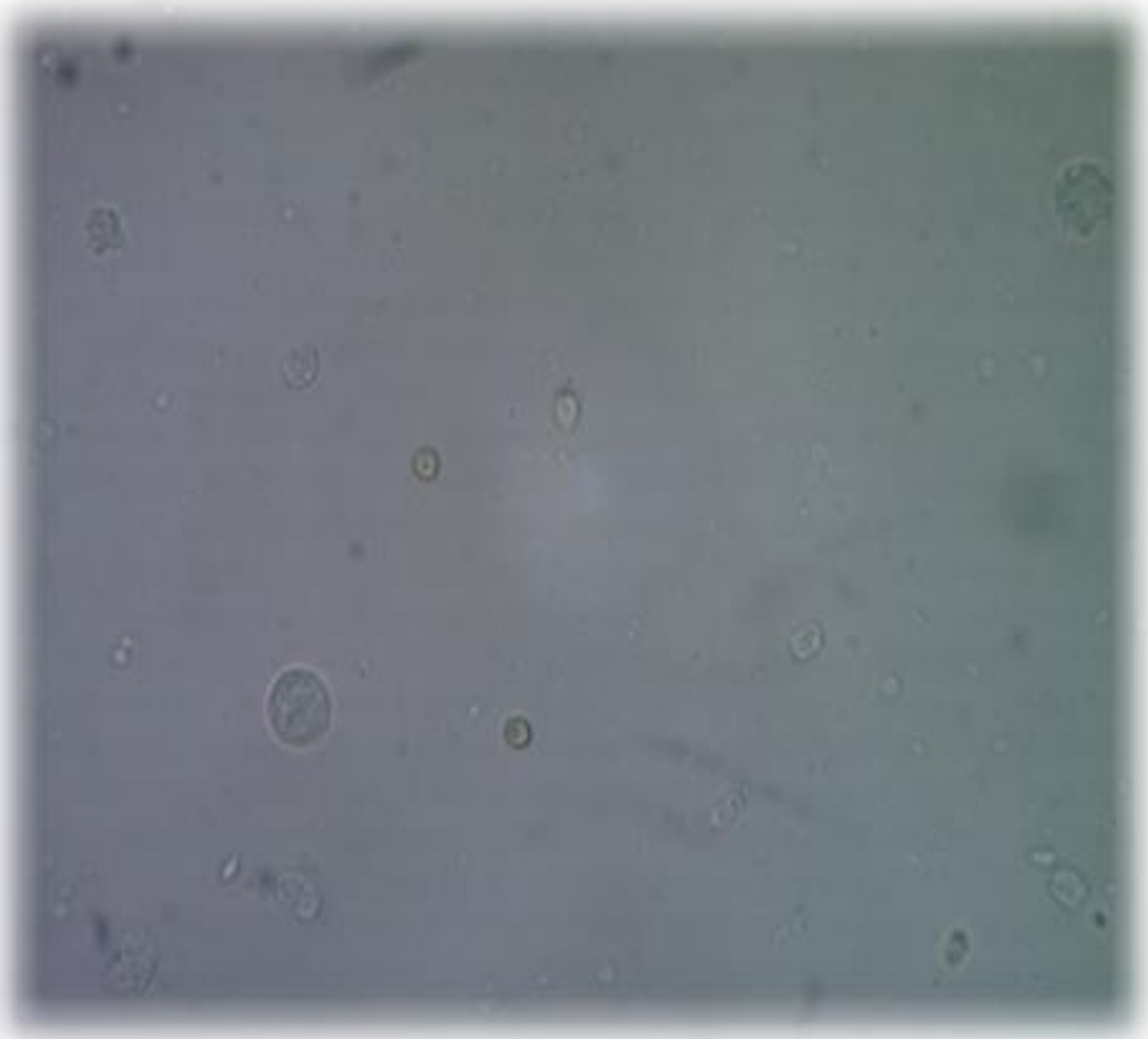

Examen en Fresco (400x)
Se observan células epiteliales pavimentosas.
Leucocitos. Trichomonas. Cocos

Examen en Fresco (400x)
Se observan células epiteliales pavimentosas.
Leucocitos. Trichomonas. Cocos



Examen en Fresco (400x)
Se observan células epiteliales pavimentosas.
Leucocitos. Trichomonas. Cocos

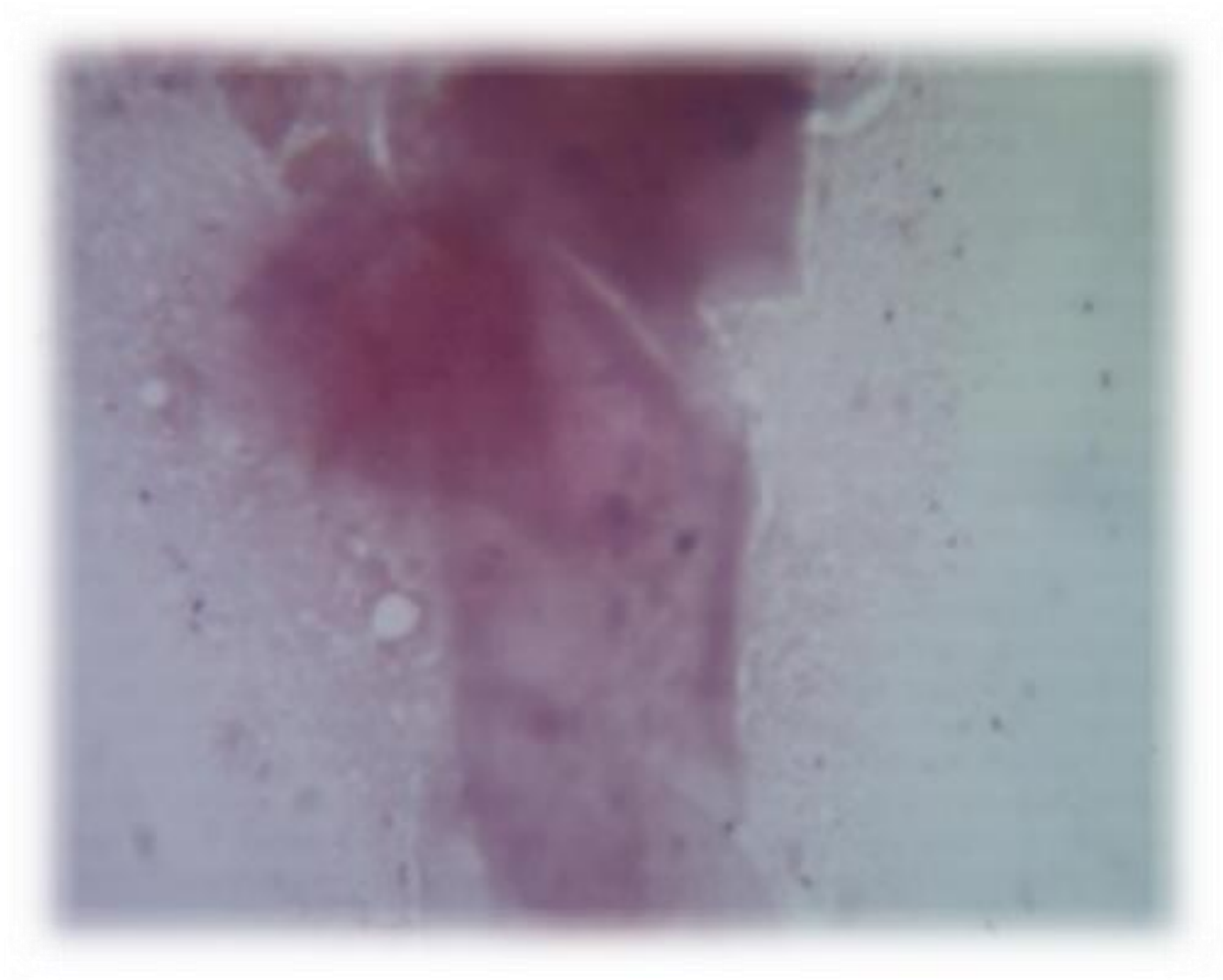

Examen Gram (1000 x)
Se observan células epiteliales pavimentosas. Cocos Gram (+) (MEX). Ausencia de bacilos Gram (+) compatibles con *Lactobacillus* sp.VN=4 .Ausencia de cocobacilos Gram variables compatibles con *Gardnerella vaginalis* VN=0. Ausencia de bacilos Gram variables curvos compatibles con *Mobiluncus* sp.
VN= 0. VNF=4. RIV Negativa

Examen Gram (1000 x)
Se observan células epiteliales pavimentosas Cocos Gram (+) (MEX). Ausencia de bacilos Gram (+)compatibles con *Lactobacillus* sp.VN=4 .Ausencia de cocobacilos Gram variables compatibles con *Gardnerella vaginalis* VN=0. Ausencia de bacilos Gram variables curvos compatibles con
Mobiluncus sp. VN= 0. VNF=4. RIV Negativa

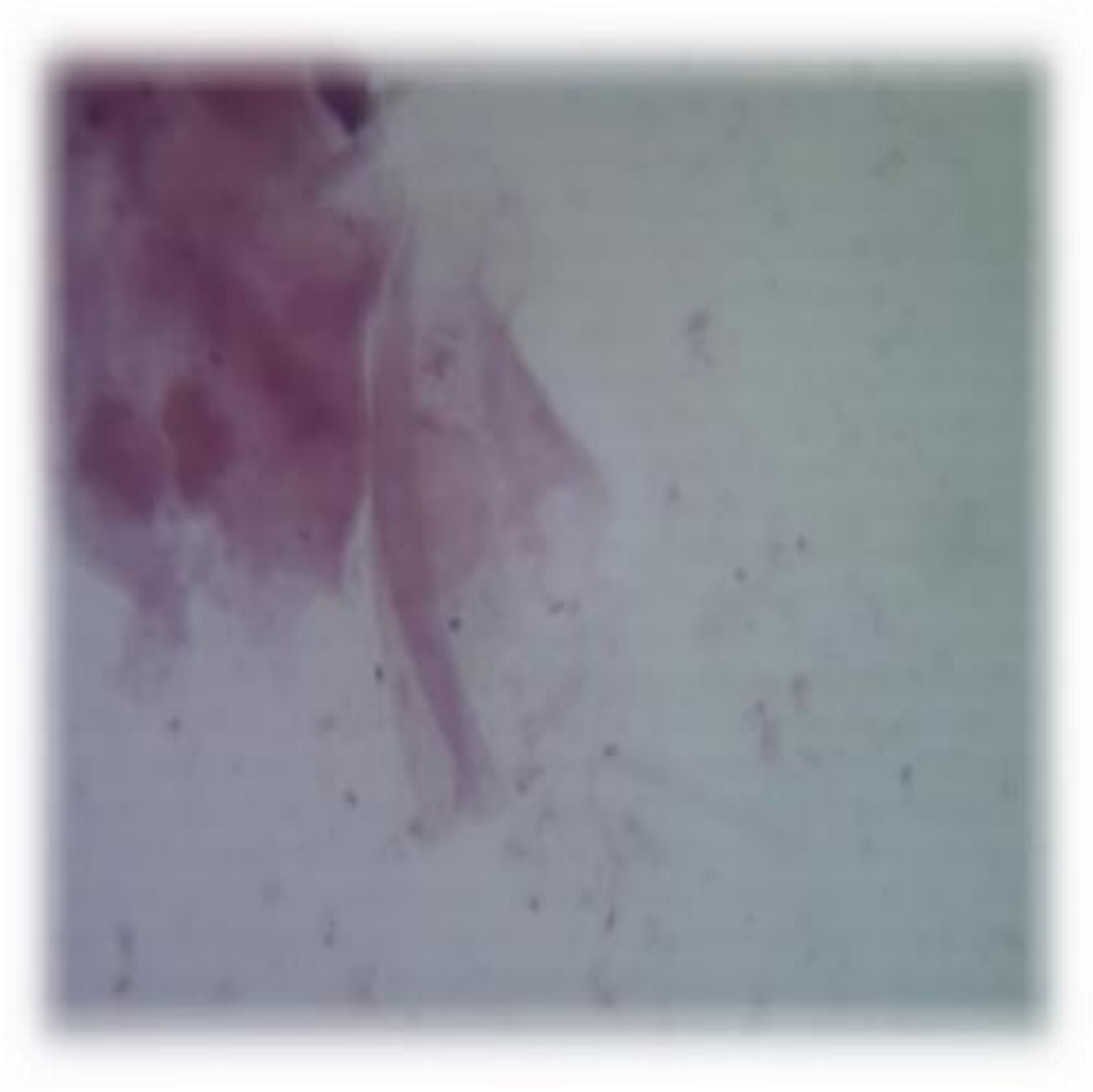

Examen Gram (1000 x)
Se observan células epiteliales pavimentosas Cocos Gram (+) MEX). Ausencia de bacilos Gram (+) compatibles con *Lactobacillus* sp.VN=4 .Ausencia de cocobacilos Gram variables compatibles con *Gardnerella vaginalis* VN=0. Ausencia de bacilos Gram variables curvos compatibles con *Mobiluncus* sp. VN= 0. VNF=4 RIV.Negativa

Examen Gram (1000 x)
Se observa una trichomona y cocos Gram (+) (MEX). Ausencia de bacilos Gram (+) compatibles con *Lactobacillus* sp.VN=4. Ausencia de cocobacilos Gram variables compatibles con *Gardnerella vaginalis* VN=0. Ausencia de bacilos Gram variables curvos compatibles con *Mobiluncus* sp. VN= 0. VNF=4. RIV Negativa

Examen Gram (1000 x)
Se observan una trichomona y cocos Gram (+) (MEX). Ausencia de bacilos Gram (+) compatibles con *Lactobacillus* sp.VN=4. Ausencia de cocobacilos Gram variables compatibles con *Gardnerella vaginalis* VN=0. Ausencia de bacilos Gram variables curvos compatibles con *Mobiluncus* sp. VN= 0. VNF=4. RIV Negativa

Examen Gram (1000 x)
Se observa célula pavimentosa. Cocos Gram (+). Ausencia de bacilos Gram (+) compatibles con *Lactobacillus* sp. VN=4. Ausencia de cocobacilos Gram variables compatibles con *Gardnerella vaginalis* VN=0. Ausencia de Bacilos Gram variables curvos compatibles con *Mobiluncus* sp.
VN= 0. VNF=4. RIV Negativa

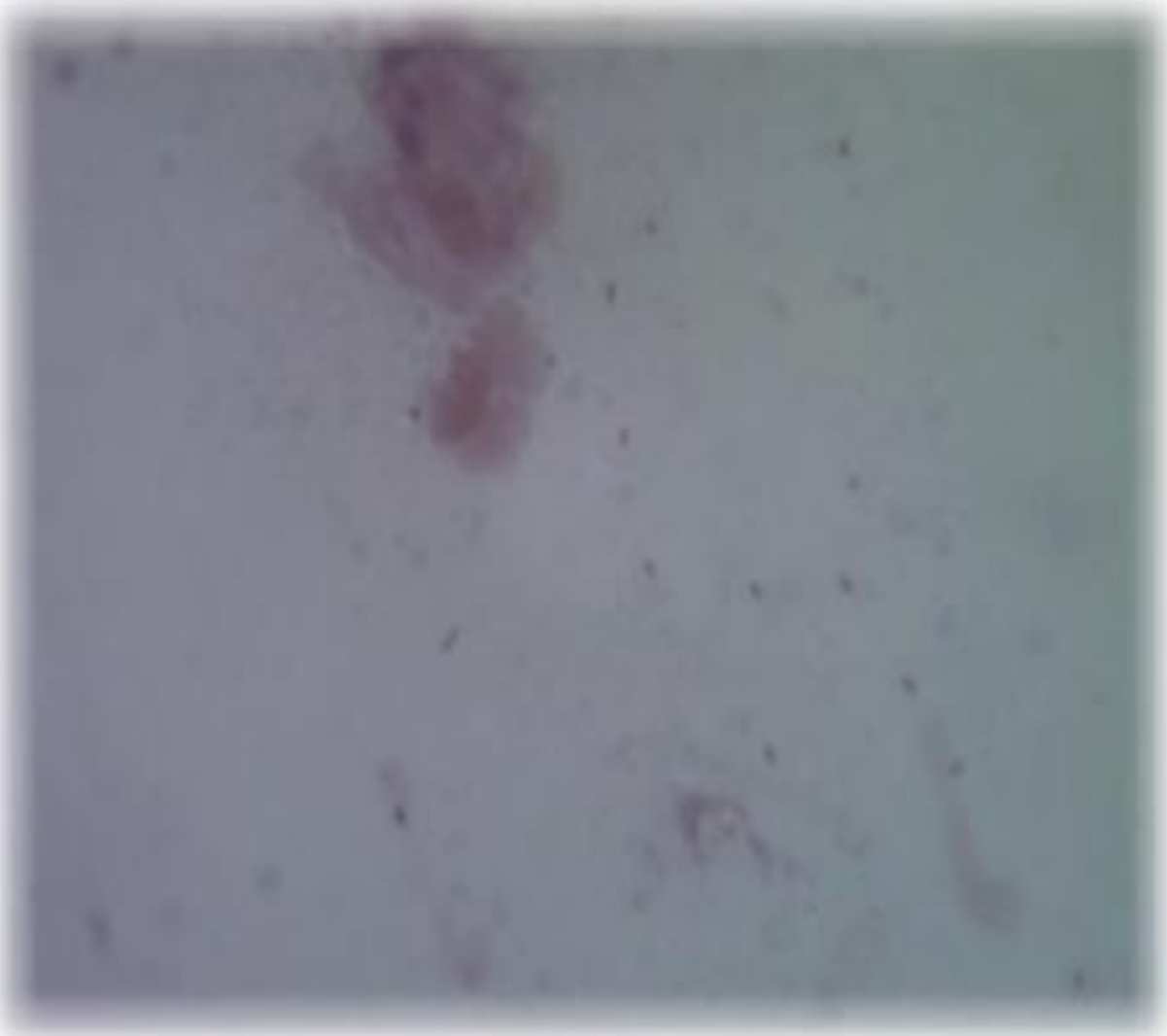

Examen Gram (1000 x)
Se observan dos trichomonas y cocos Gram (+) (MEX). Ausencia de bacilos Gram (+) compatibles con *Lactobacillus* sp.VN=4 .Ausencia de cocobacilos Gram variables compatibles *con Gardnerella vaginalis* VN=0. Ausencia de bacilos Gram variables curvos compatibles con *Mobiluncus* sp.
VN= 0. VNF=4 .RIV Negativa

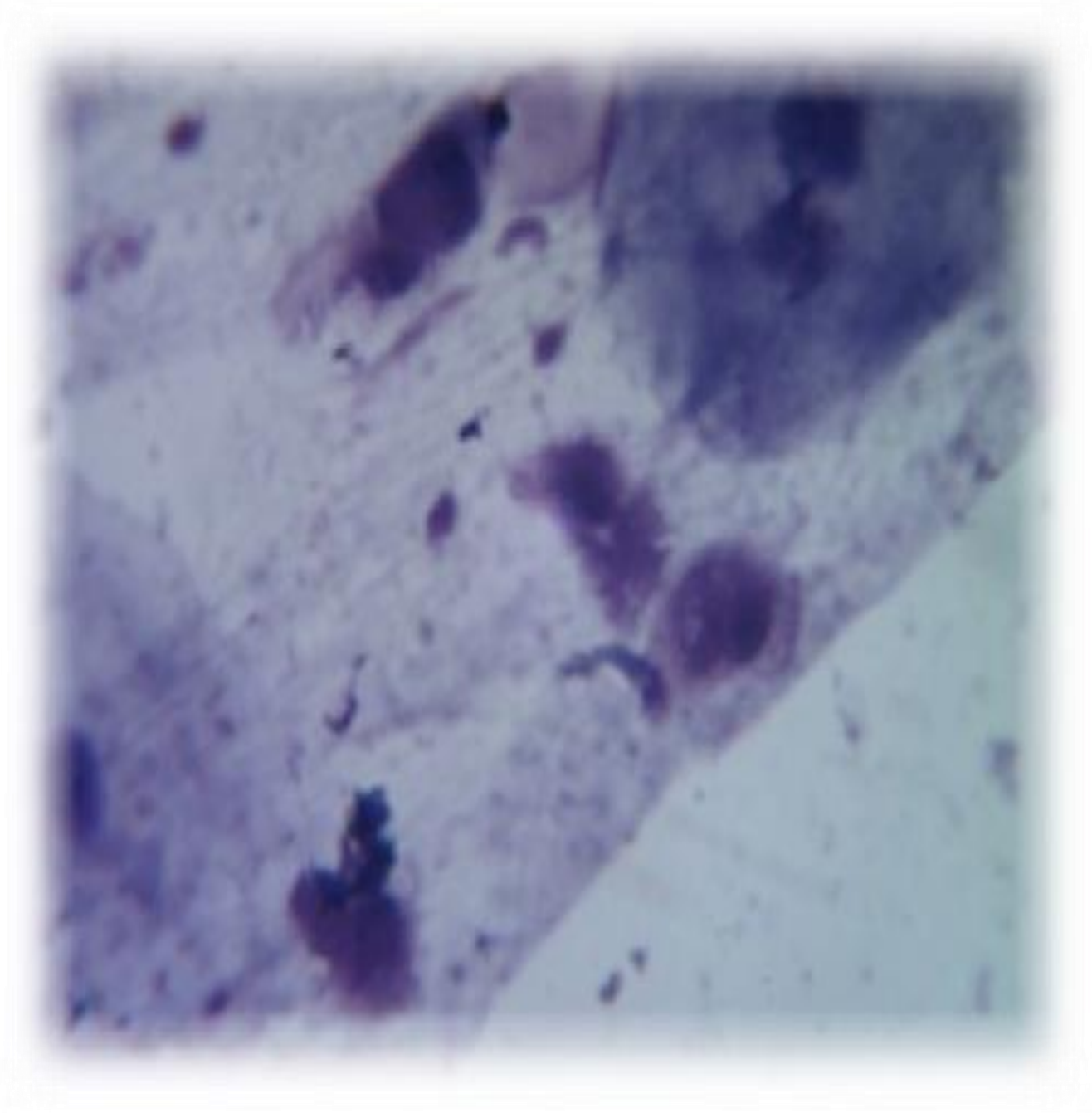

Examen Giemsa (1000x)
Se observan células epiteliales pavimentosas superficiales.
Trichomonas. RIV Negativa

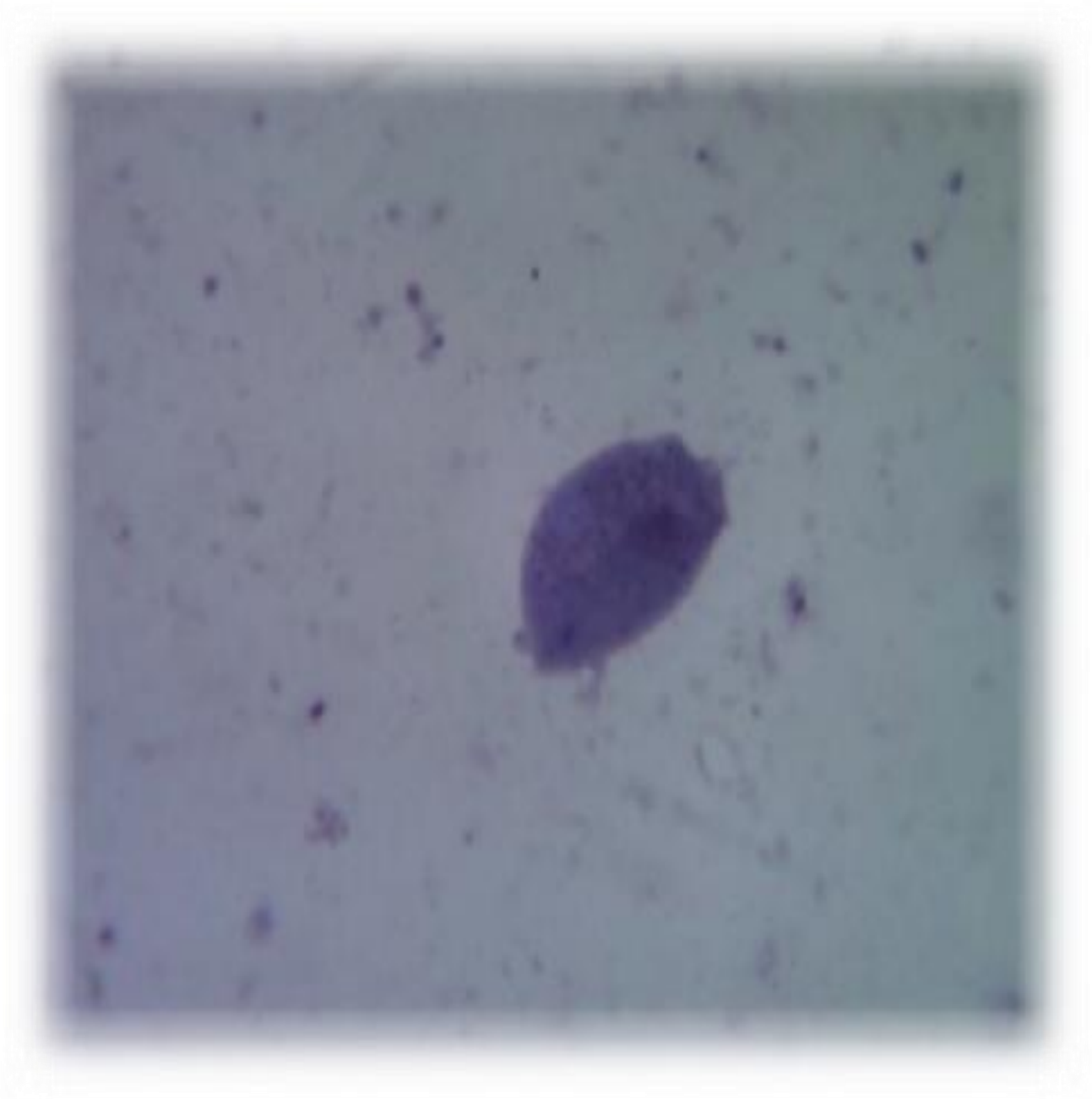

Examen Giemsa (1000x)
Se observan cocos y una trichomona
RIV Negativa

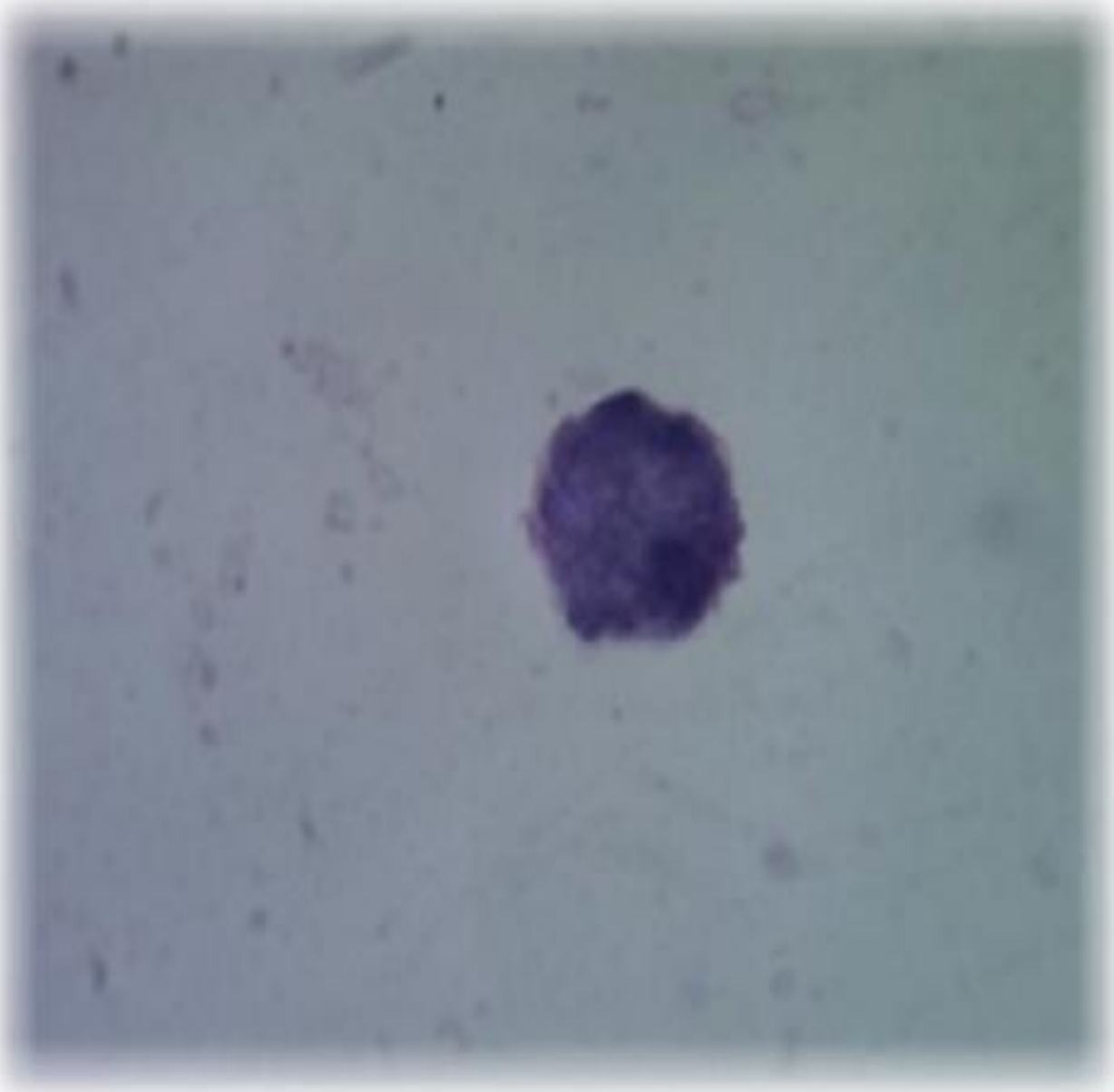

Examen Giemsa (1000x)
Se observan cocos y una trichomona
RIV Negativa

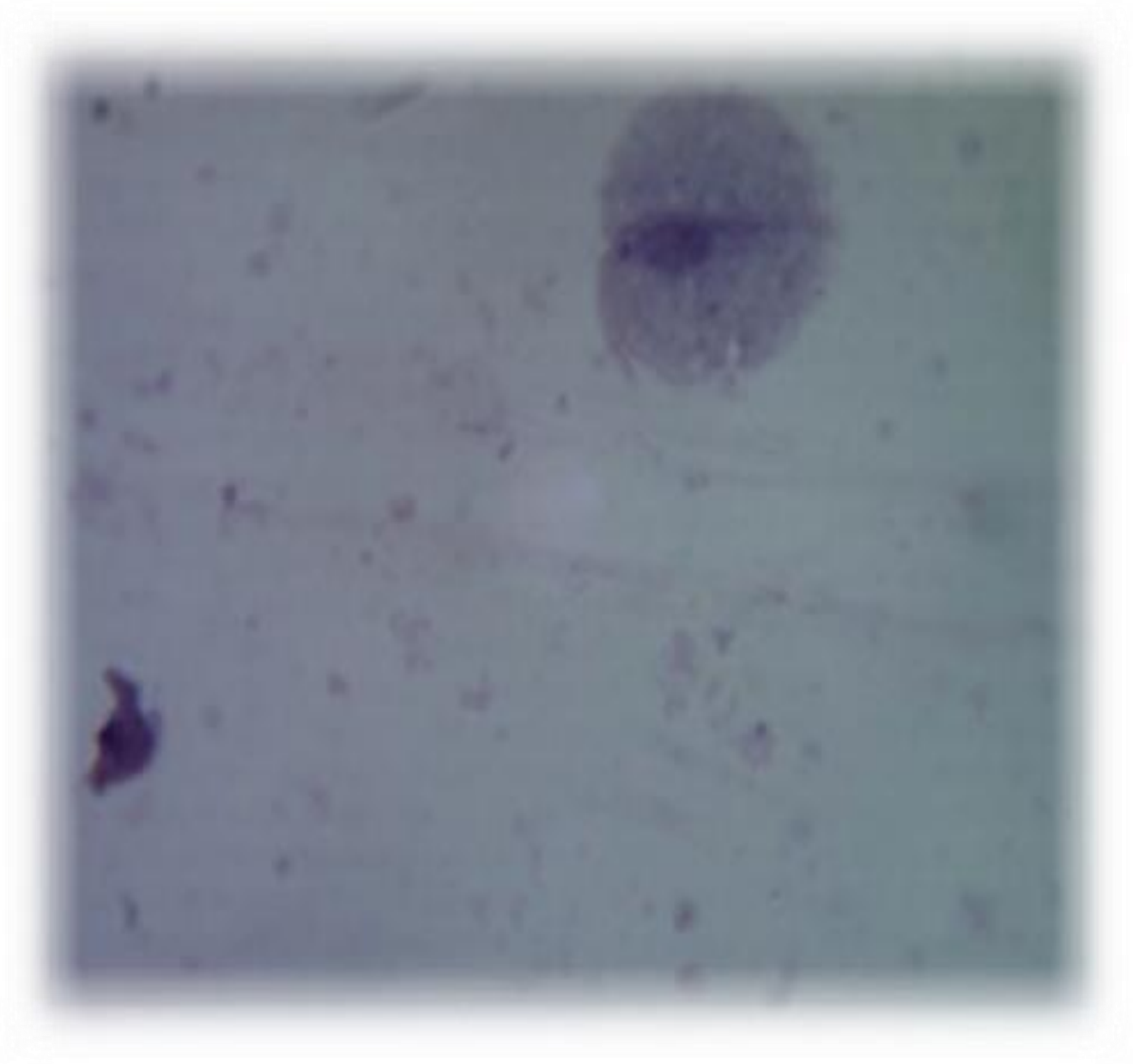

Examen Giemsa (1000x)
Se observan cocos y una trichomona
RIV Negativa

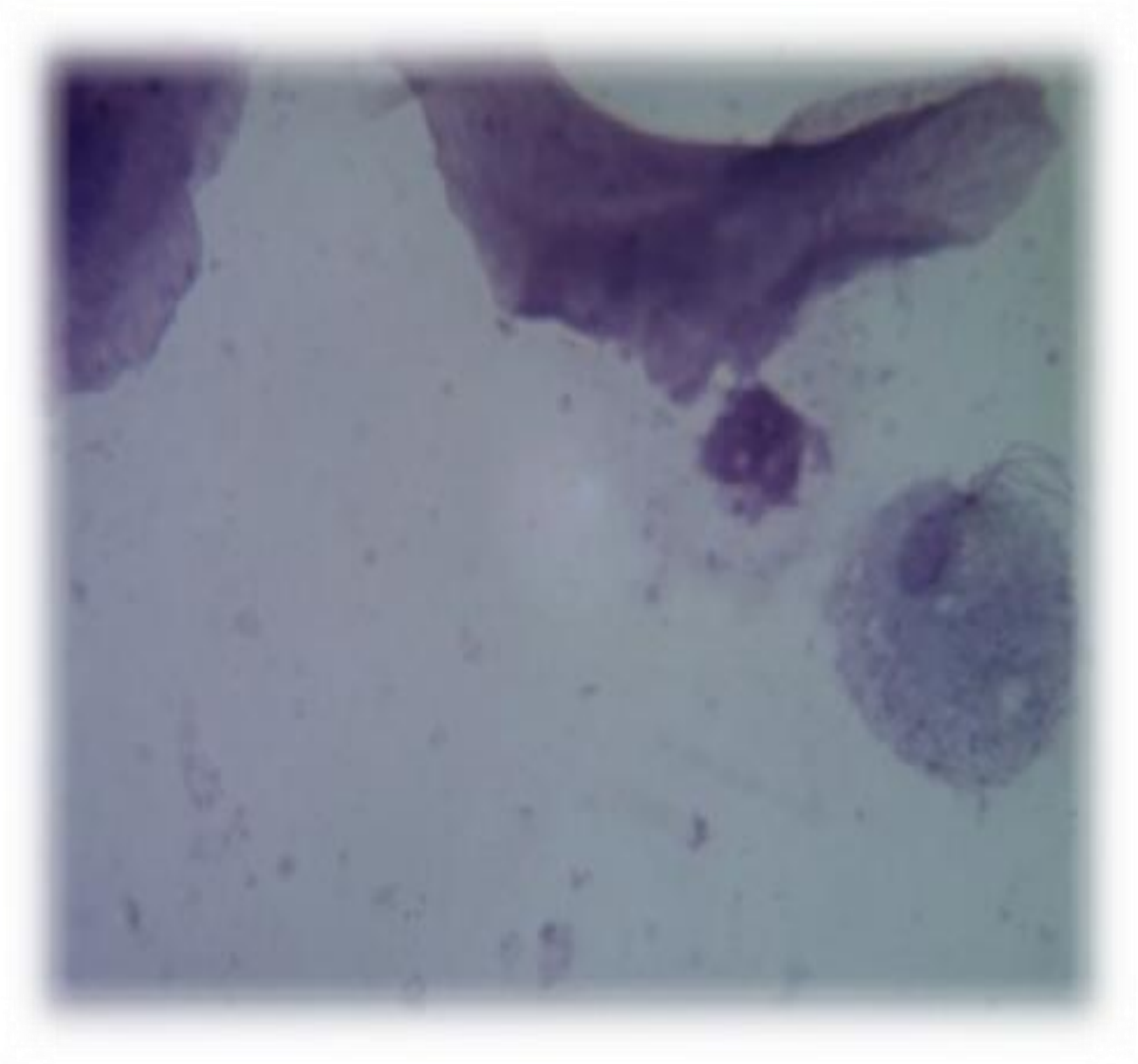

Examen Giemsa (1000x)
Se observan células epiteliales pavimentosas. Cocos y una trichomona.
RIV Negativa

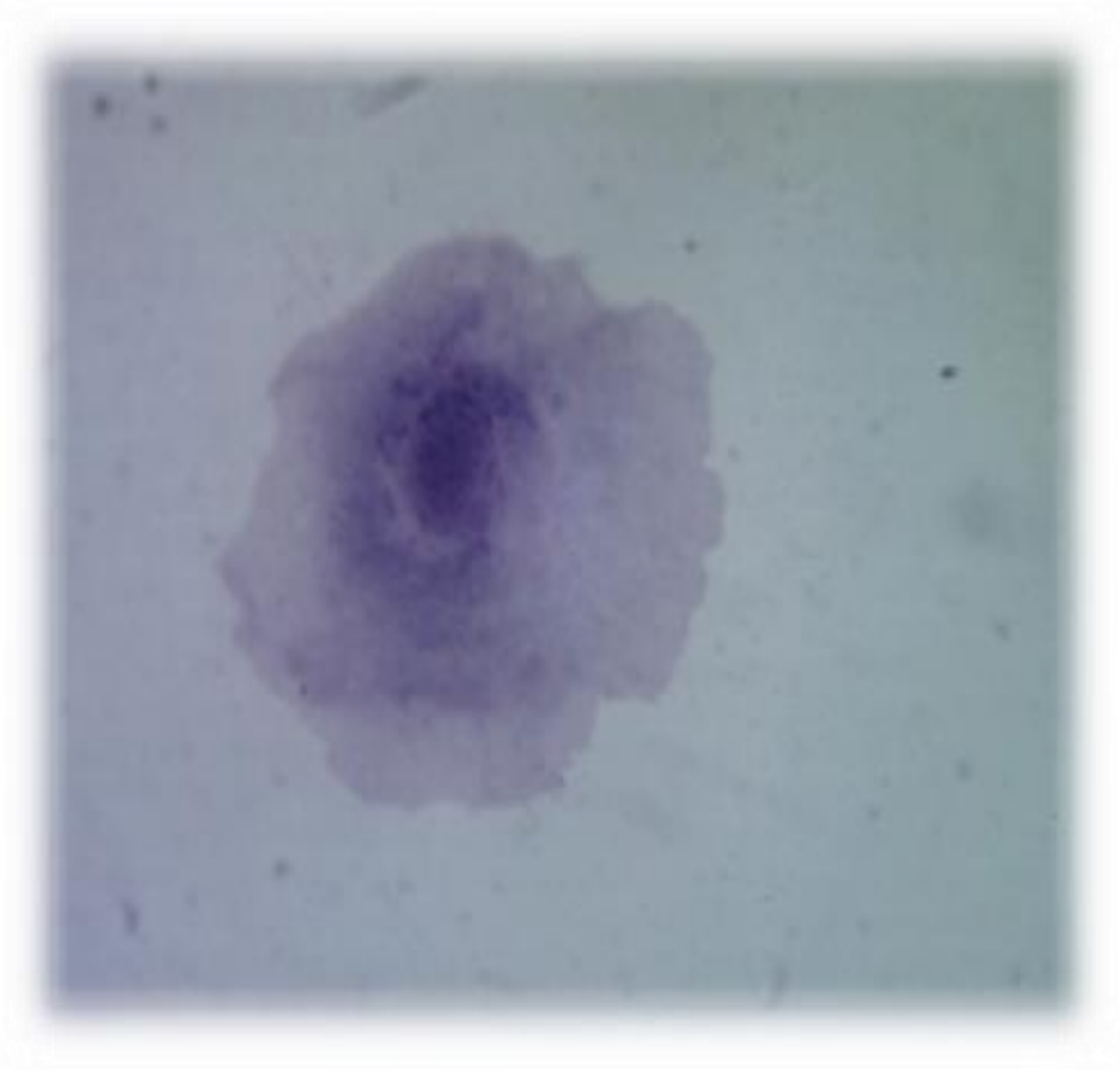

Examen Giemsa (1000x)
Se observa célula epitelial pavimentosa superficial con cambios citoplasmáticos y nucleares. Cocos. RIV Negativa

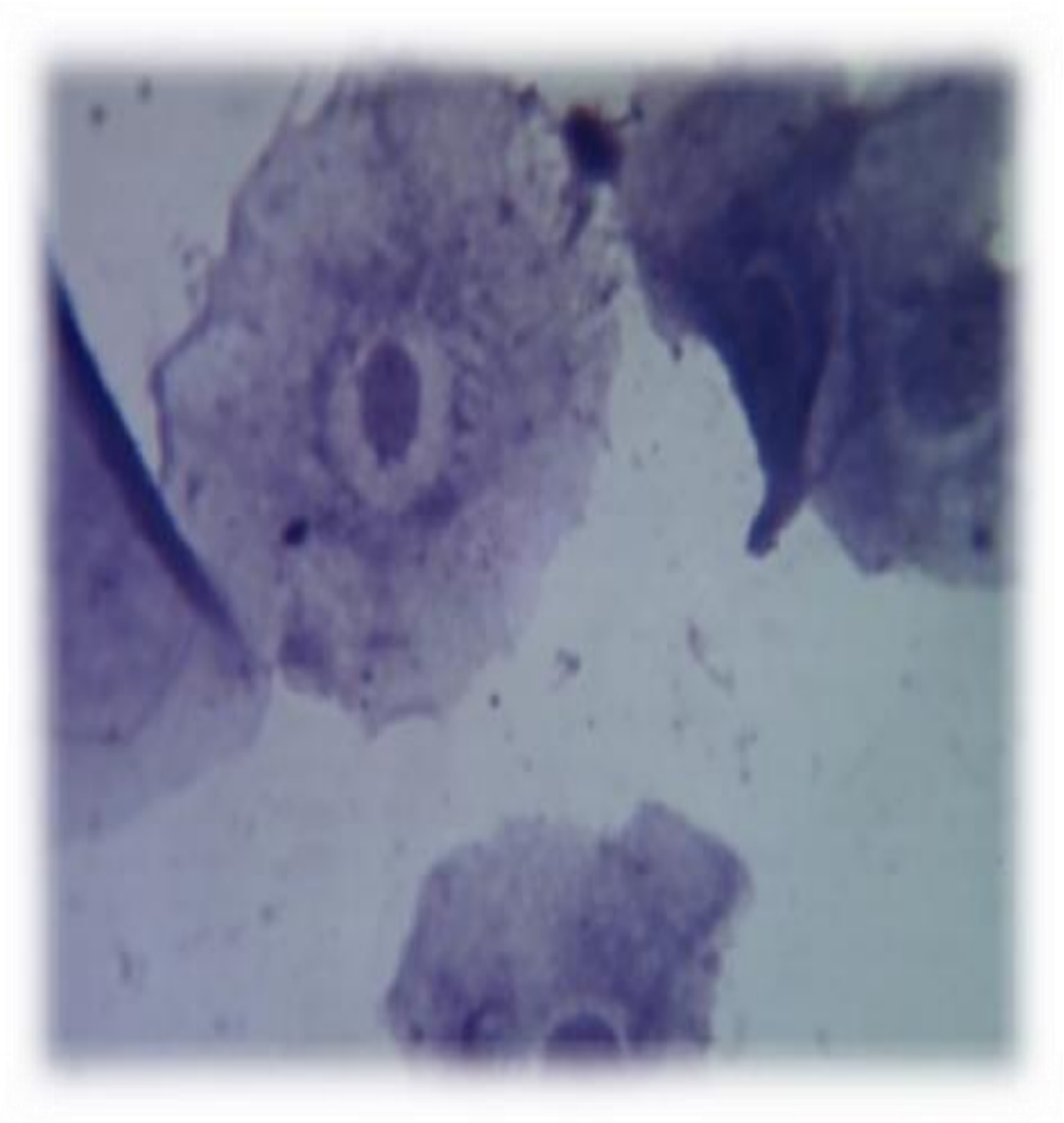

Examen Giemsa (1000x)
Se observan células epiteliales pavimentosas superficiales con halo perinuclear.
Cocos. RIV Negativa

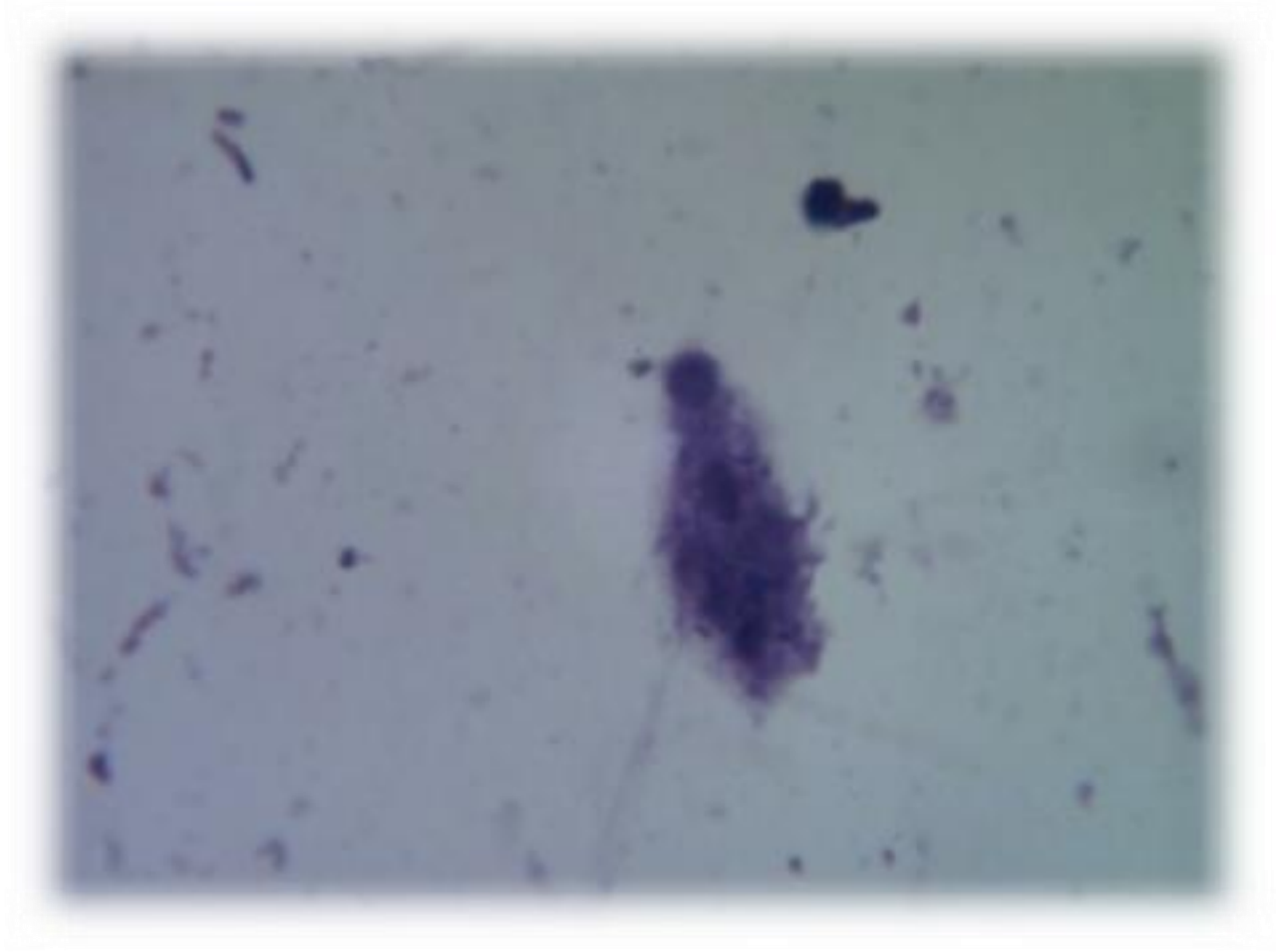

Examen Giemsa (1000x)
Se observa una trichomona. RIV=Negativa

CONCLUSION: LA MUESTRA ES COMPATIBLE CON EVB III - MI MICROBIOTA INTERMEDIA VN=4 RIV: NEGATIVA, CON PRESENCIA DE TRICOMONAS Y COCOS GRAM (+)

CASO Nº 16:
FTM: Mujer de 35 años (MEF) no embarazada, sintomática, sin DIU, cumple con todos los requisitos de toma de muestra según MPB, realiza el estudio BACOVA como parte de los controles solicitados por lesión en cuello uterino.

EXAMEN MICROSCÓPICO:

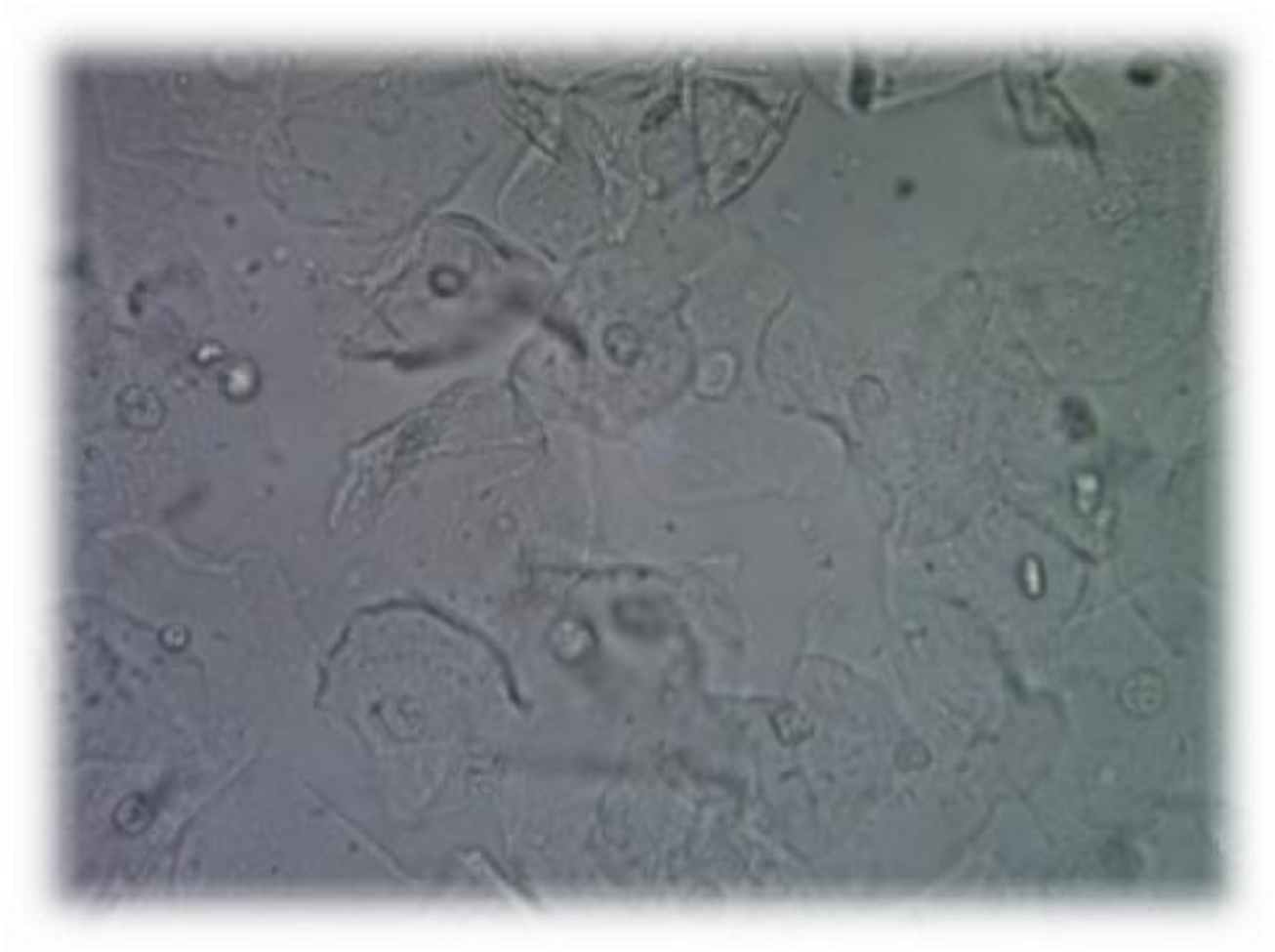

Examen en Fresco (400x)
Se observan células epiteliales pavimentosas.
Bacilos

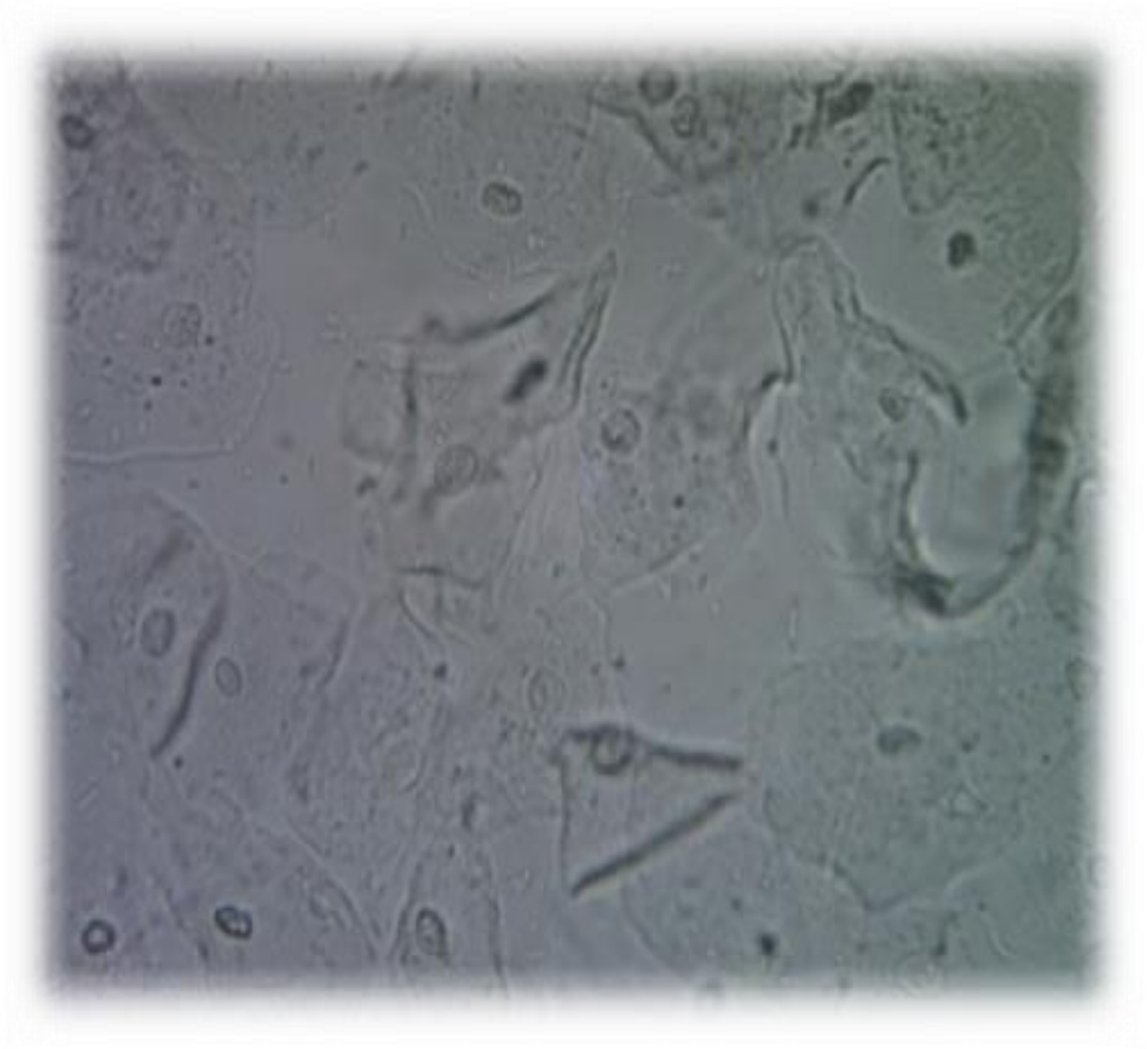

Examen en Fresco (400x)
Se observan células epiteliales pavimentosas.
Bacilos

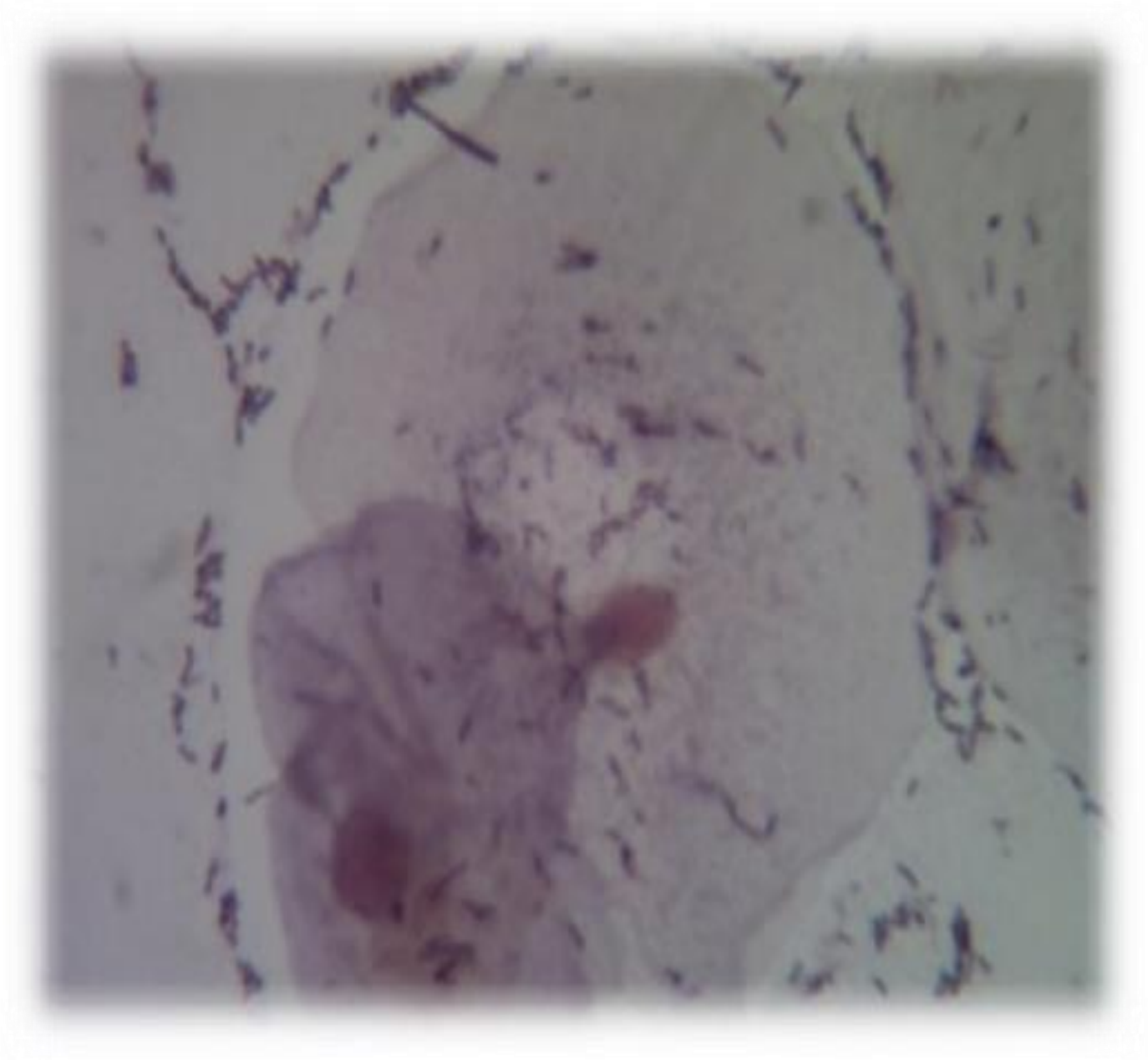

Examen Gram (1000 x)
Se observa células epiteliales pavimentosas. Bacilos Gram (+) compatibles con *Lactobacillus* sp. (1-4) VN=2. Cocobacilos Gram variables compatibles con *Gardnerella vaginalis* (5-30) VN=3. Ausencia de Bacilos Gram variables curvos compatibles con *Mobiluncus* sp. VN=0. Bacilos Gram (+) compatibles con *Corynebacterium* sp. (MEX). VNF=5.RIV= Negativa

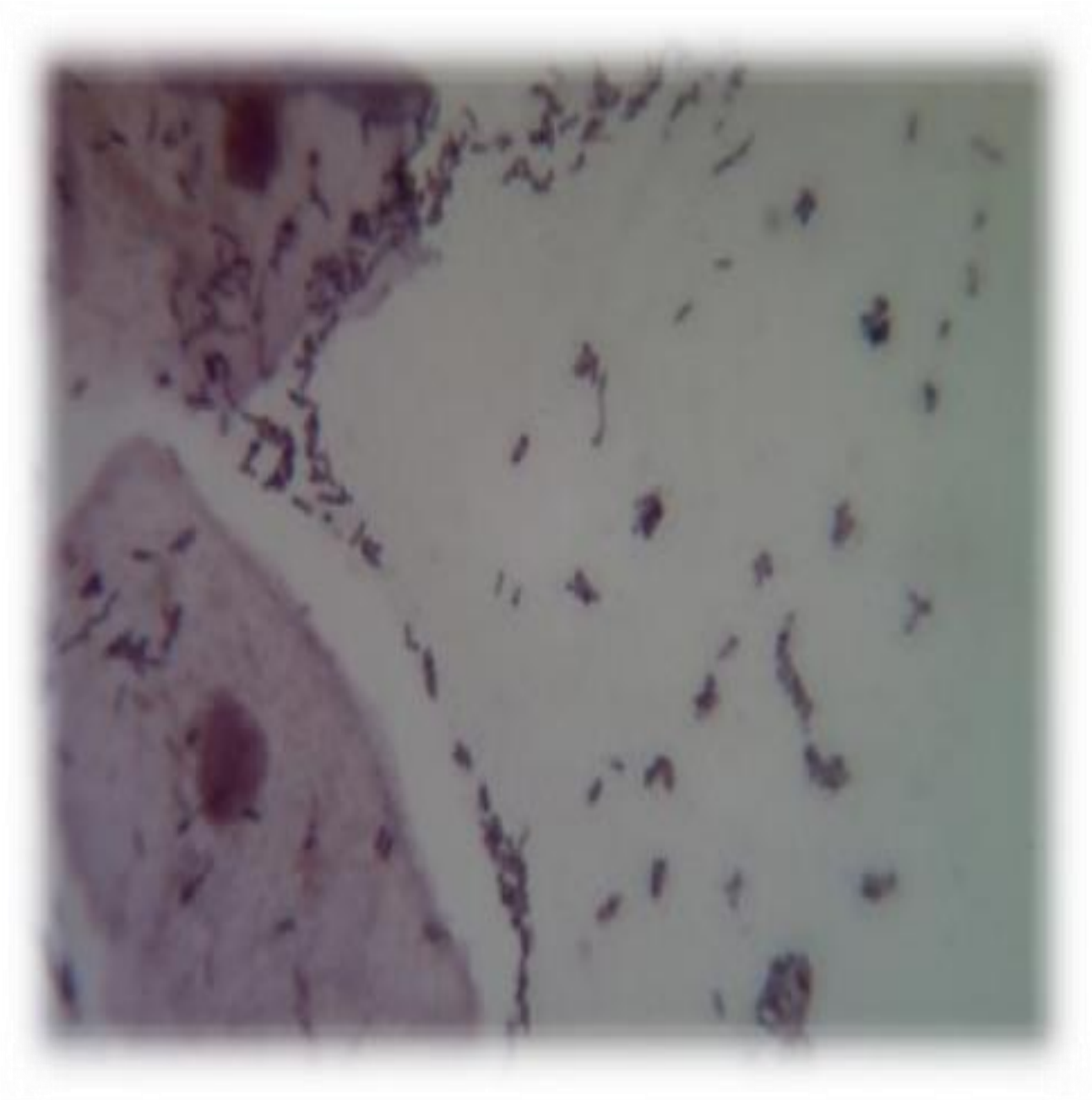

Examen Gram (1000 x)

Se observan células epiteliales pavimentosas. Bacilos Gram (+) compatibles con *Lactobacillus* sp. (1-4) VN=2. Cocobacilos Gram variables compatibles con *Gardnerella vaginalis* (5-30) VN=3.Ausencia de Bacilos Gram variables curvos compatibles con *Mobiluncus* sp. VN=0.Bacilos Gram (+) compatibles con *Corynebacterium* sp. (MEX).VNF=5. RIV=Negativa

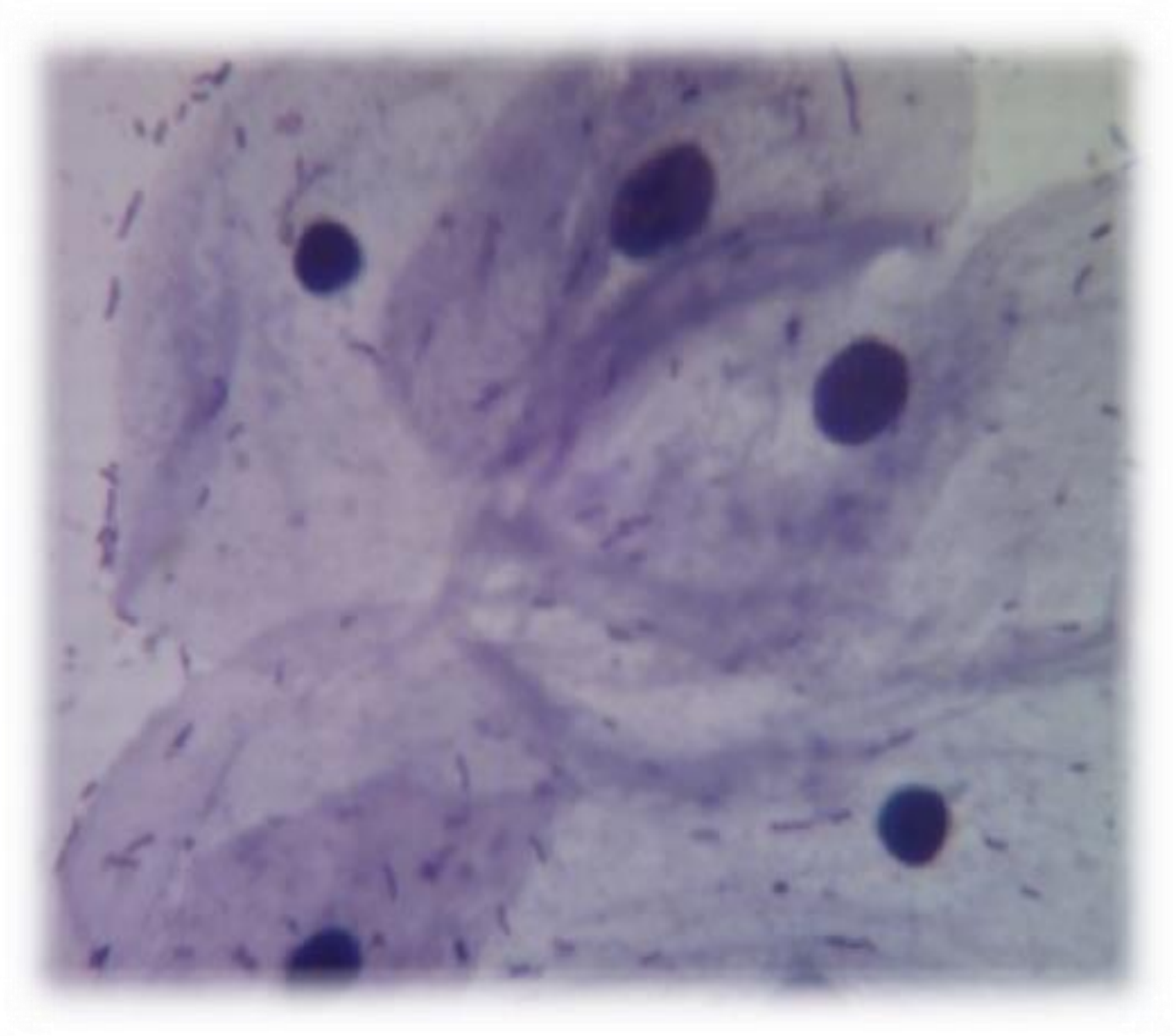

Examen Giemsa (1000x)
Se observas células epiteliales pavimentosas superficiales.
Bacilos RIV=Negativa

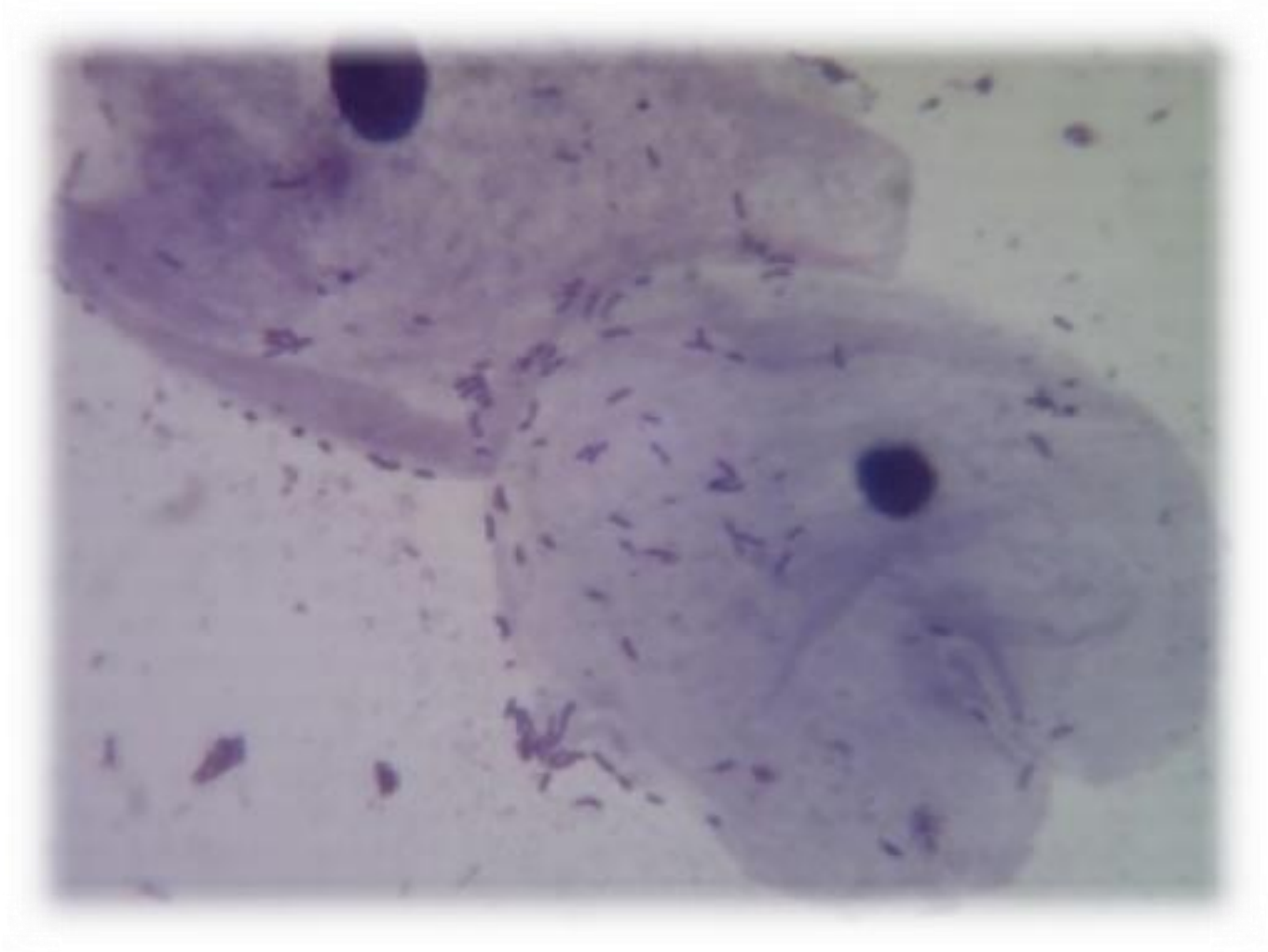

Examen Giemsa (1000x)
Se observas células epiteliales pavimentosas superficiales.
Bacilos RIV=Negativa

CONCLUSION: LA MUESTRA ES COMPATIBLE CON EVB III-MI VN=5 RIV NEGATIVA- MICROBIOTA INTERMEDIA

EVB IV VAGINOSIS BACTERIANA (VB):

Mujer con marcado desequilibrio de la Microbiota habitual vaginal (VN= 7 a 10) . Mínima detección o ausencia de lactobacilos y sobrecrecimiento de la microbiota anaeróbica habitual de la vagina, en ausencia de Reacción Inflamatoria Vaginal (RIV).

Conservamos el nombre de VB por razones obvias, pero en realidad la denominación más precisa debe ser Microbiota alterada y la corrección sindrómica es ***Disfunción Vaginal Primaria***

Para MEF y MM :

VN	7	8	9	10
RIV	NEGATIVA			

El estado del contenido vaginal que define la VB típica es la mínima presencia o ausencia de lactobacilos y predominio casi absoluto de morfotipos bacterianos correspondientes a especies habituales de la vagina (principalmente anaeróbicas)

El informe se expresa con un VN de (7 a 10) y la definición de VB exige la ausencia demostrada de RIV. Estudios actuales revelan que las especies bacterianas presentes en el contenido vaginal normal son más de sesenta, entre ellas se encuentran las especies de lactobacilos.

Las relaciones cuantitativas entre estas distintas especies bacterianas están condicionadas, prima facie por modificaciones metabólicas que se generan en el epitelio vaginal alterado prioritariamente por deficiencias hormonales.

Hasta el presente no ha podido asignarse una única etiología infecciosa al EVB IV ó VB, por lo que carece de sentido la solicitud de estudios de agentes microbianos específicos, para el diagnóstico y/o seguimiento de VB. Si bien la etiología de la vaginosis no está definitivamente aclarada, existe acuerdo en reconocer un desequilibrio estrogénico como etapa previa a la alteración de la microbiota del CV. La presencia de células guía determina la suma de dos puntos al VN real obtenido. Ver imagen Células guía o clue cells.

Este criterio posee valor predictivo positivo y negativo superior al 90%.

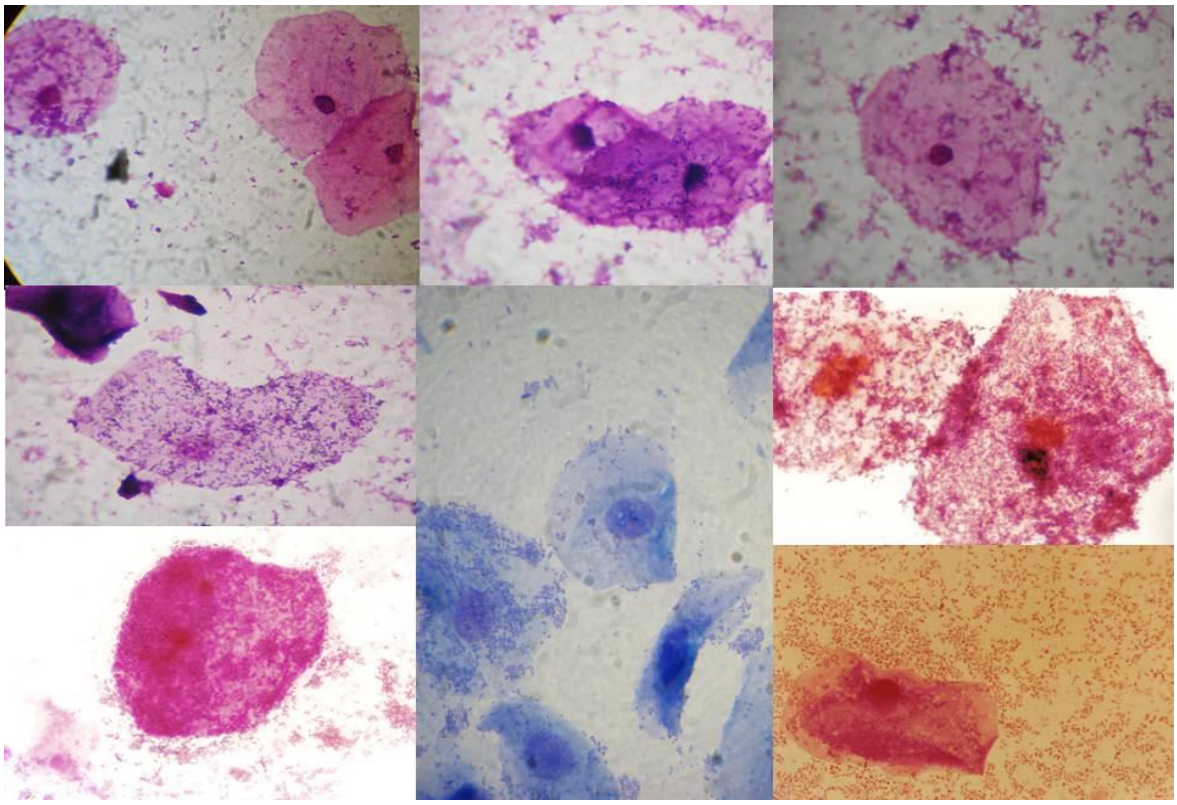

Células guía o clue cells

El pH normal prácticamente descarta este EVB y en la mayoría de los casos es elevado al igual que en EVB III - Microbiota intermedia (MI) y EVB V (VMI).

La prueba de aminas cobra valor predictivo positivo y negativo del 80 %. Se debe tener presente que en un número importante de casos, el olor a aminas es uno de los factores de consulta prioritario. BACOVA no requiere la determinación de pH y/o prueba de aminas para definir el EVB de VB .Existen casos sobre todo en mujeres oligo o asintomáticas en que se detecta morfológicamente un estado de VB, sin alteración de ambos criterios. Existe otro criterio descripto previamente en 1982, por Amsel y col. que definieron la entidad clínica de VB considerando que debían estar presentes tres o más de los cuatro criterios que se detallan a continuación:

- Presencia de flujo vaginal abundante, fino y homogéneo
- pH mayor a 4,5
- Prueba de aminas (+) positiva

Presencia de células guía (“clue cells”) Estos dos EVB’s (III y IV) corresponden a mujeres en las cuales se encuentra el concepto de vaginosis que presupone un estado de desequilibrio del factor estrógeno, que ocasiona la alteración de la microbiota vaginal. Puede llamarse a estos dos estados Disfunción Vaginal Primaria. La ausencia de RIV, indica que aún no se ha instalado una respuesta inmune a factores de agresión microbiana, para los cuales el estado de vaginosis aumenta significativamente.

CASO Nº 17:
FTM: Mujer de 51 años (MEF) no embarazada, asintomática, sin DIU, cumple con todos los requisitos de toma de muestra según MPB, realiza el estudio BACOVA como control ginecológico.

EXAMEN MICROSCÓPICO:

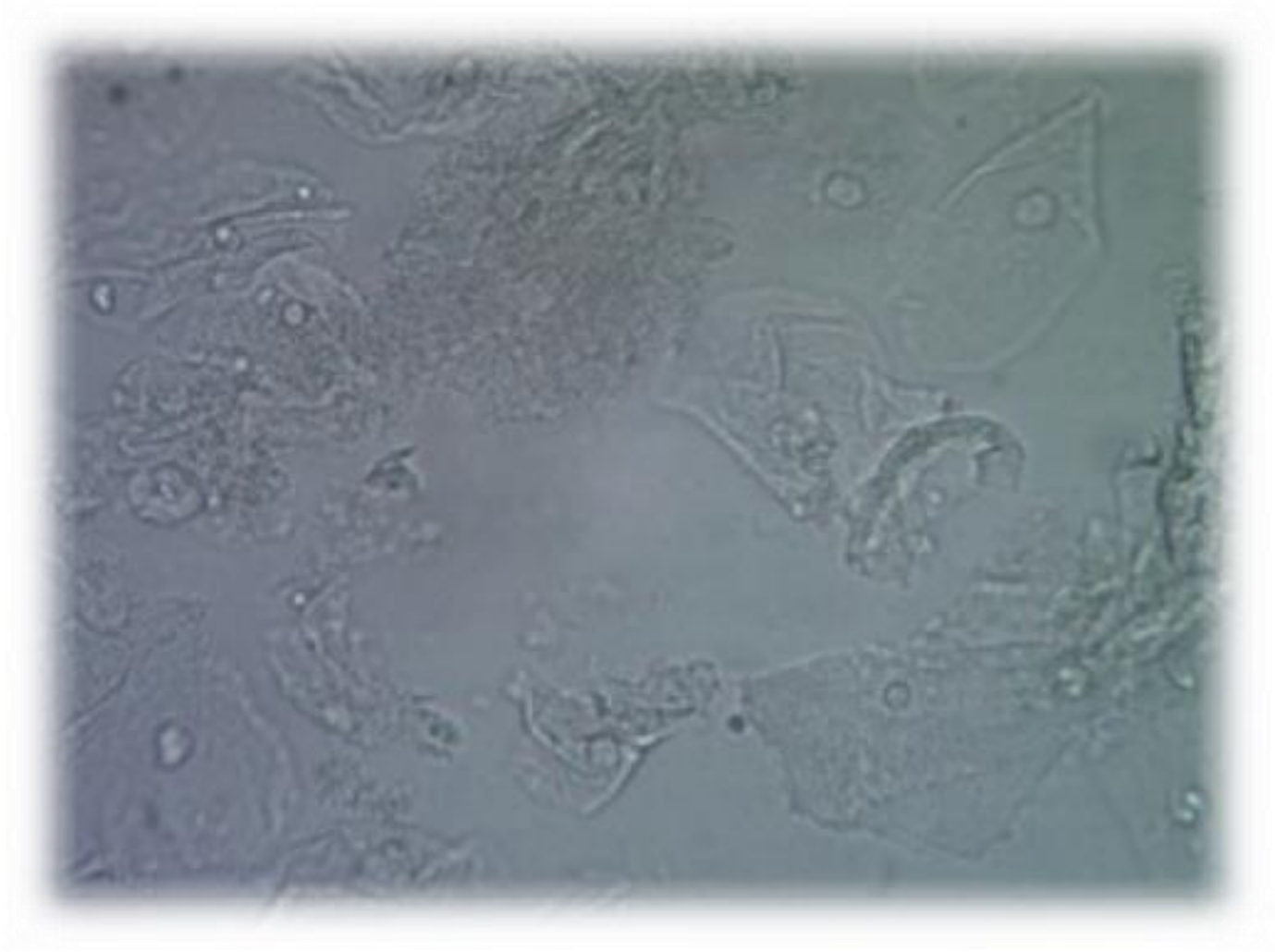

Examen en Fresco (400x)
Se observan células epiteliales pavimentosas.
Cocobacilos

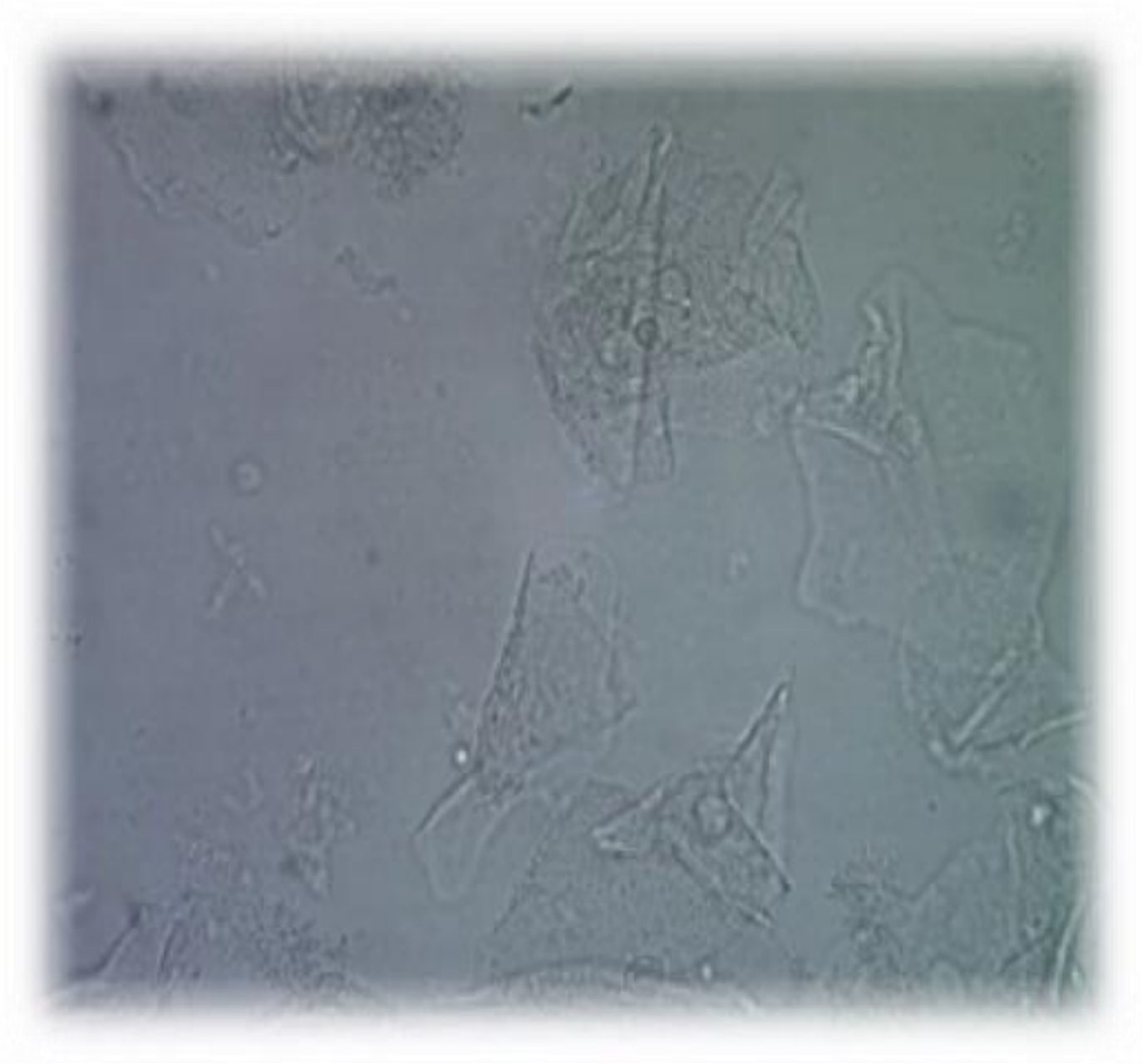

Examen en Fresco (400x)
Se observan células epiteliales pavimentosas.
Cocobacilos

Examen Gram (1000 x)
Se observan células epiteliales pavimentosas tapizadas de bacterias
(CG) Cocobacilos Gram variables compatibles con *Gardnerella vaginalis* (> de 30). VN=4. Ausencia de bacilos Gram (+) compatibles con *Lactobacillus* sp. VN=4. Ausencia de bacilos Gram variables curvos compatibles con *Mobiluncus* sp.
VN= 0. VNF=8 RIV Negativa

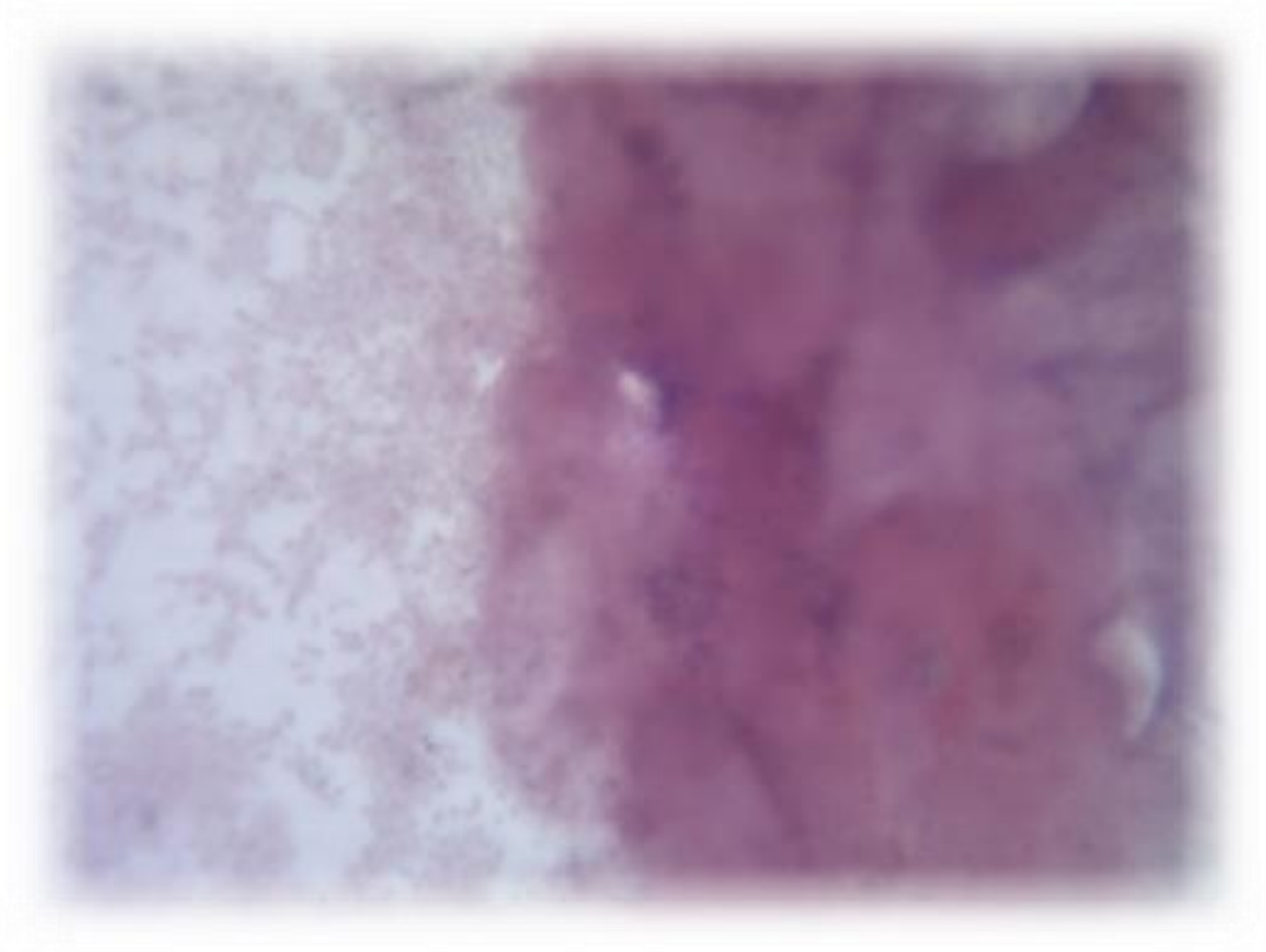

Examen Gram (1000 x)
Se observan células epiteliales pavimentosas tapizada de bacterias
(CG) Cocobacilos Gram variables compatibles con *Gardnerella vaginalis* (> de 30). VN=4 Ausencia de bacilos Gram (+) compatibles con *Lactobacillus* sp. VN=4. Ausencia de bacilos Gram variables curvos compatibles con *Mobiluncus* sp. VN= 0. VNF=8 RIV Negativa

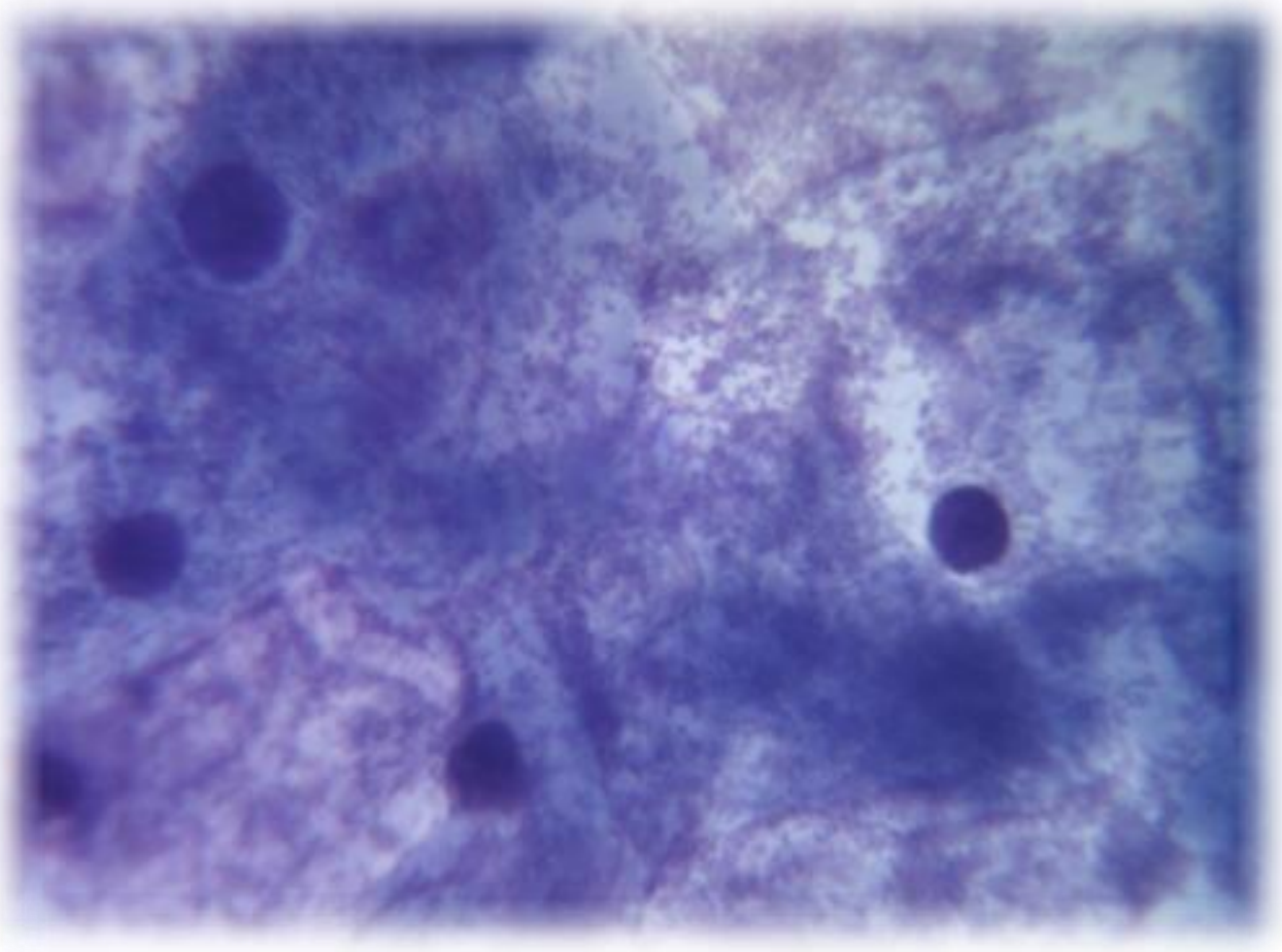

Examen Giemsa (1000x)
Se observan células epiteliales pavimentosas superficiales e intermedias
.Cocobacilos. RIV = Negativa

CONCLUSION*:* LA MUESTRA ES COMPATIBLE CON EVB IV (VN=8 RIV Negativa) VB- VAGINOSIS BACTERIANA

CASO Nº 18:
FTM: Mujer de 31 años (MEF) no embarazada, sintomática, sin DIU, cumple con todos los requisitos de toma de muestra según MPB, realiza el estudio BACOVA por presentar picazón.

EXAMEN MICROSCÓPICO:

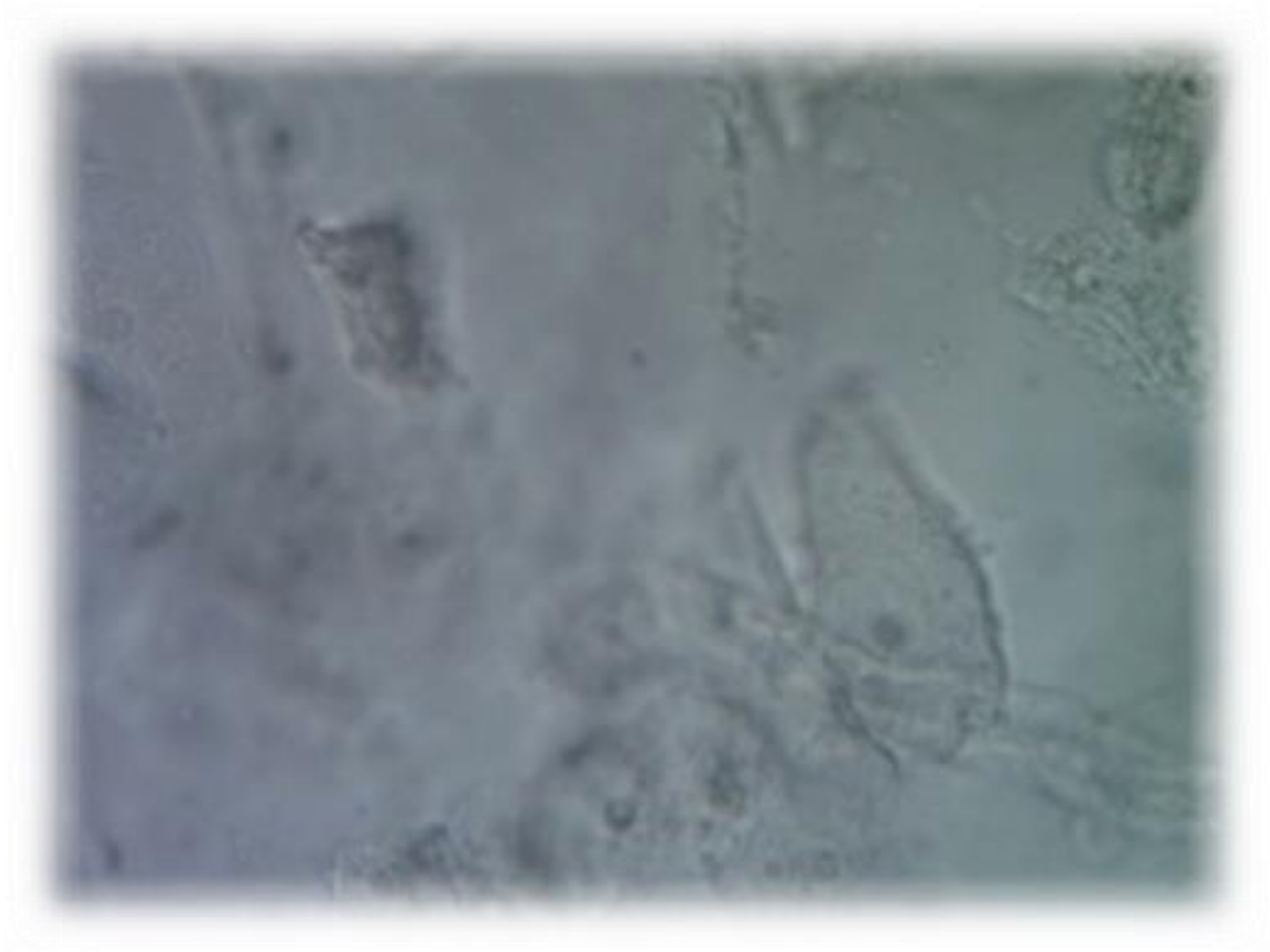

Examen en Fresco (400x)
Se observan células epiteliales pavimentosas.
Cocobacilos. Células tapizadas de bacterias (células guía)

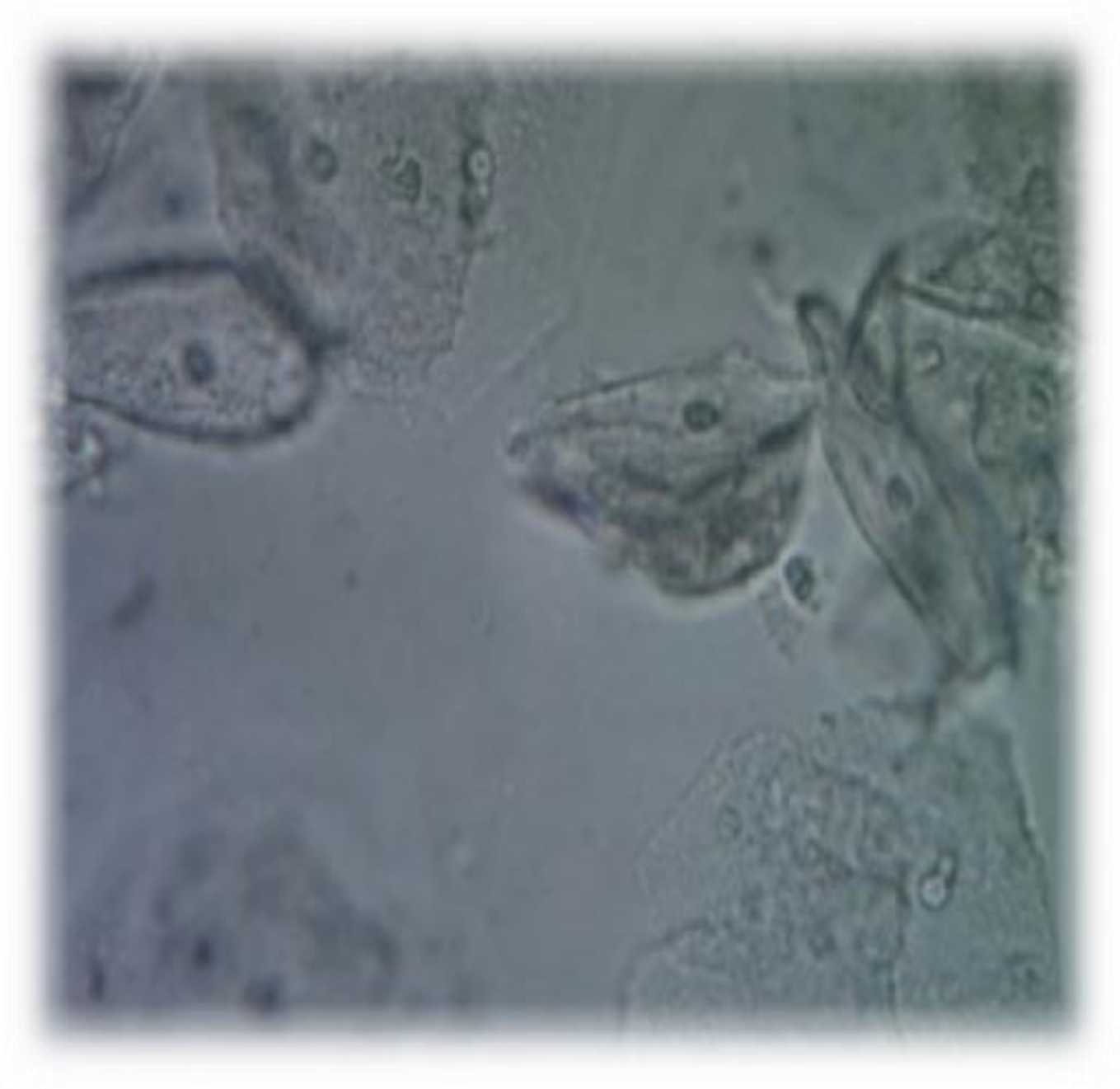

Examen en Fresco (400x)
Se observan células epiteliales pavimentosas.
Cocobacilos. Células tapizadas de bacterias (células guía)

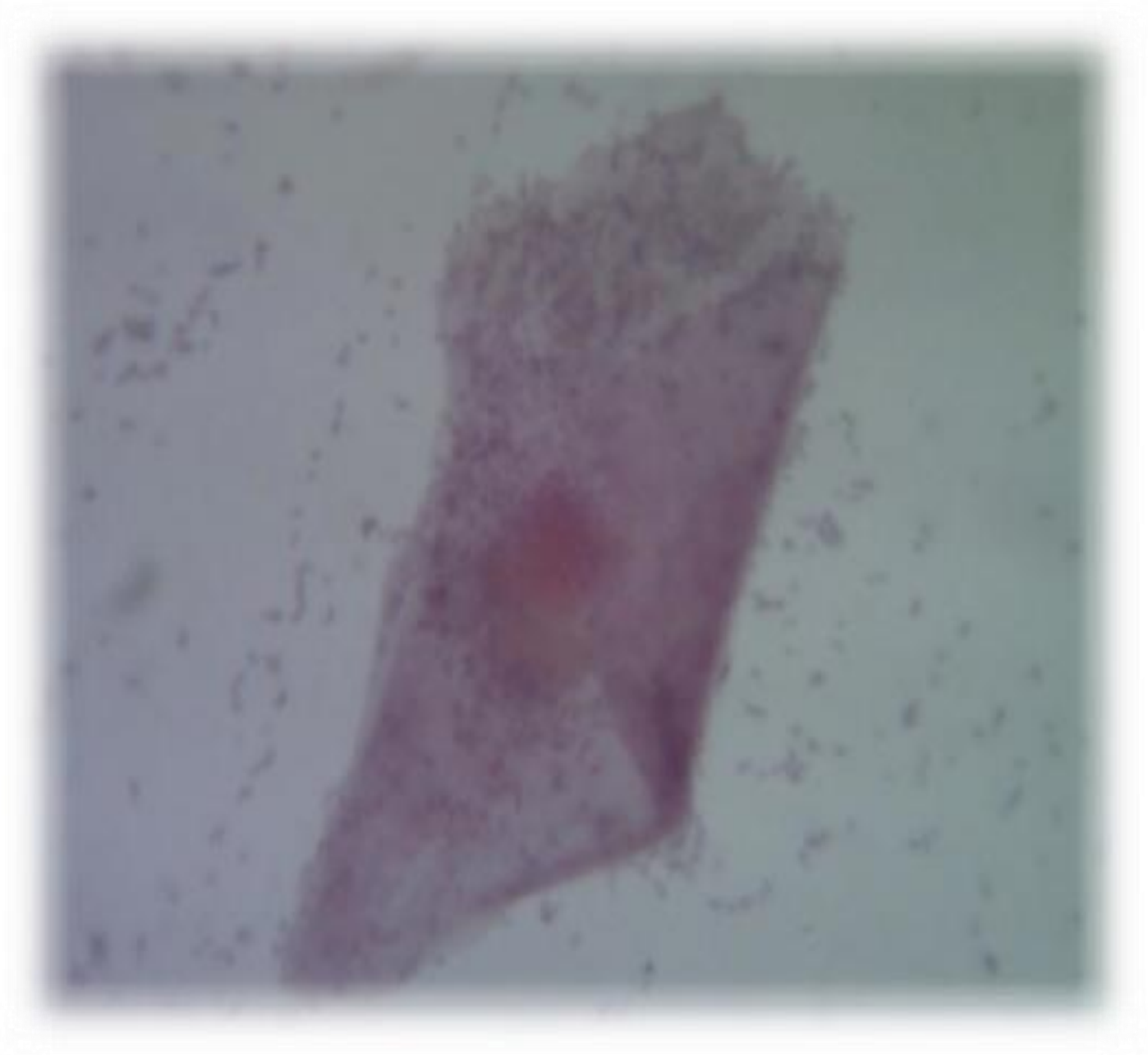

Examen Gram (1000 x)
Se observa célula epitelial pavimentosa tapizada de bacterias (CG) Coco bacilos Gram variables compatibles con *Gardnerella vaginalis* (> de 30). VN= 4. Ausencia de bacilos Gram (+) compatibles con *Lactobacillus* sp.VN=4. Ausencia de bacilos Gram variables compatibles con *Mobiluncus* sp. VN= 0. VNF=8. RIV Negativa

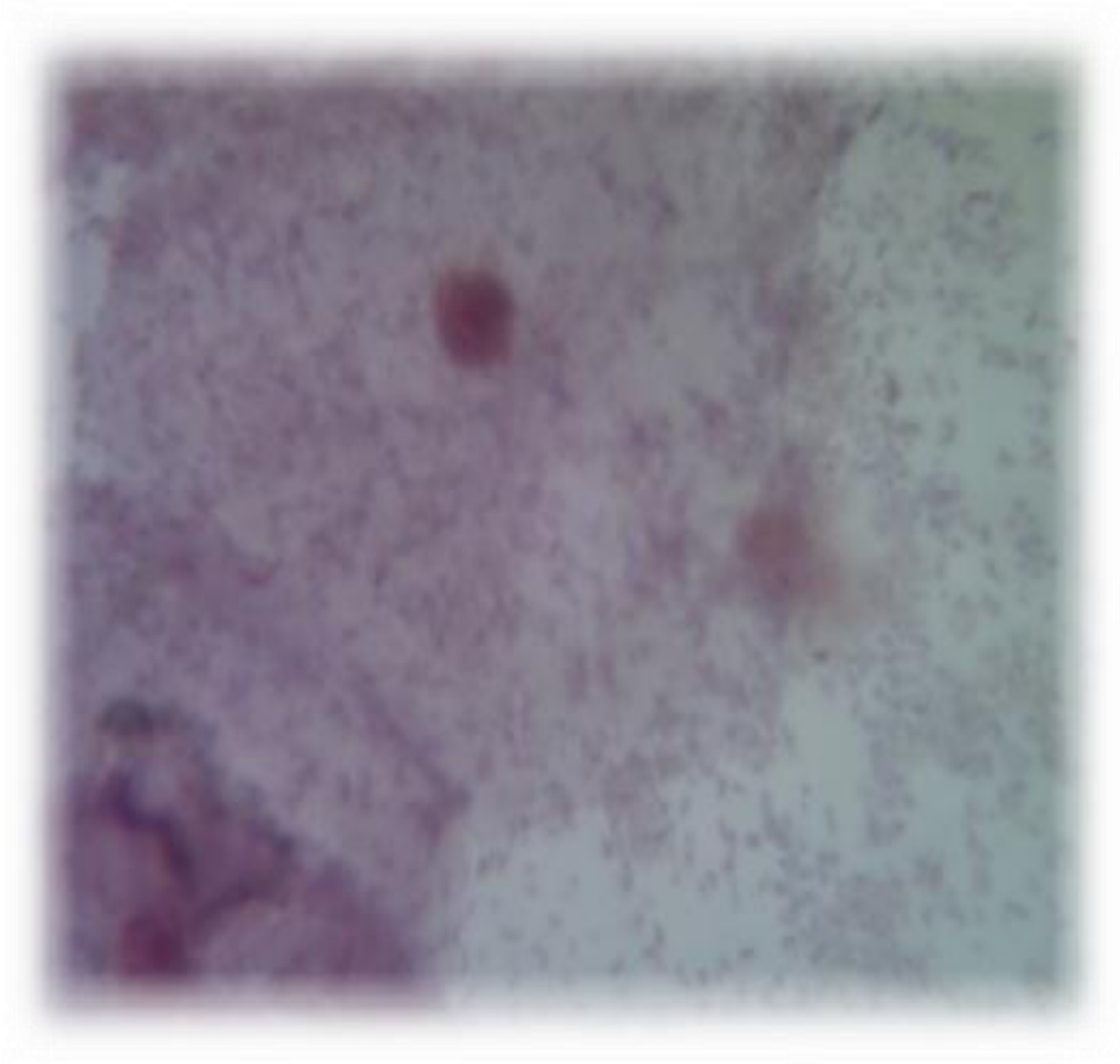

Examen Gram (1000 x)
Se observan células epiteliales pavimentosas tapizadas de bacterias (CG) Cocobacilos Gram variables compatibles con *Gardnerella vaginalis* (> de 30). VN= 4 .Ausencia de bacilos Gram (+) compatibles con *Lactobacillus* sp.VN=4. Ausencia de bacilos Gram variables compatibles con *Mobiluncus* sp. VN= 0. VNF=8. RIV Negativa

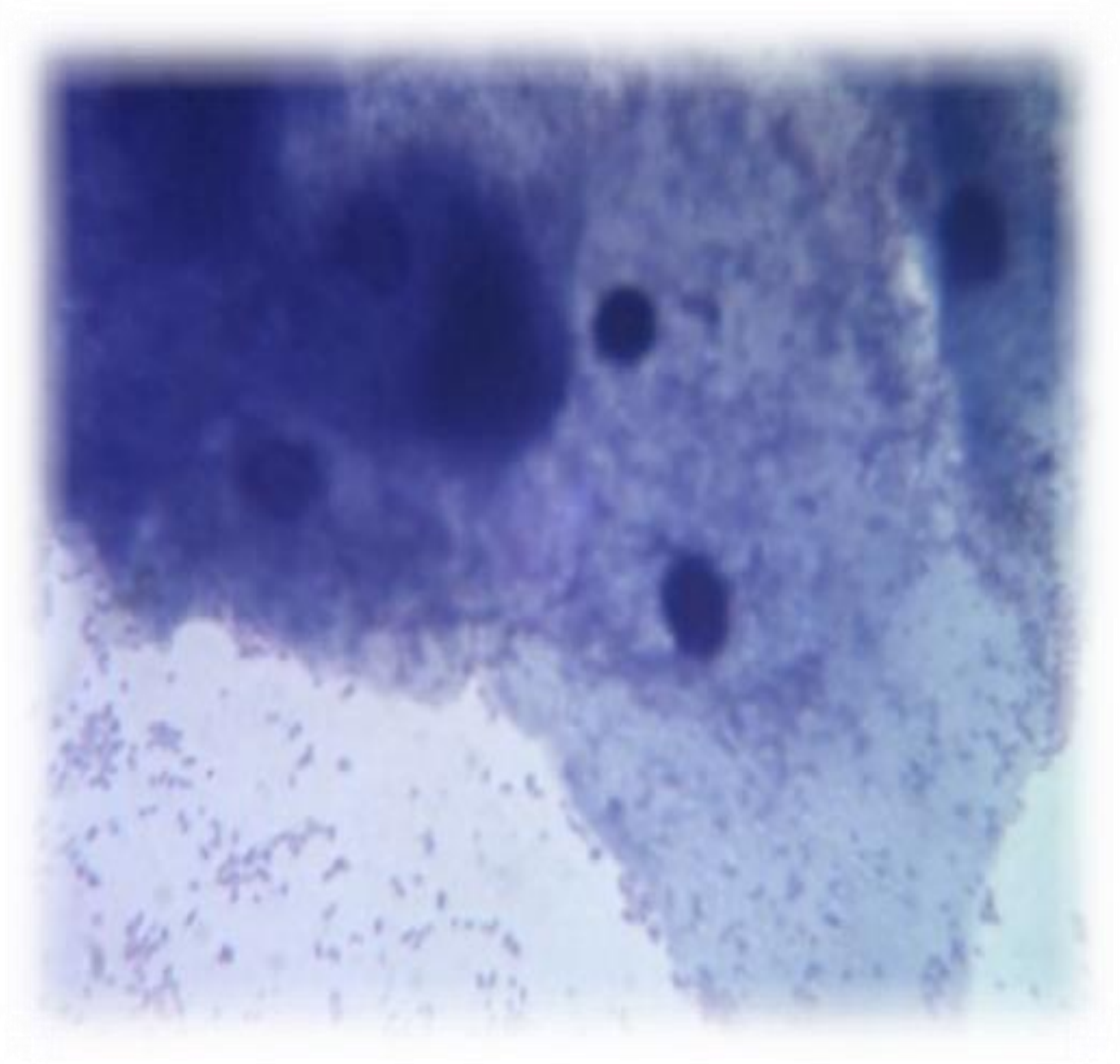

Examen Giemsa (1000x)
Se observan células epiteliales pavimentosas superficiales tapizadas de bacterias (CG).
Cocobacilos. RIV =Negativa

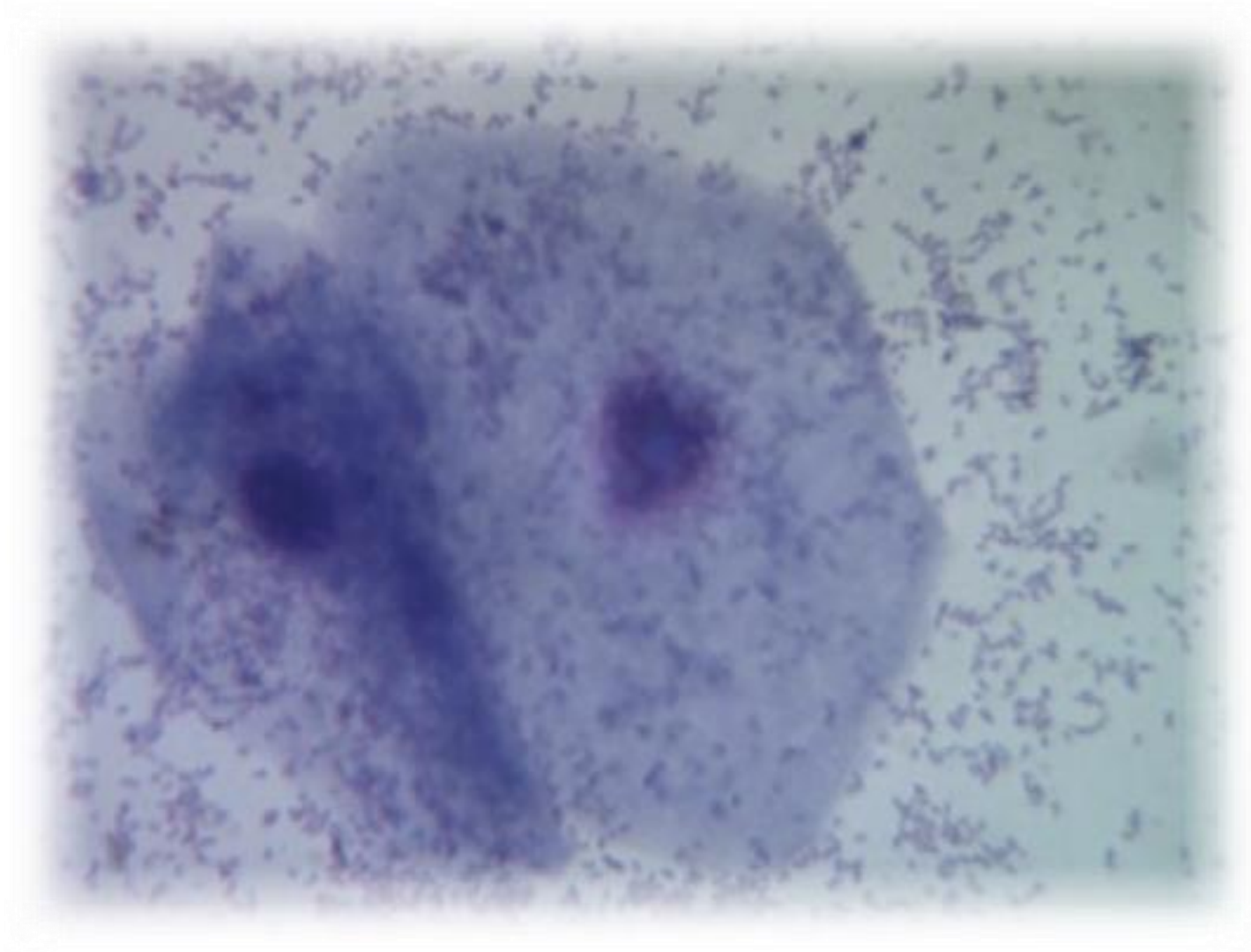

Examen Giemsa (1000x)
Se observan células epiteliales pavimentosas superficiales tapizadas de bacterias (CG). Cocobacilos. RIV Negativa

CONCLUSION: LA MUESTRA ES COMPATIBLE CON EVB IV (VN=8 RIV NEGATIVA) VB - VAGINOSIS BACTERIANA

CASO Nº 19:
FTM: Mujer de 38 años (MEF) no embarazada, sintomática, sin DIU, cumple con todos los requisitos de toma de muestra según MPB, realiza el estudio BACOVA por bundante flujo, con olor y ardor Muestra tomada sin espéculo a pedido de la paciente

EXAMEN MICROSCÓPICO:



Examen en Fresco (400x)
Se observan células epiteliales pavimentosas.
Cocobacilos. Células tapizadas de bacterias (células guía)

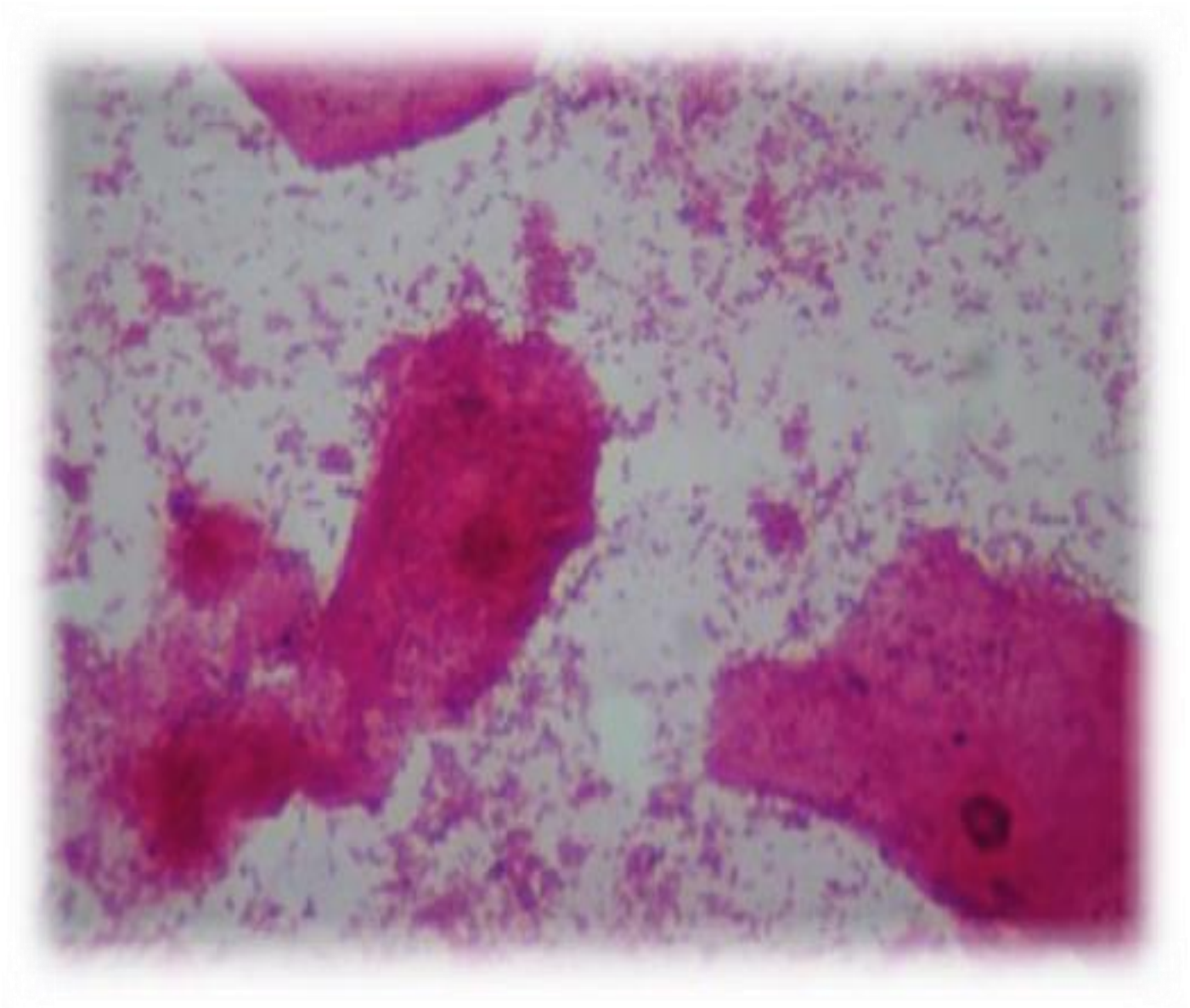

Examen Gram (1000 x)
Se observan células epiteliales pavimentosas tapizadas de bacterias
(CG) Cocobacilos Gram variables compatibles con *Gardnerella vaginalis* (> de 30).VN=4.
Ausencia de bacilos Gram (+) compatibles con *Lactobacillus* sp. VN=4. Ausencia de Bacilos Gram variables compatibles con *Mobiluncus* sp.
VN= 0. VNF=8 RIV Negativa

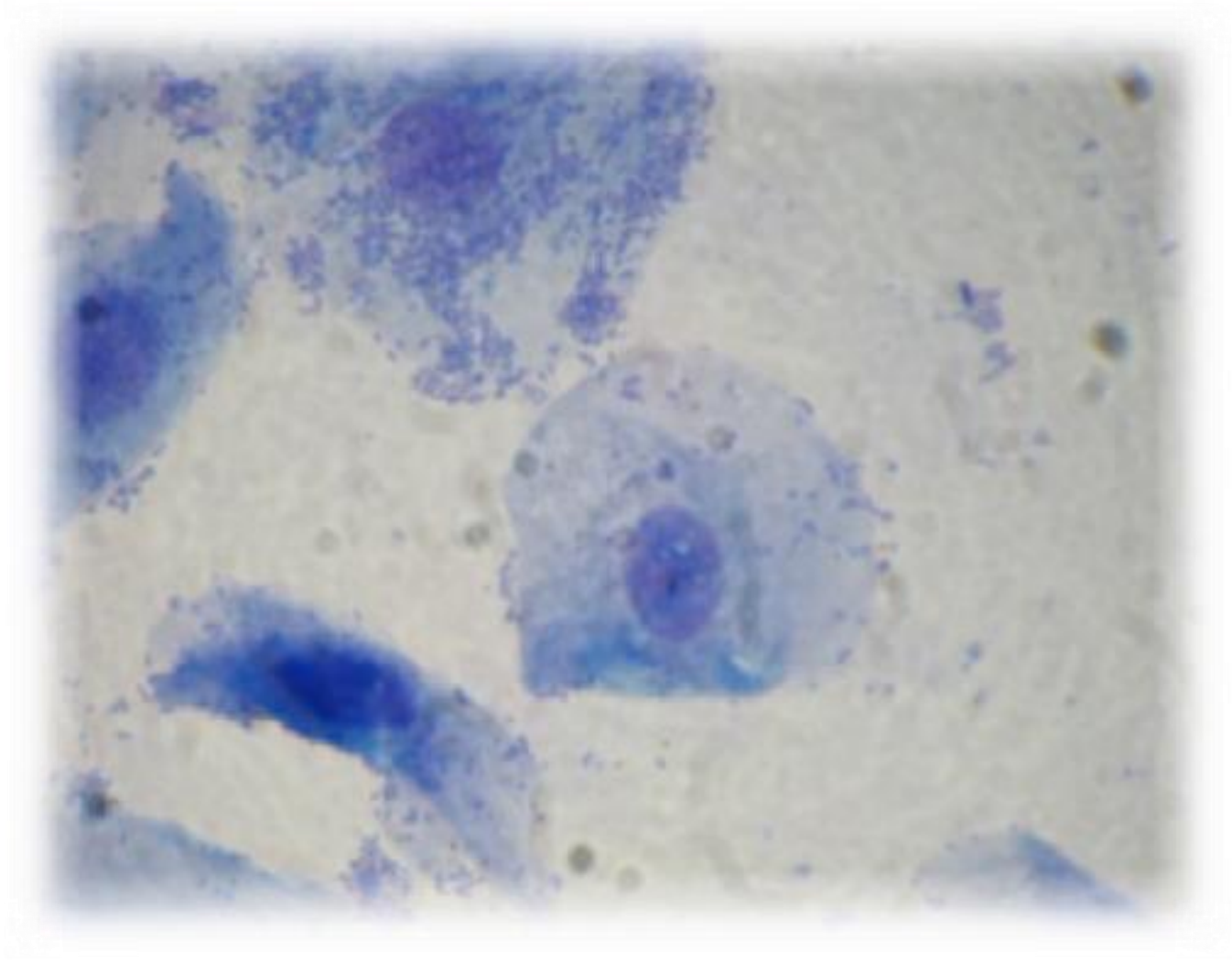

Examen Giemsa (1000x)
Se observan células epiteliales pavimentosas intermedias tapizadas de bacterias (CG) Cocobacilos. RIV Negativa

CONCLUSION: LA MUESTRA ES COMPATIBLE CON EVB IV (VN=8 IV NEGATIVA) - VB VAGINOSIS BACTERIANA

CASO Nº 20:
FTM: Mujer de 31 años (MEF) no embarazada, asintomática, sin DIU, cumple con todos los requisitos de toma de muestra según MPB, realiza el estudio BACOVA sugerido según resultado de Citologìa hormonal y oncológica -PAP

EXAMEN MICROSCÓPICO:

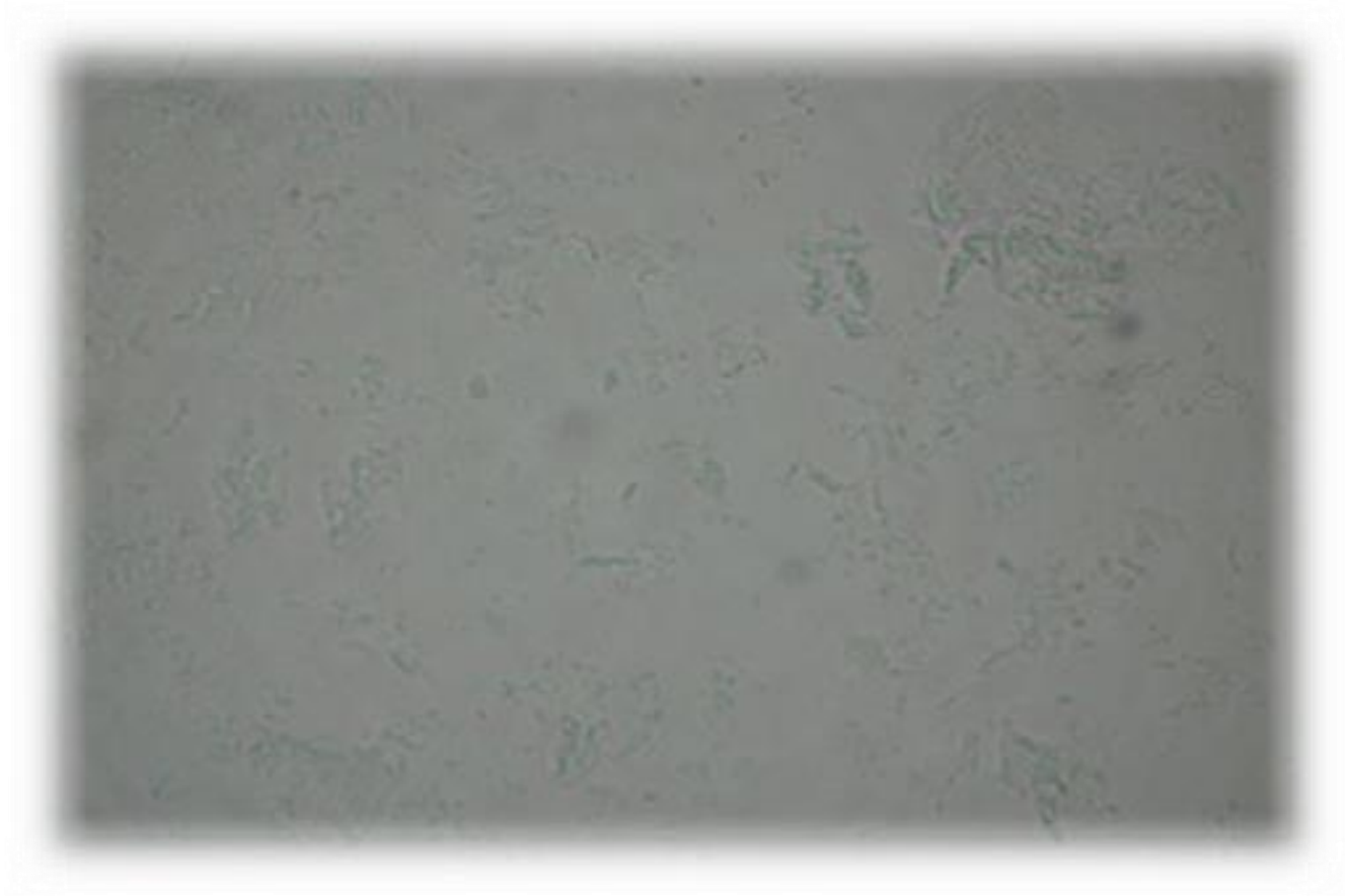

Examen en Fresco (400x)
Se observan células epiteliales pavimentosas.
Cocobacilos.

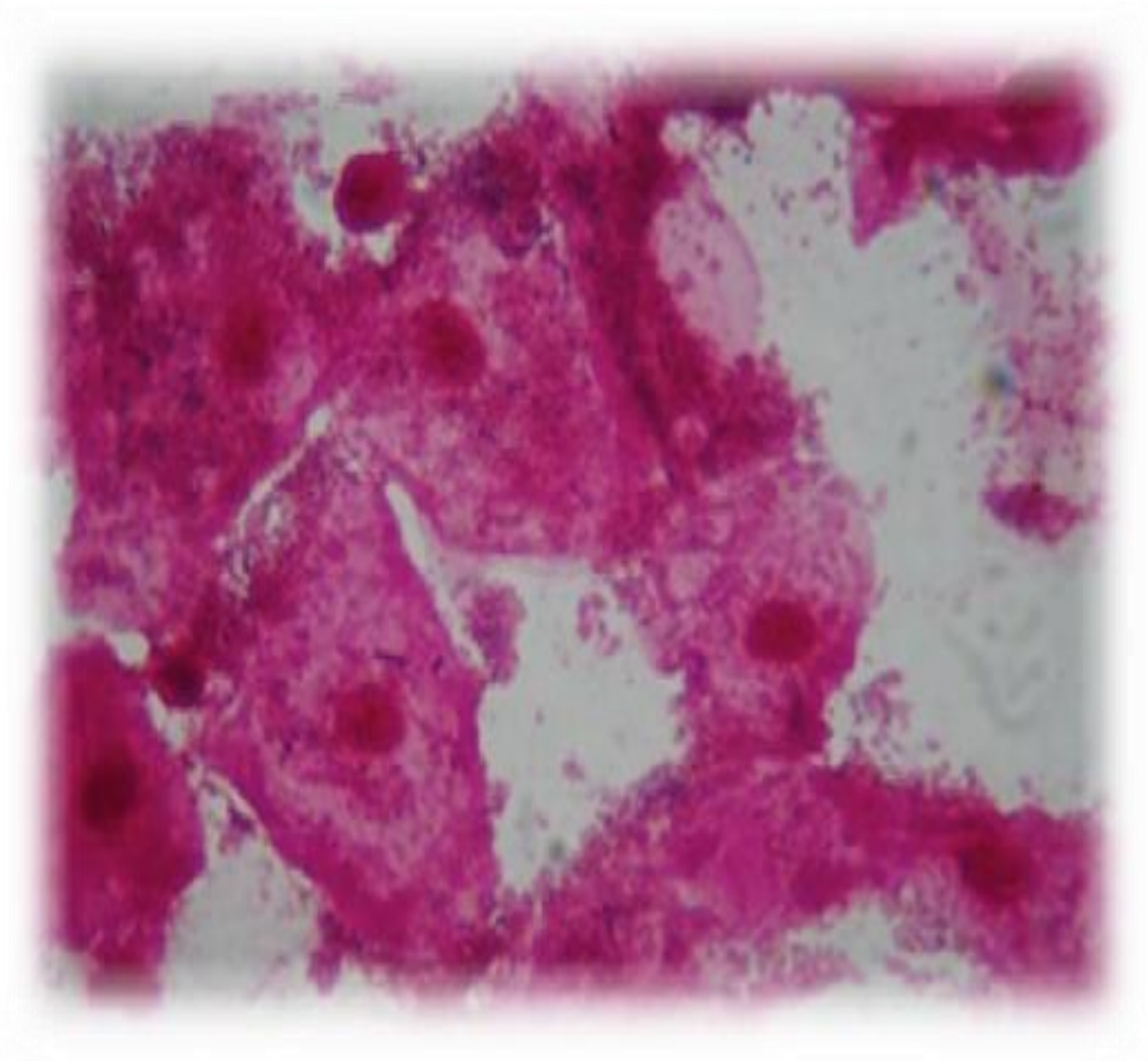

Examen Gram (1000 x)
Se observan células epiteliales pavimentosas tapizadas de bacterias
(CG) Cocobacilos Gram variables compatibles con Gardnerella vaginalis (> de 30). VN=4
Ausencia de bacilos Gram (+) compatibles con *Lactobacillus* sp. VN=4. Ausencia de Bacilos Gram variables compatibles con *Mobiluncus* sp. VN= 0.
VNF=8 RIV Negativa

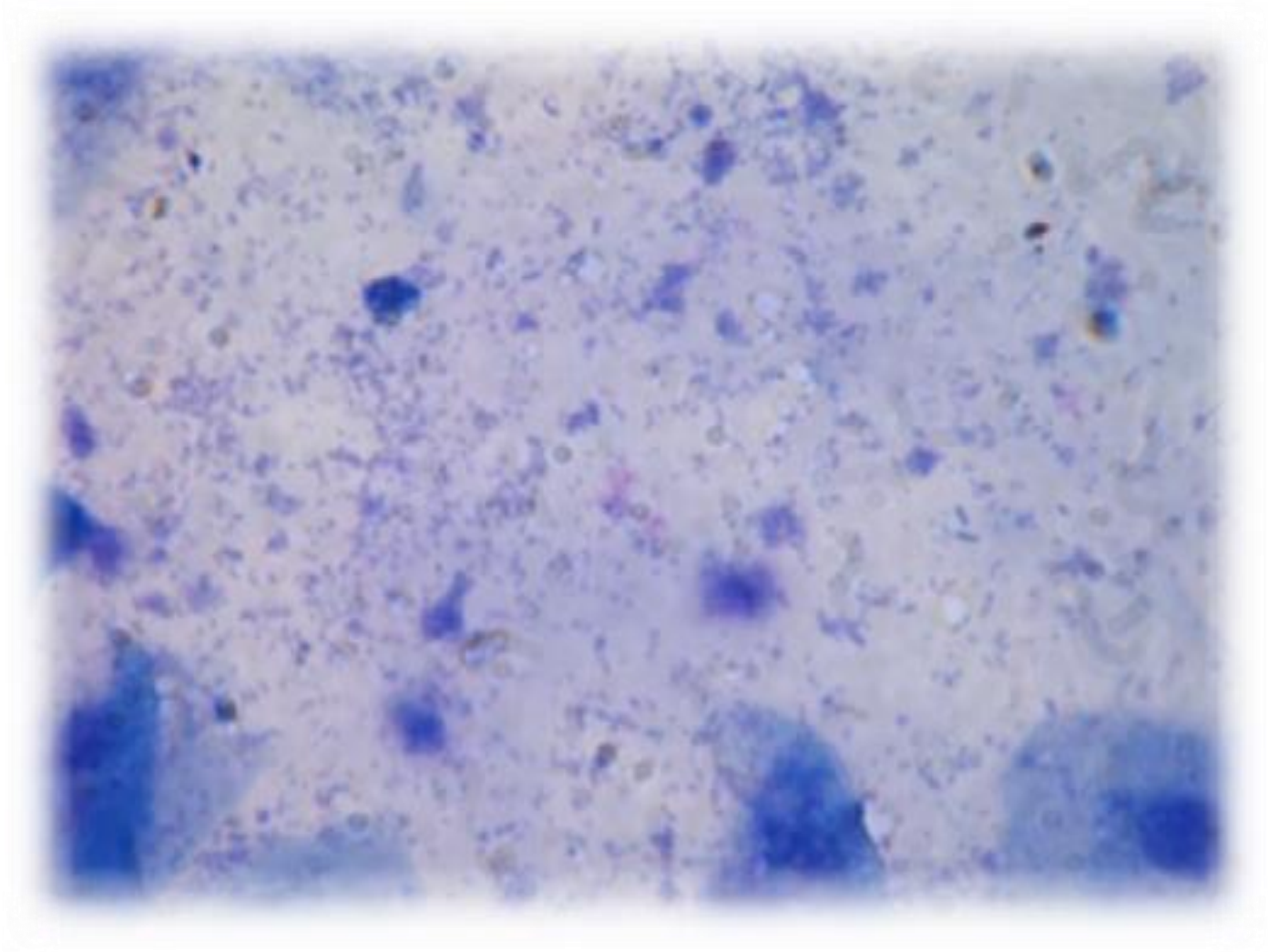

Examen Giemsa (1000x)
Se observan células epiteliales pavimentosas superficiales.
Cocobacilos. RIV Negativa

CONCLUSION: LA MUESTRA ES COMPATIBLE CON EVB IV – (VN=8 RIV NEGATIVA) VB - VAGINOSIS BACTERIANA

EVB V VAGINITIS MICROBIANA INESPECÍFICA (VMI):

Mujer con un desequilibrio de la microbiota habitual de cualquier intensidad (VN de 4 a 10), pero acompañado de una significada Reacción Inflamatoria Vaginal (RIV). Este EVB V, es realmente "bolsa roja del sistema", ya que es donde se generan todas las posibilidades etiológicas.

Se incluyen en este EVB, aquellos casos que muestran una alteración de la relación de lactobacilos, que se encuentran prácticamente ausentes y el resto de la microbiota habitual vaginal, que resulta predominante.

Comprende la gama de VN entre 4 a 10, acompañado de RIV significativa. Este estado entra en la definición de Vaginitis Aeróbica de Donders, pero por la heterogeneidad del requerimiento de oxígeno de la microbiota vaginal, el término aeróbico debió reemplazarse por **vaginitis microbiana inespecífica (VMI).**

VMI es en realidad, como ya se expresó, "la bolsa roja "de la DV, en la que partiendo de una mujer con desbalance en el contenido vaginal (perfil distinto del EVB II) se agrega RIV. Las posibilidades etiológicas son múltiples.

Es decir se pueden encontrar agentes microbianos habituales de otros nichos (intestino, boca, piel, ambiente) colonizando el contenido vaginal, que pueden ser detectados morfológicamente en un estudio BACOVA y se informan como morfotipos bacterianos extraños al contenido vaginal.

Dichos agentes microbianos pueden colonizar la vagina sobre todo en mujeres que desarrollan un estado de vaginosis en edad fértil, ya que dicho estado previo de vaginosis favorece la colonización.

Si bien estos microorganismos son en su gran mayoría agentes oportunistas, si el estado de vaginosis es intenso y se mantiene en el tiempo, estos agentes pueden generar eventualmente un estado de vaginitis real sobre el epitelio vaginal ya dañado funcionalmente, generándose así la VMI. Si además la mujer tiene actividad sexual, se agrega el riesgo de adquirir infecciones de transmisión sexual.

Sin embargo, es muy difícil atribuir condición etiológica en estos casos. Cabe aclarar que para discernir la etiología implicada, es necesario recurrir a estudios microbiológicos complementarios que incluyan cultivo, a los efectos de identificar los microorganismos visualizados en la coloración de Gram ya sea como cocos Gram positivos, bacilos Gram negativos compatibles con enterobacterias, bacterias corineformes o formas compatibles con *Actinomyces* spp.

Entre las etiologías identificadas mediante cultivo se pueden mencionar: Escherichia coli, Klebsiella spp., Haemophilus influenzae, Streptococcus agalactiae, Staphylococcus aureus, Enterococcus spp. Actinomyces spp., diferentes bacterias corineformes y Trichomonas vaginalis.

Es imprescindible considerar que la RIV detectada, puede tener origen en el epitelio vaginal (vaginitis convencionales) o responder a infecciones en otros niveles del tracto genital o urinario. En estos casos se debe recurrir a realizar cultivo de endocérvix para búsqueda de gonococos - clamidias y cultivo de orina, con lo que el informe BACOVA en sus observaciones permite sugerir la realización de estos estudios por pedido médico.

Dado el proceso inflamatorio y descamativo involucrado, es frecuente la observación de células parabasales.

EVB V es prácticamente incompatible con una agresión por levaduras.

La permisividad que la disfunción vaginal primaria (desbalance de la microbiota habitual) induce en la mujer, genera un alto riesgo a todas las infecciones de Transmisión sexual (ITS) incluyendo la mayor frecuencia de asociación de TV .

El pH elevado está prácticamente en la totalidad de los casos. No siempre la prueba de aminas es positiva y las células guía no están presentes.

En definitiva BACOVA, si bien se limita sólo a asegurar el VN real del contenido vaginal en estudio, al detectar morfotipos extraños, sobre todo asociados a una paciente con RIV, posee valor predictivo de alerta, que significa en todos los casos la decisión prioritaria de recurrir racionalmente a estudios especializados (nivel D), como es el cultivo.

Para MEF:

VN	4	5	6	7	8	9	10
RIV	POSITIVA						

Para MM:

VN	6	7	8	9	10
RIV	POSITIVA				

CASO Nº 21:
FTM: Mujer de 25 años (MEF) no embarazada, sintomática, tuvo colocado el DIU hasta dos meses, cumple con todos los requisitos de toma de muestra según MPB, realiza el estudio BACOVA indicado por leucorrea.

EXAMEN MICROSCÓPICO:

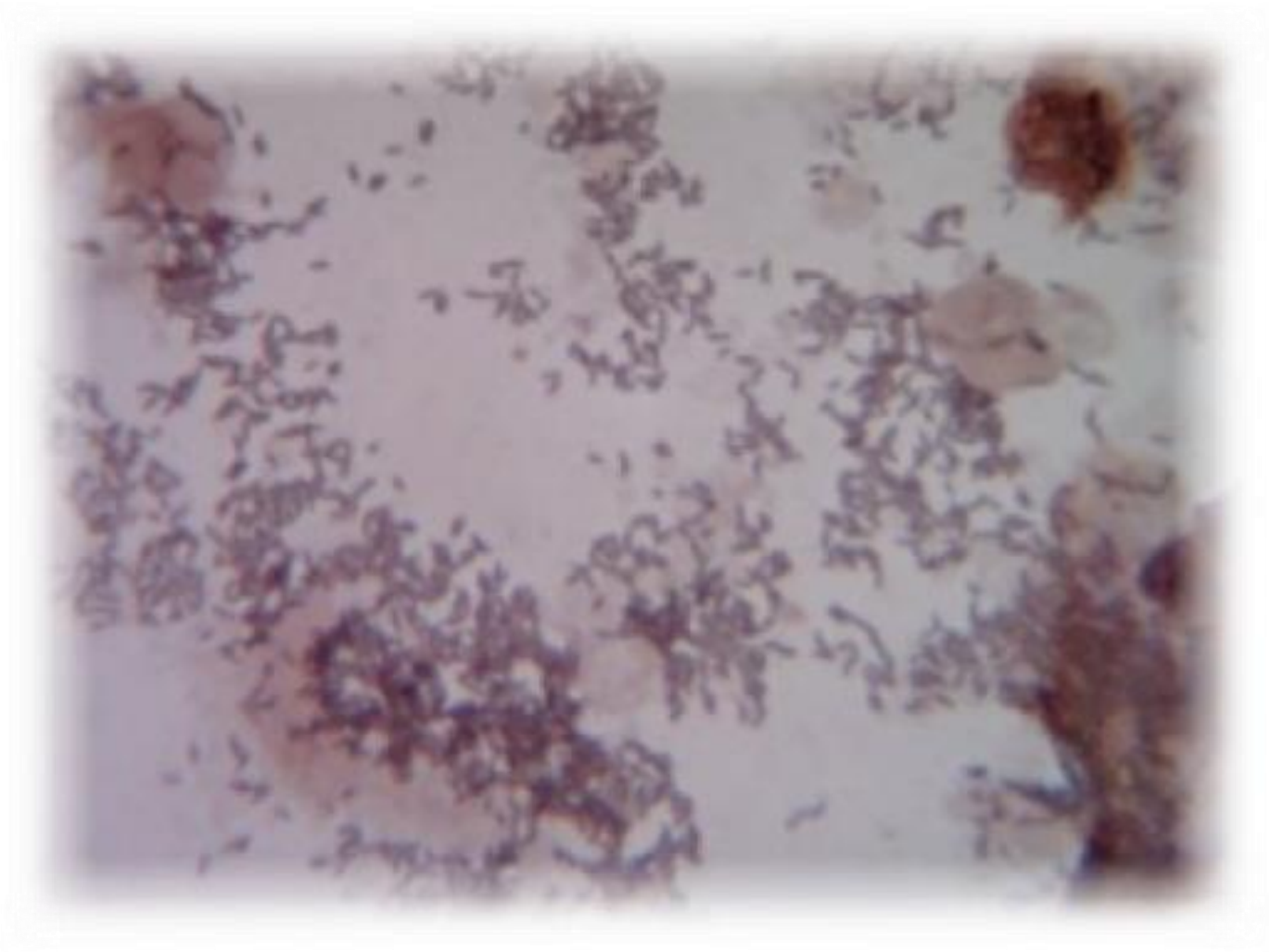

Examen Gram (1000 x)
Se observan células epiteliales pavimentosas. Ausencia de cocobacilos Gram variables compatibles con *Gardnerella vaginalis* VN=0. Ausencia de bacilos Gram (+) compatibles con *Lactobacillus* sp. VN=4. Ausencia de bacilos Gram variables compatibles con *Mobiluncus* sp. VN= 0. Morfotipos compatibles con *Actinomyces* sp. VNF=4.

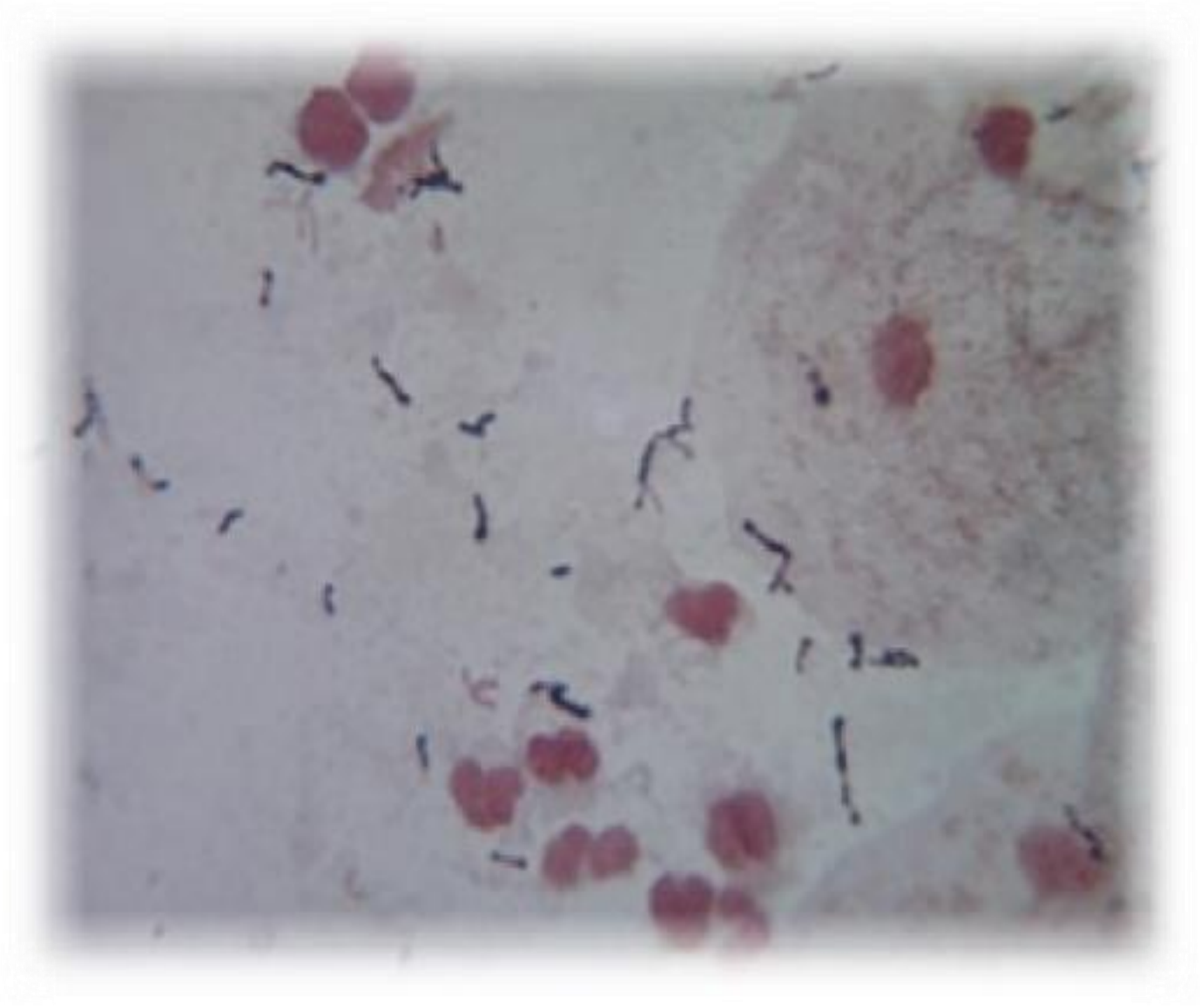

Examen Gram (1000 x)

Se observan células epiteliales pavimentosas. Ausencia de cocobacilos Gram variables compatibles con *Gardnerella vaginalis* VN=0. Ausencia de bacilos Gram (+) compatibles con *Lactobacillus* sp. VN=4. Ausencia de bacilos Gram variables compatibles con *Mobiluncus* sp VN= 0. Morfotipos compatibles con *Actinomyces* sp. VNF=4. RIV Positiva

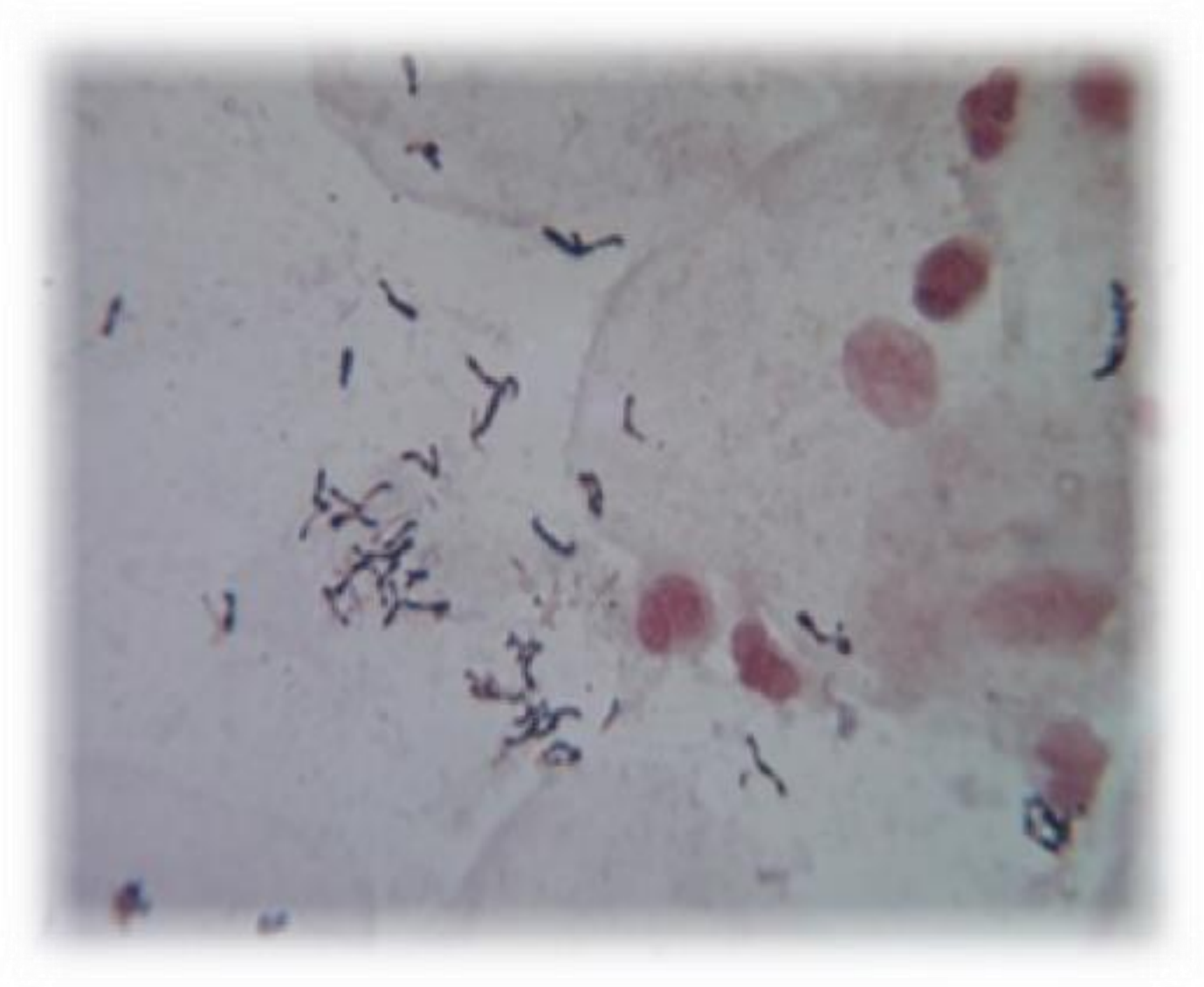

Examen Gram (1000 x)
Se observan células epiteliales pavimentosas. Ausencia de cocobacilos Gram variables compatibles con *Gardnerella vaginalis* VN =0. Ausencia de bacilos Gram (+) compatibles con *Lactobacillus* sp. VN=4. Ausencia de bacilos Gram variables compatibles con *Mobiluncus* spp VN= 0. Morfotipos compatibles con *Actinomyces* sp VNF=4. RIV Positiva

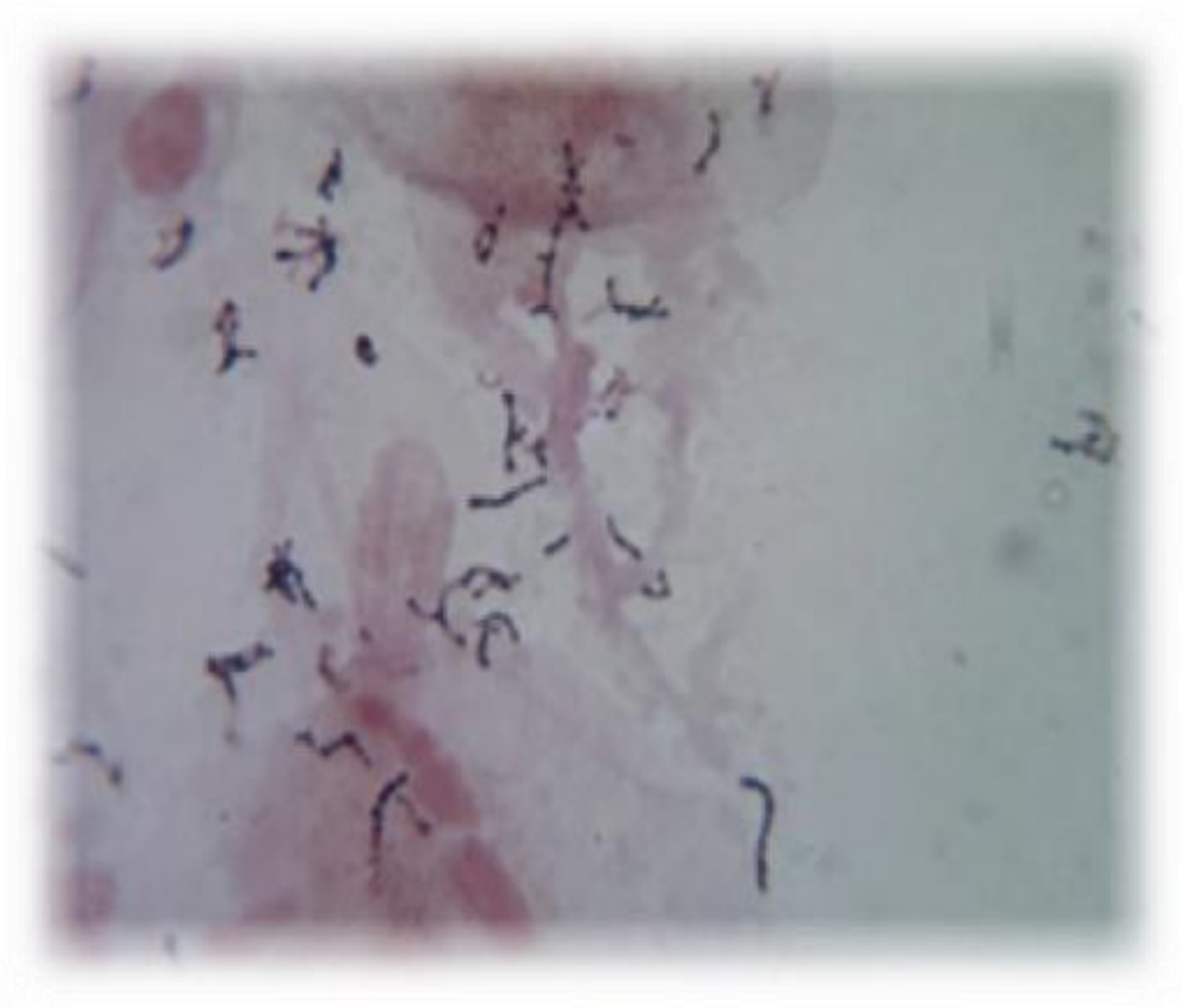

Examen Gram (1000 x)
Se observan células epiteliales pavimentosas. Ausencia de cocobacilos Gram variables compatibles con *Gardnerella vaginalis* VN =0 .Ausencia de bacilos Gram (+) compatibles con Lactobacillus sp. VN=4. Ausencia de bacilos Gram variables compatibles con *Mobiluncus* sp. VN= 0. Morfotipos compatibles con *Actinomyces* sp. VNF=4

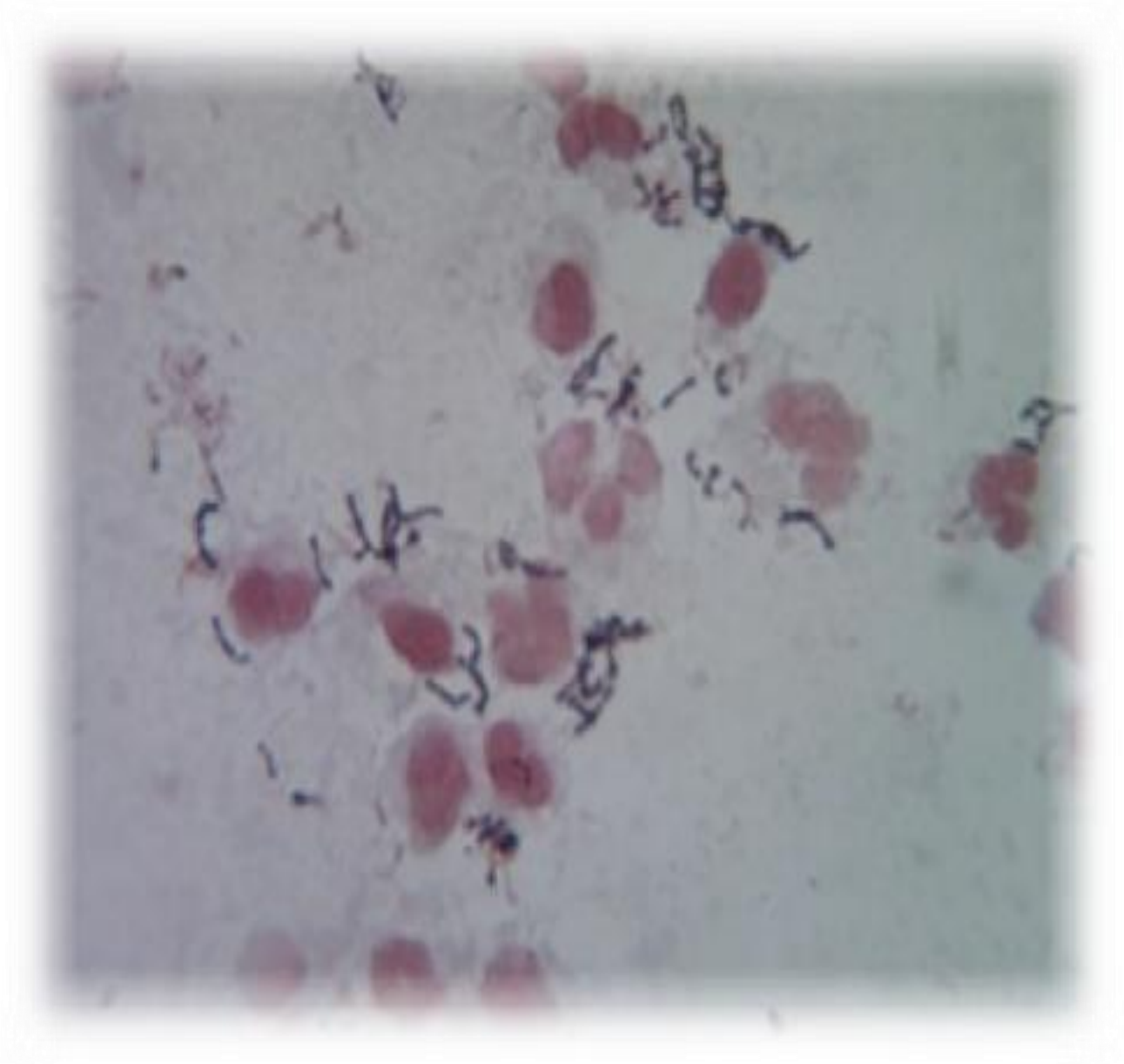

Examen Gram (1000 x)
Se observa ausencia de cocobacilos Gram variables compatibles con *Gardnerella vaginalis* VN =0. Ausencia de bacilos Gram (+) compatibles con *Lactobacillus* sp. VN=4. Ausencia de bacilos Gram variables compatibles con *Mobiluncus* sp. VN= 0. Morfotipos compatibles con *Actinomyces* sp. VNF=4. RIV (+)

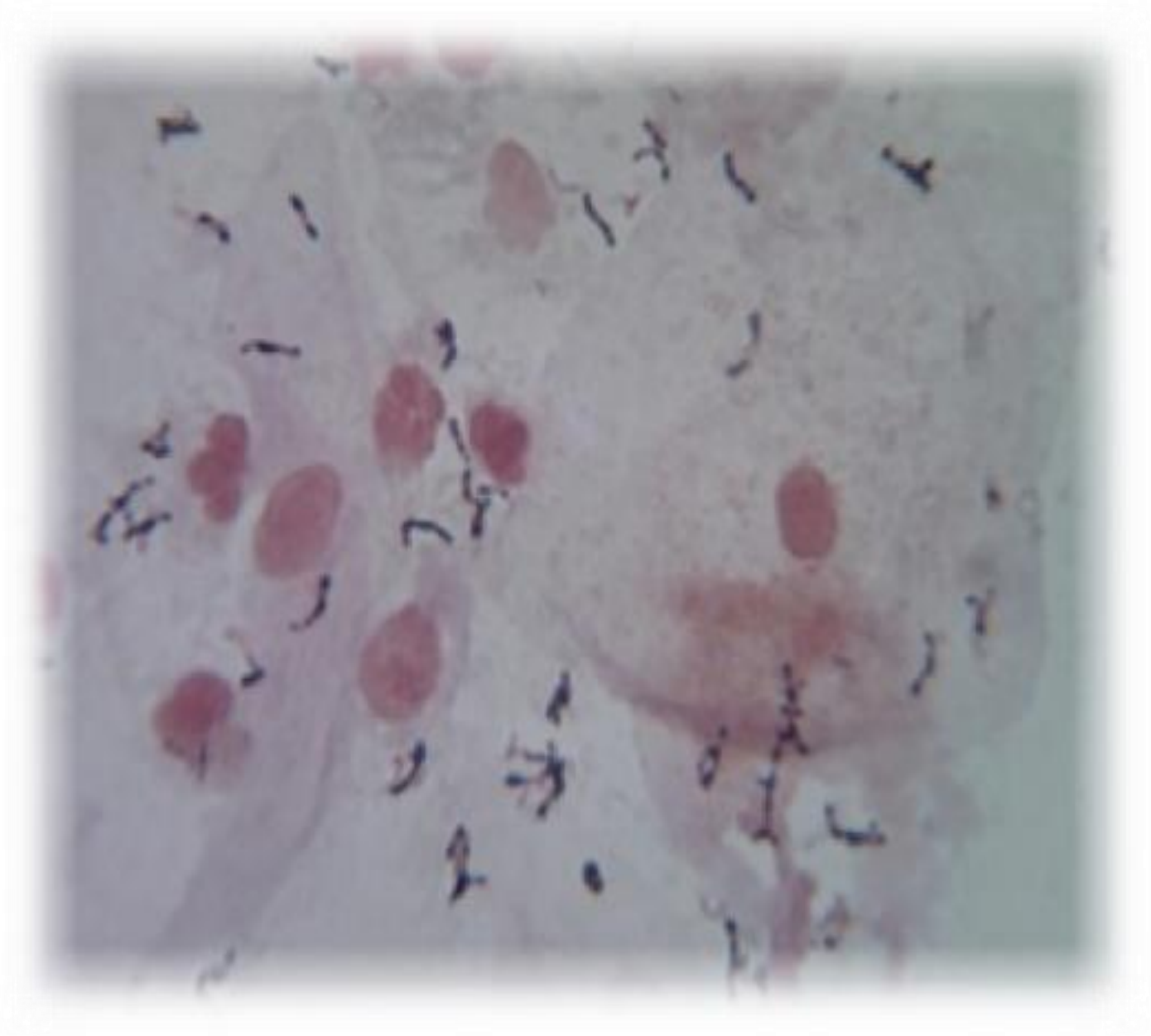

Examen Gram (1000 x)
Se observan células epiteliales pavimentosas. Ausencia de cocobacilos Gram variables compatibles con *Gardnerella vaginalis* VN =0. Ausencia de Bacilos Gram (+) compatibles con *Lactobacillus* sp. VN=4. Ausencia de bacilos Gram variables compatibles con *Mobiluncus* sp. VN= 0. Morfotipos compatibles con *Actinomyces* sp. VNF=4 RIV Positiva

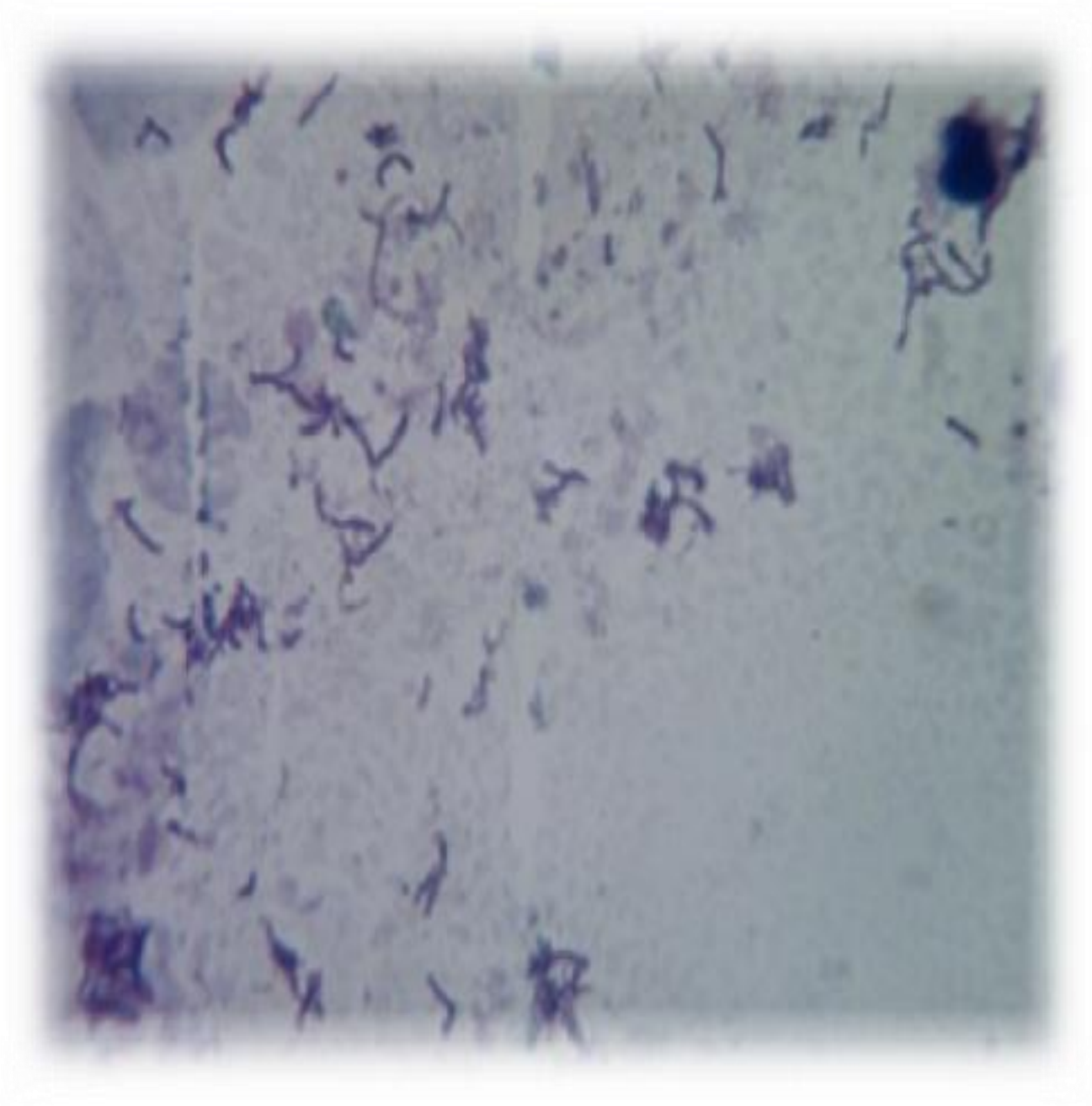

Examen Giemsa (1000x)
Se observan morfotipos compatibles con *Actinomyces* sp.
Leucocito

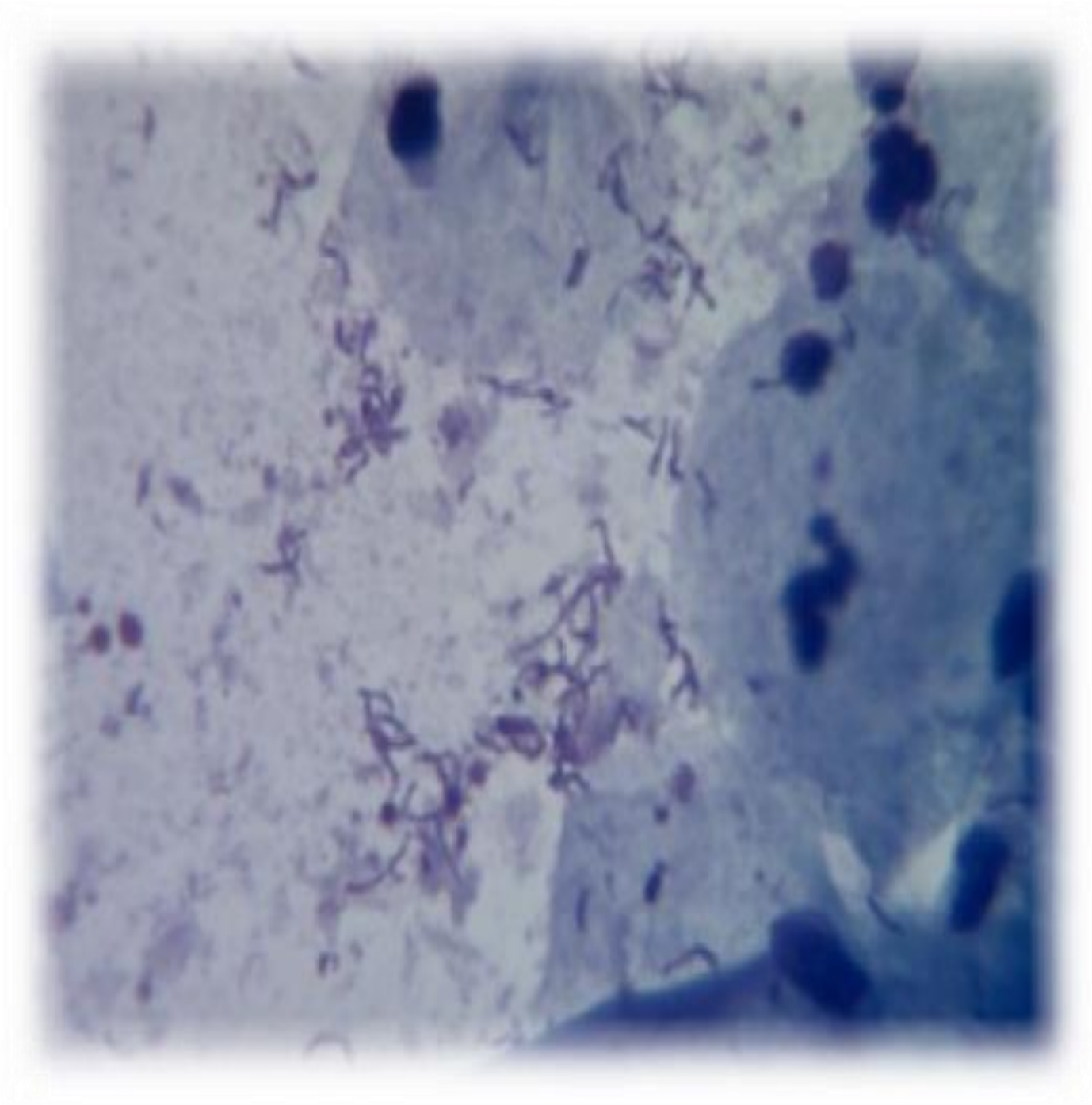

Examen Giemsa (1000x)
Se observan células epiteliales pavimentosas superficiales.
Morfotipos compatibles con *Actinomyces* sp. Leucocitos

CONCLUSION: LA MUESTRA ES COMPATIBLE CON EVB V - VMI VAGINITIS MICROBIANA INESPECÍFICA (VN=4 RIV POSITIVA) ASOCIADA A UNA VAGINITIS POR *ACTINOMYCES*

CASO Nº 22:
FTM: Mujer de 25 años (MEF) no embarazada, sintomática, sin DIU, cumple con todos los requisitos de toma de muestra según MPB, realiza el estudio BACOVA por picazón y ardor.

EXAMEN MICROSCÓPICO:

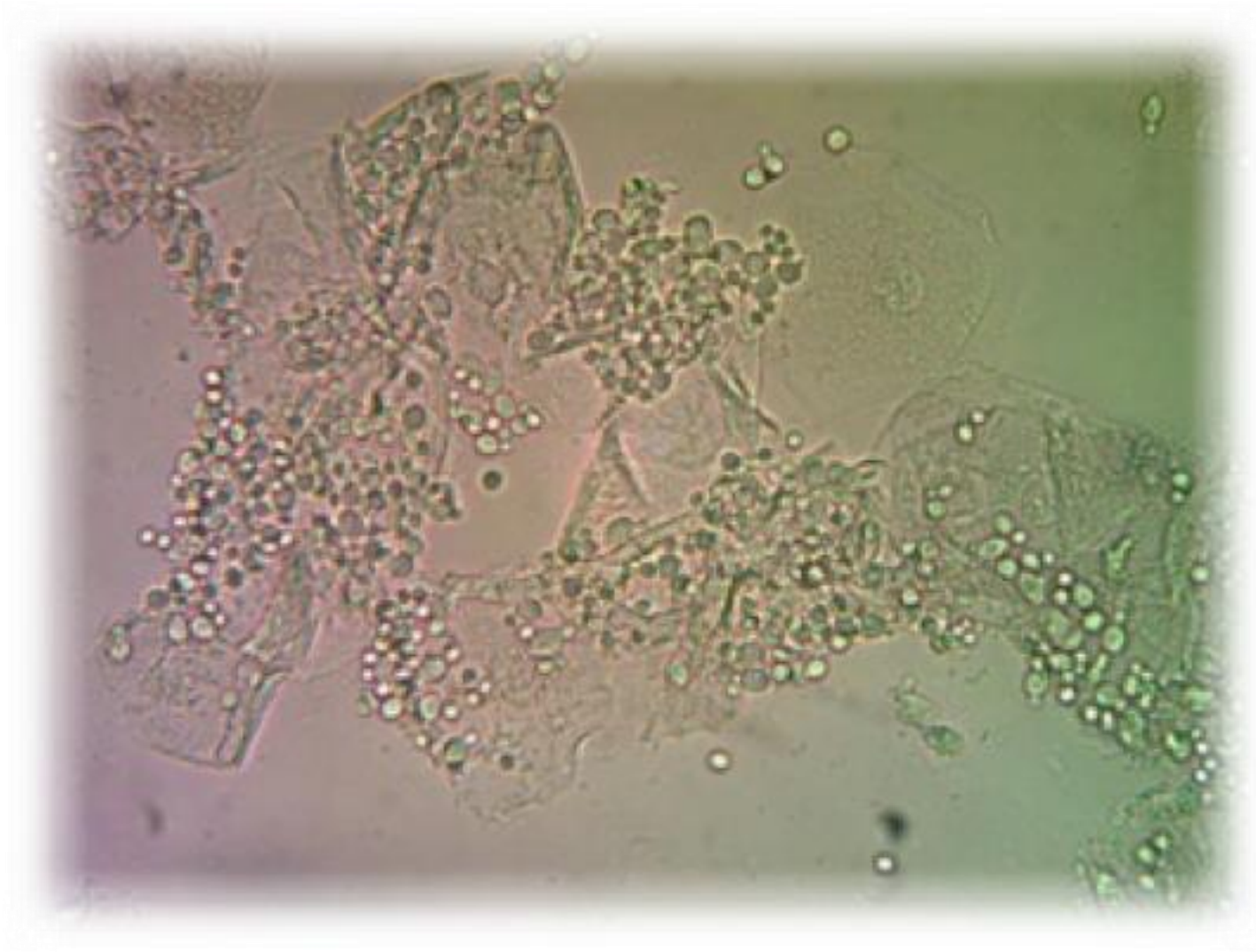

Examen en Fresco (400x)
Se observan células epiteliales pavimentosas.
Cocobacilos. Leucocitos. Levaduras

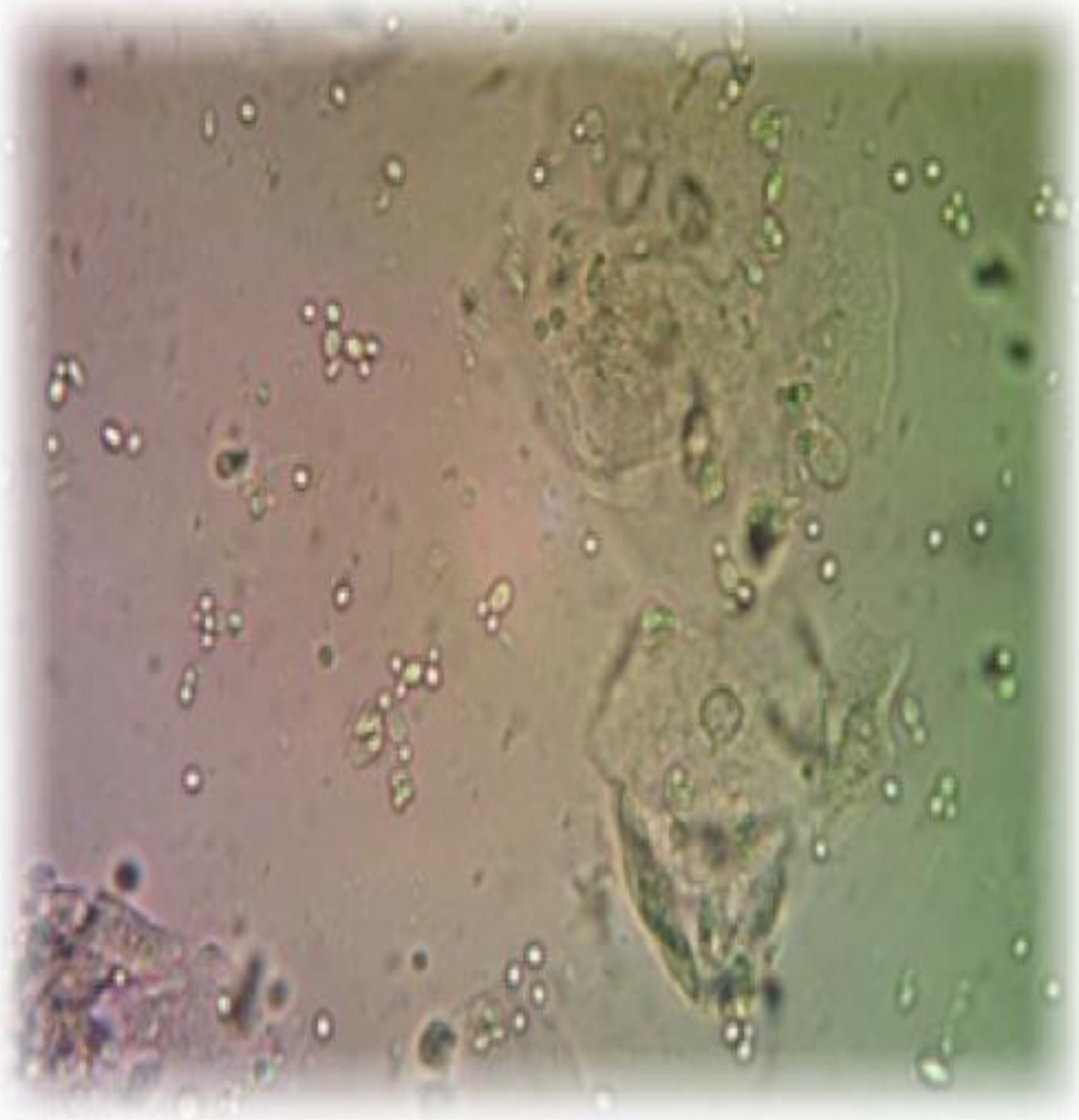

Examen en Fresco (400x)
Se observan células epiteliales pavimentosas.
Cocobacilos. Leucocitos. Levaduras

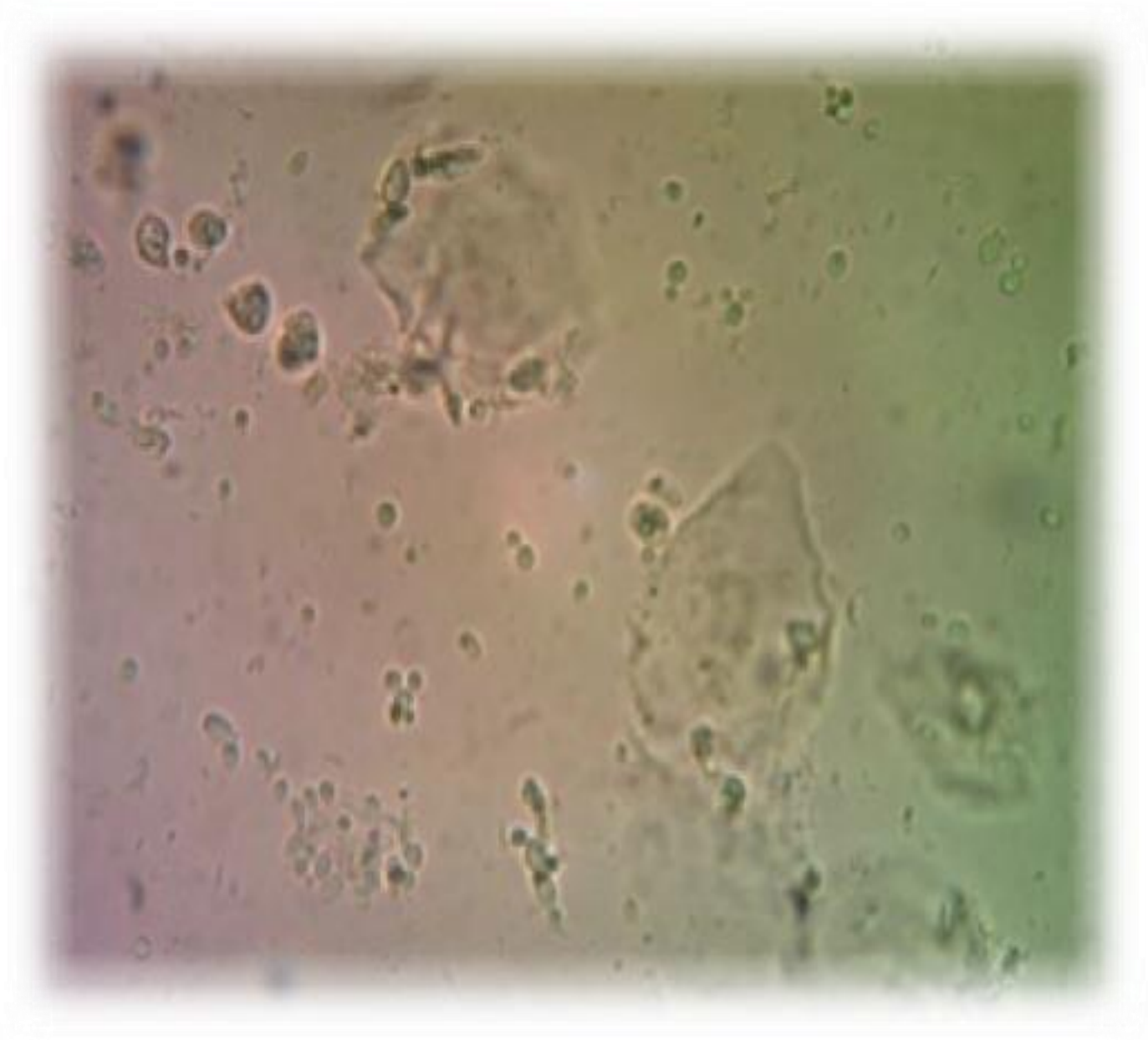

Examen en Fresco (400x)
Se observan células epiteliales pavimentosas.
Cocobacilos. Leucocitos. Levaduras

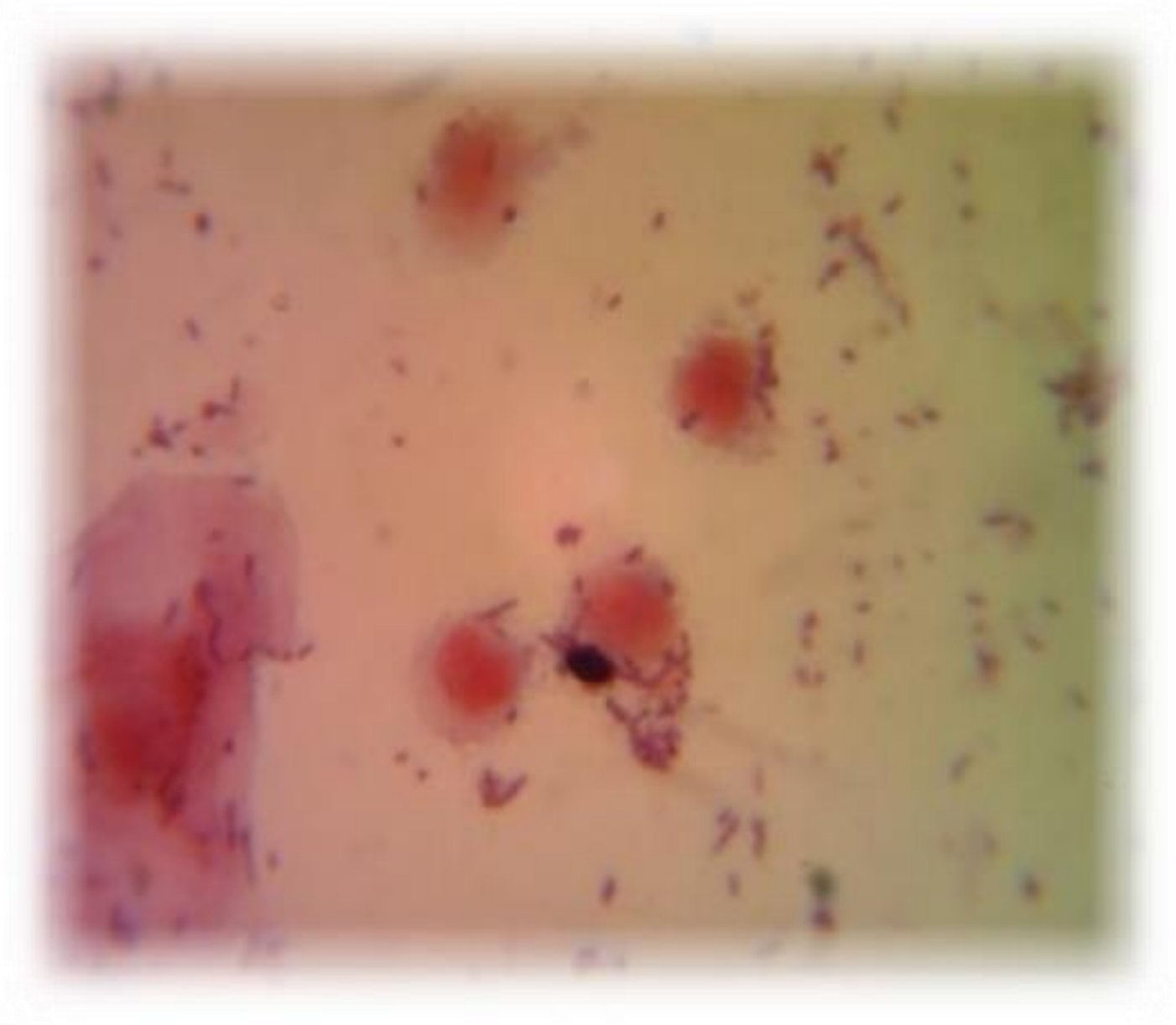

Examen Gram (1000 x)

Se observa célula epitelial pavimentosa. Bacilos Gram (+) compatibles con *Lactobacillus* sp. (5 a 30) VN=3 Cocobacilos Gram variables compatibles con *Gardnerella vaginalis* (> de 30). VN = 4. Ausencia de Bacilos Gram variables compatibles con *Mobiluncus* sp. VN= 0.

Levadura. VNF=7. RIV Positiva

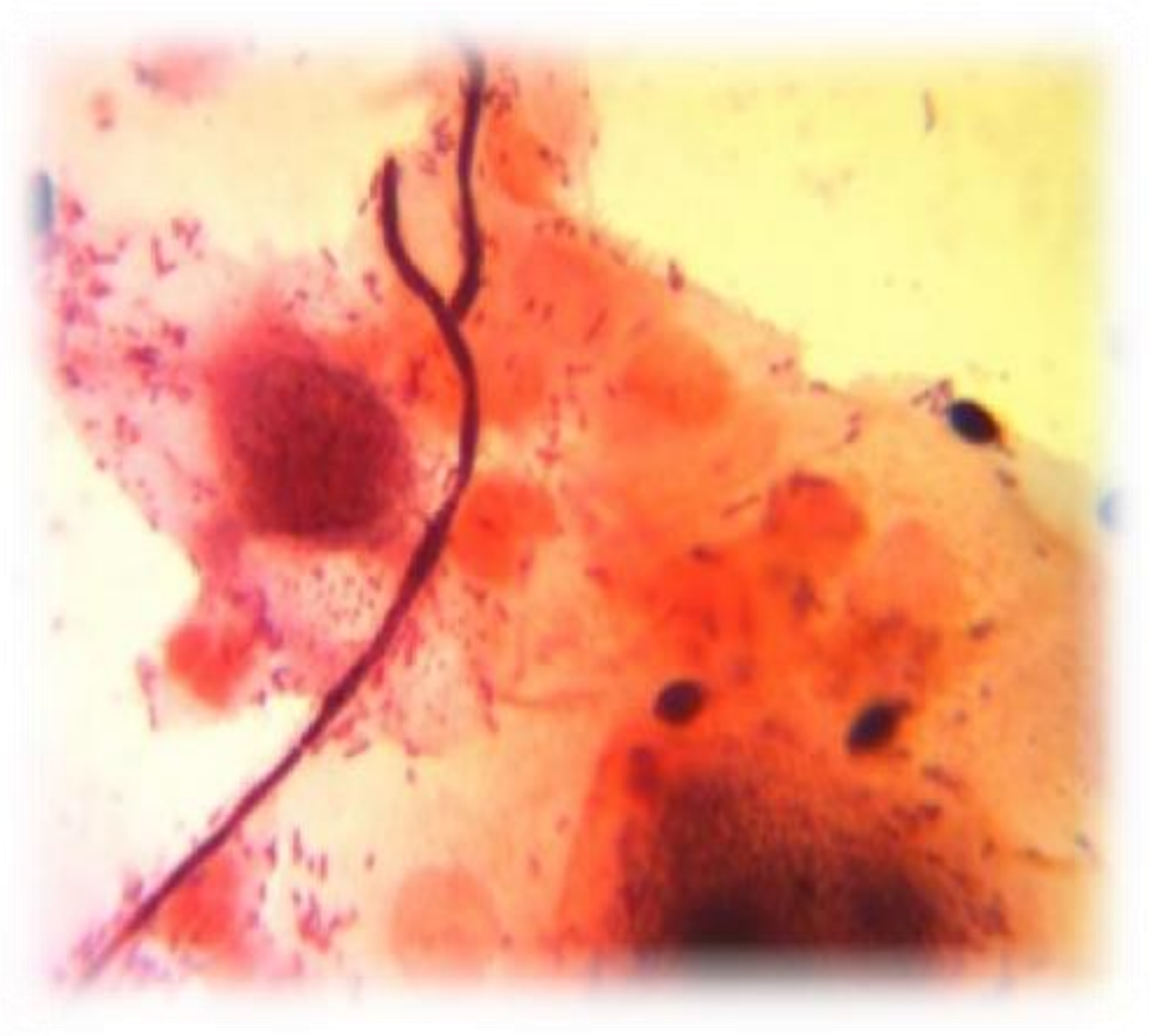

Examen Gram (1000 x)

Se observan células epiteliales pavimentosas. Bacilos Gram (+) compatibles con *Lactobacillus* sp. (5 a 30) VN=3 Cocobacilos Gram variables compatibles con *Gardnerella vaginalis* (> de 30). VN = 4. Ausencia de Bacilos Gram variables compatibles con *Mobiluncus* sp. VN= 0. Levaduras VNF=7. RIV Positiva

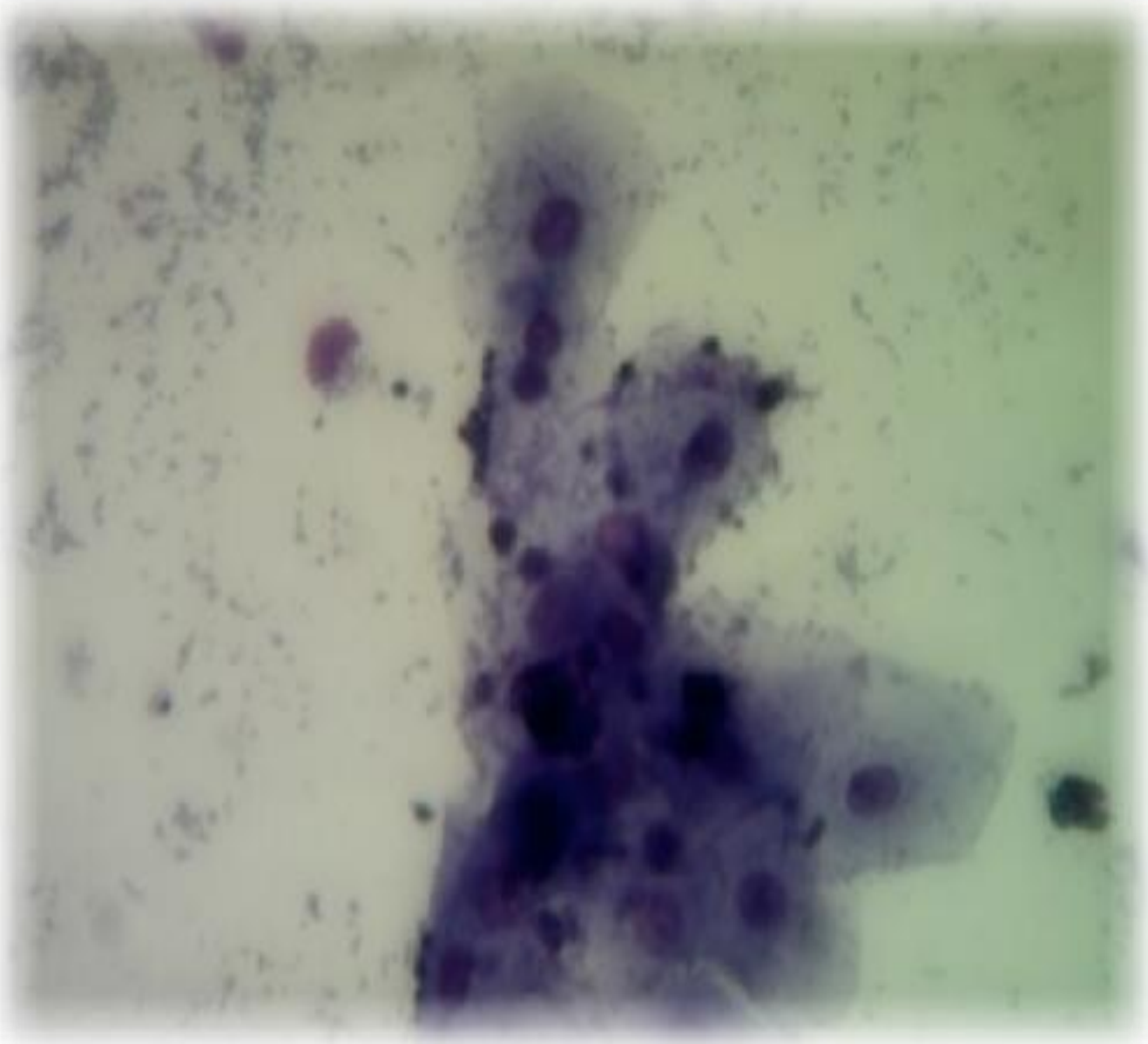

Examen Giemsa (1000x)
Se observan células epiteliales pavimentosas superficiales.
Cocobacilos.

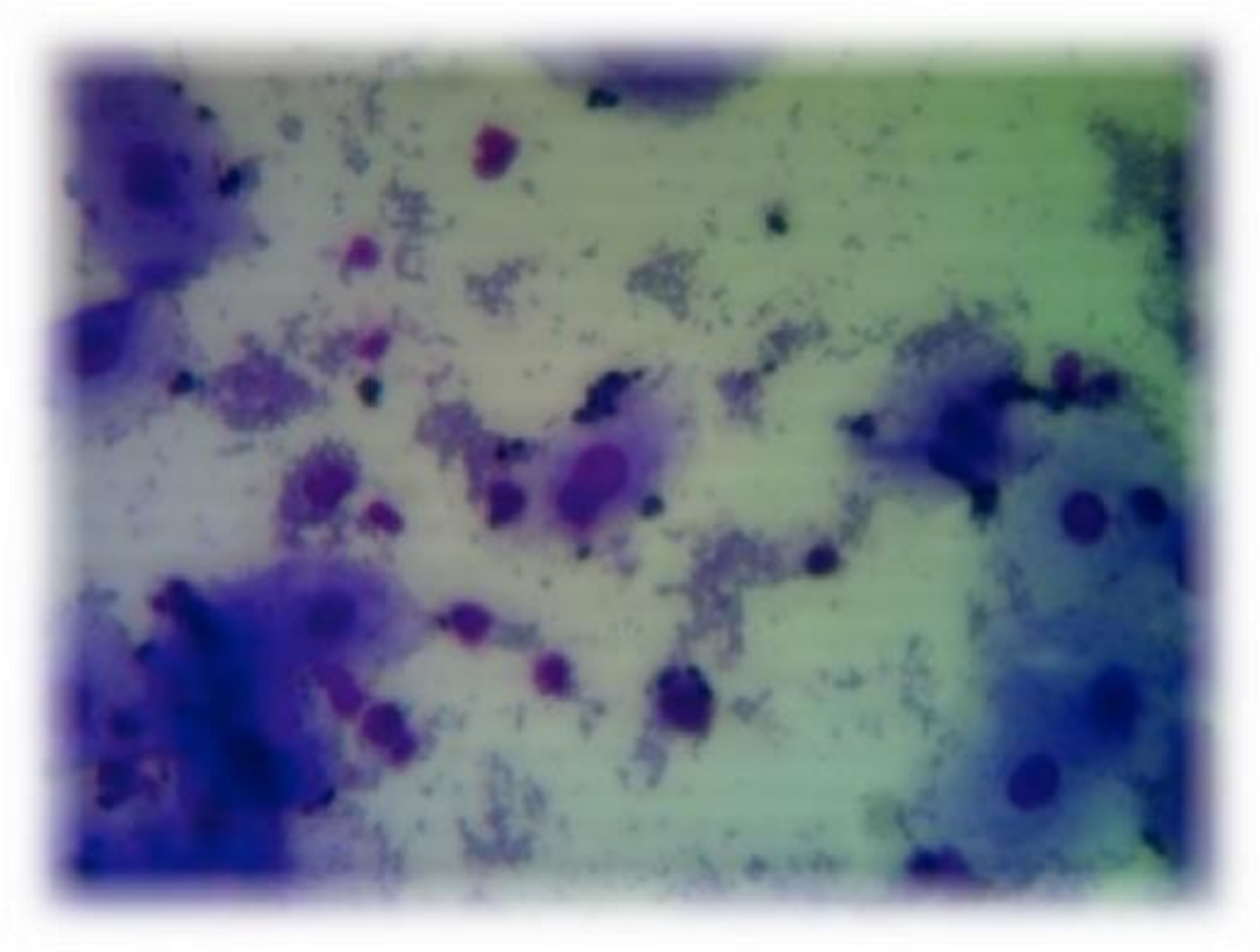

Examen Giemsa (1000x)
Se observan células epiteliales pavimentosas intermedias.
Cocobacilos. Leucocitos. RIV Positiva

CONCLUSION: LA MUESTRA ES COMPATIBLE CON EVB V -VMI. (VN=7 RIV POSITIVA) VAGINITIS MICROBIANA INESPECÍFICA ASOCIADA A VULVOVAGINITIS POR LEVADURAS

CASO Nº 23:
FTM: Mujer de 17 años (MEF) embarazada, sintomática, sin DIU, cumple con todos los requisitos de toma de muestra según MPB, realiza el estudio BACOVA por leucorrea.

EXAMEN MICROSCÓPICO:

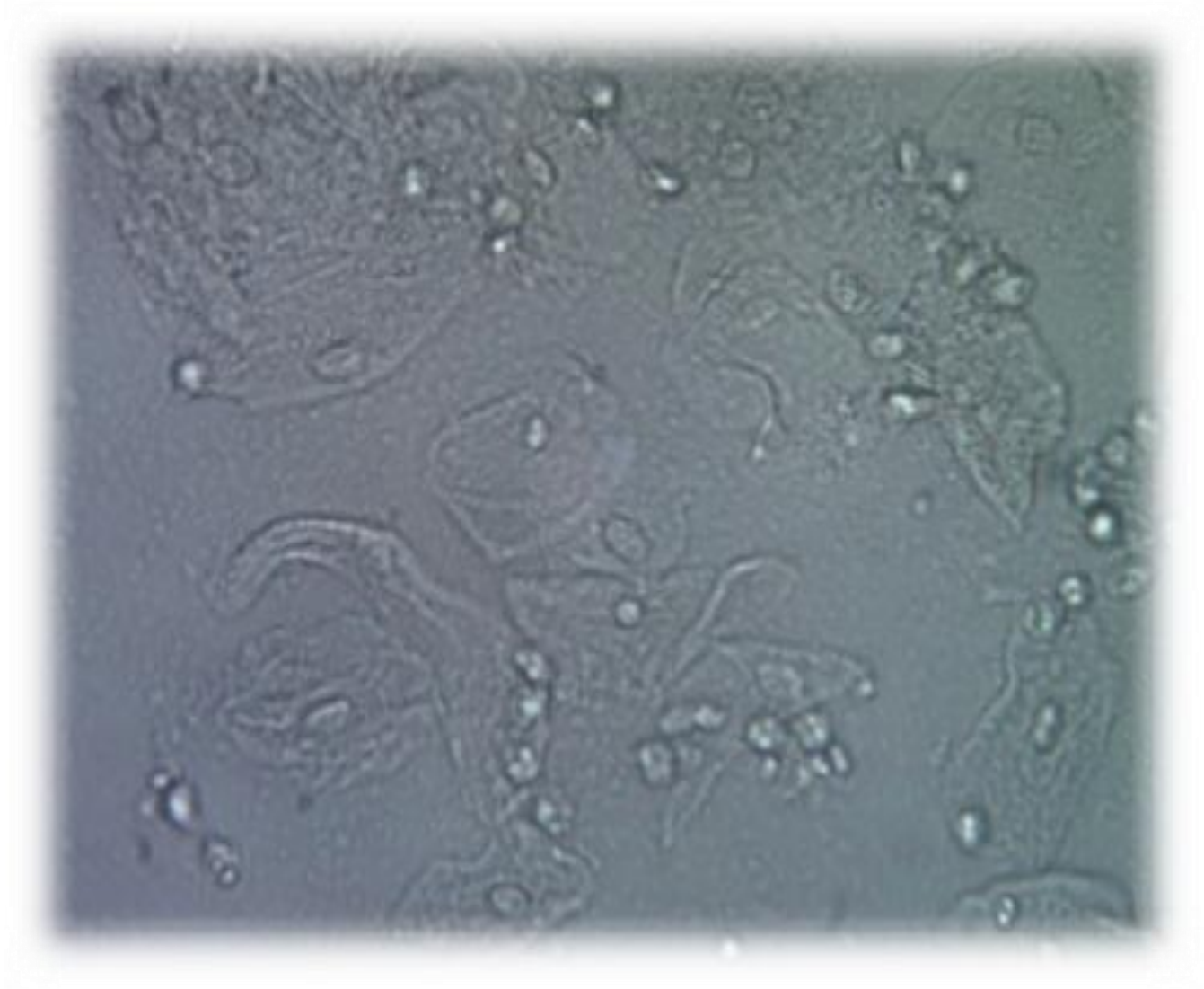

Examen en Fresco (400x)
Se observan células epiteliales pavimentosas.
Cocobacilos. Leucocitos.

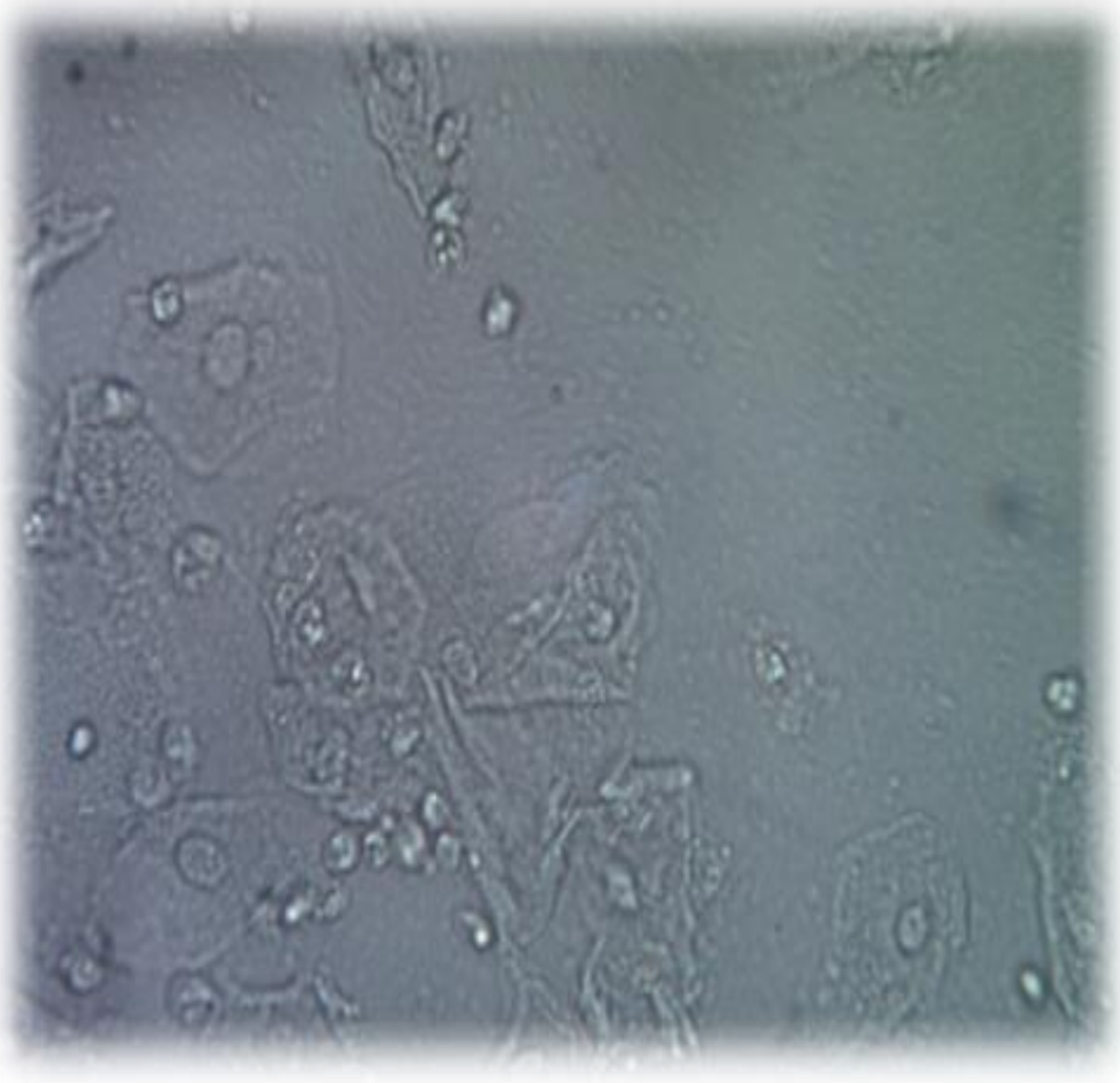

Examen en Fresco (400x)
Se observan células epiteliales pavimentosas.
Cocobacilos. Leucocitos.

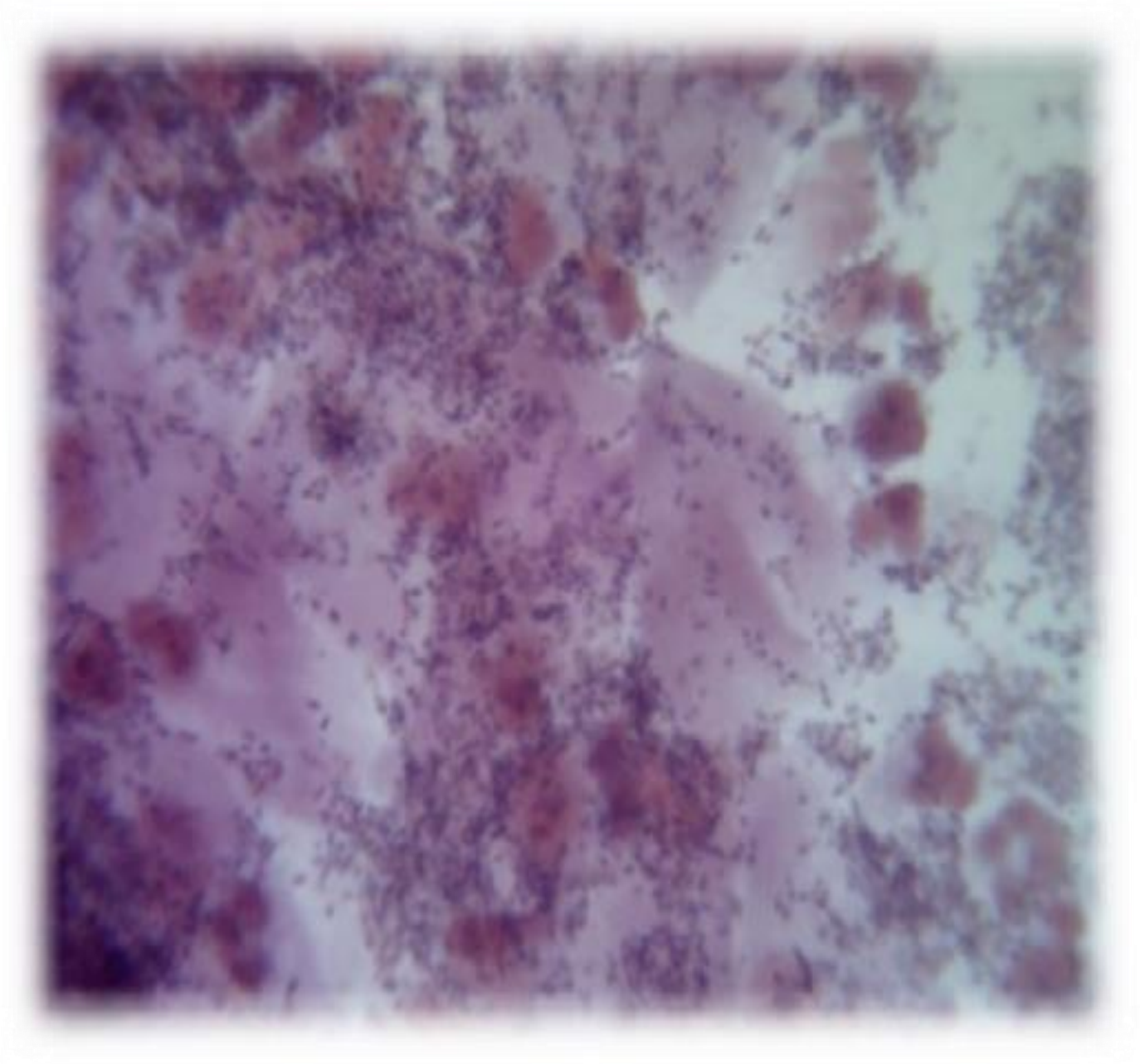

Examen Gram (1000 x)

Se observan células epitelieles pavimentosas. Ausencia de bacilos Gram (+) compatibles con *Lactobacillus* sp. VN=4 Cocobacilos Gram variables compatibles con *Gardnerella vaginalis* (> de 30). VN = 4. Ausencia de Bacilos Gram variables compatibles con *Mobiluncus* sp. VN= 0. Leucocitos. VNF=8. RIV Positiva

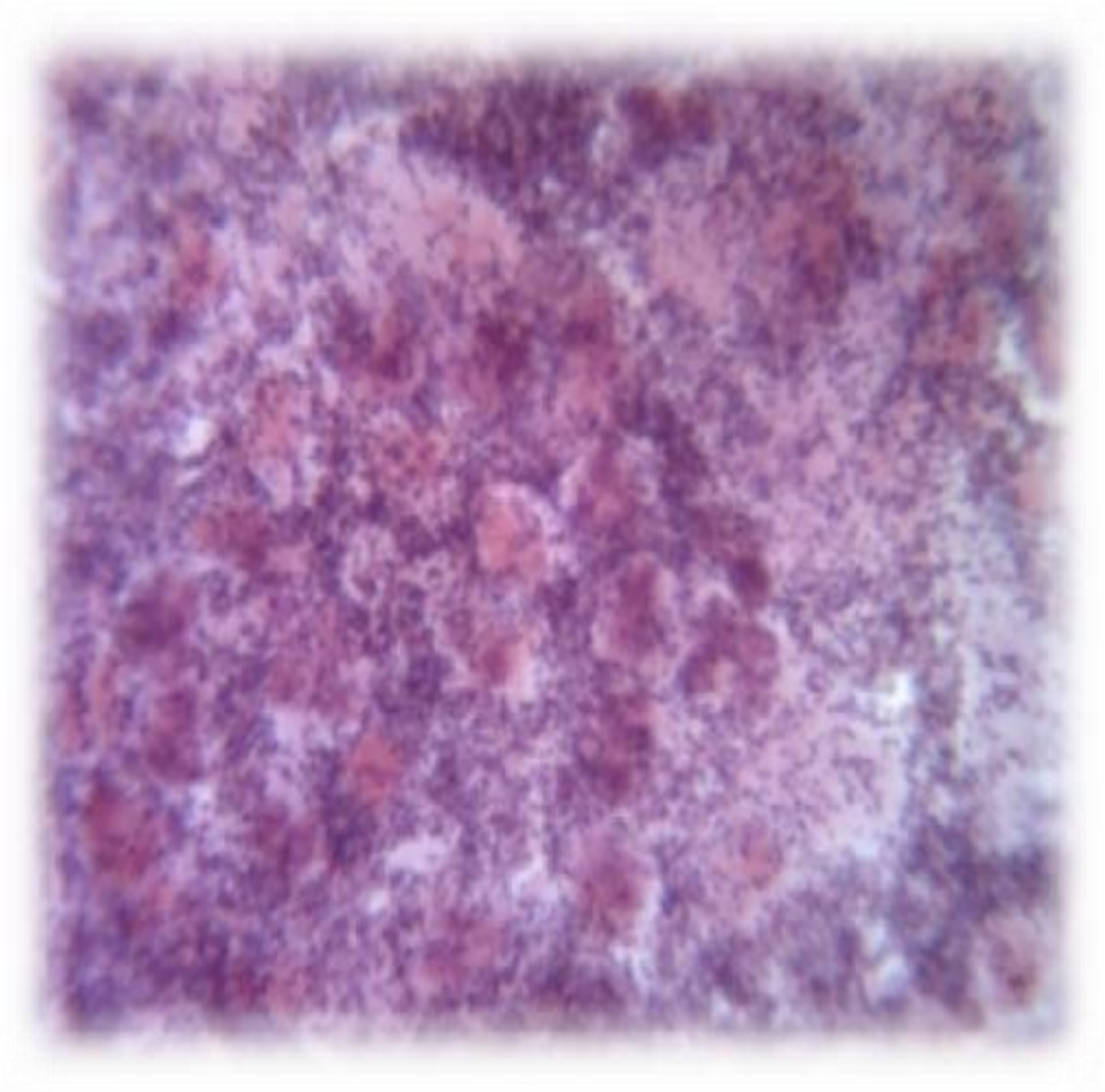

Examen Gram (1000 x)

Se observan células epiteliales pavimentosas. Ausencia de bacilos Gram (+) compatibles con *Lactobacillus* sp. VN=4 Cocobacilos Gram variables compatibles con *Gardnerella vaginalis* (> de 30). VN = 4. Ausencia de Bacilos Gram variables compatibles con *Mobiluncus* sp. VN= 0.Leucocitos. VNF=8. RIV Positiva

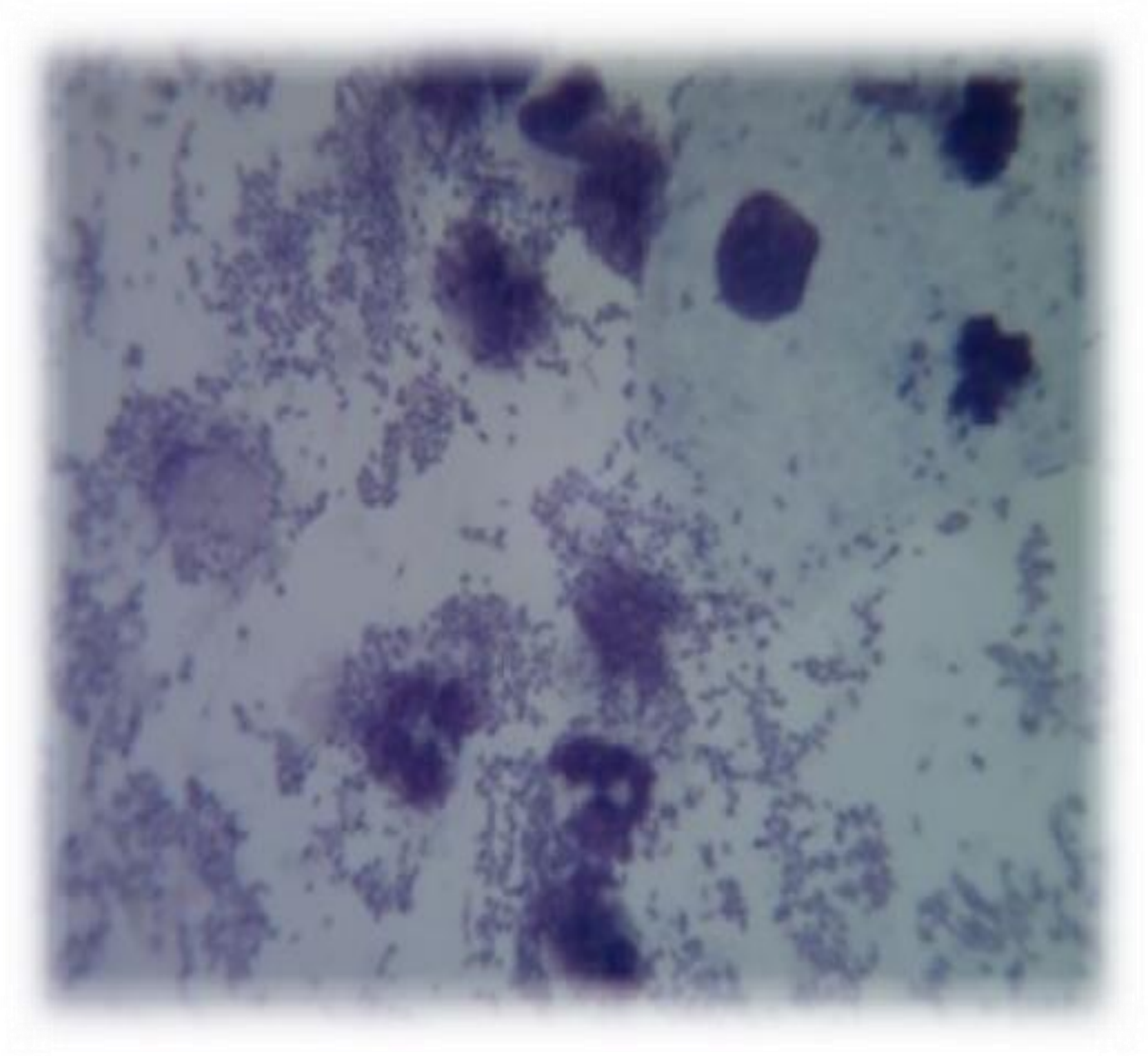

Examen Giemsa (1000x)
Se observa célula epitelial pavimentosa superficial
Cocobacilos. Leucocitos. RIV Positiva

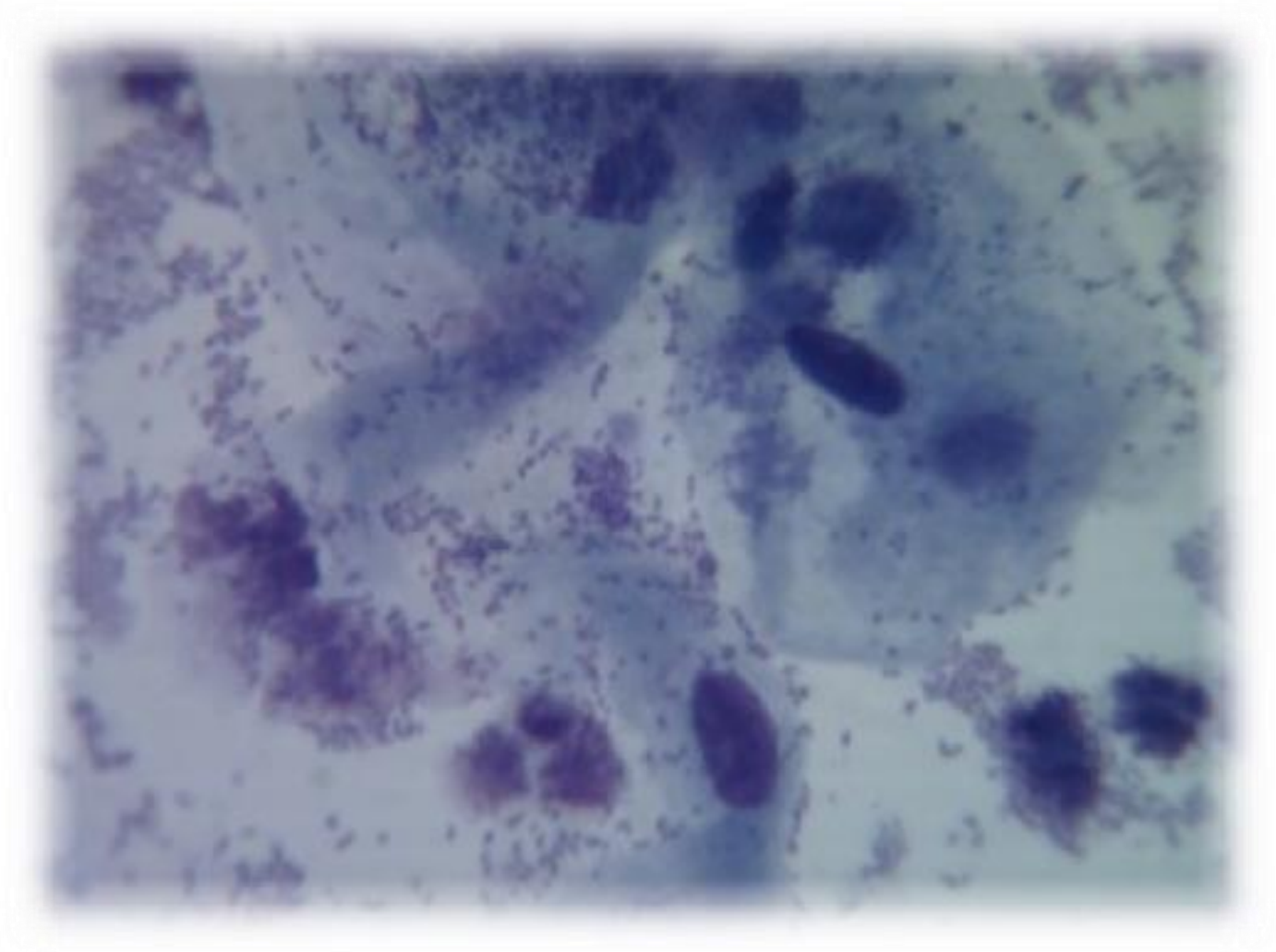

Examen Giemsa (1000x)
Se observan células epiteliales pavimentosas superficial e intermedias.
Cocobacilos. Leucocitos. RIV Positiva

CONCLUSION: LA MUESTRA ES COMPATIBLE CON EVB V -VMI. (VN=8 RIV POSITIVA) VAGINITIS MICROBIANA INESPECÍFICA

CASO Nº 24:
FTM: Mujer de 41 años (MEF) no embarazada, asintomática, sin DIU, cumple con todos los requisitos de toma de muestra según MPB, realiza el estudio BACOVA como parte de los controles solicitados por estudio de infertilidad,

EXAMEN MICROSCÓPICO:

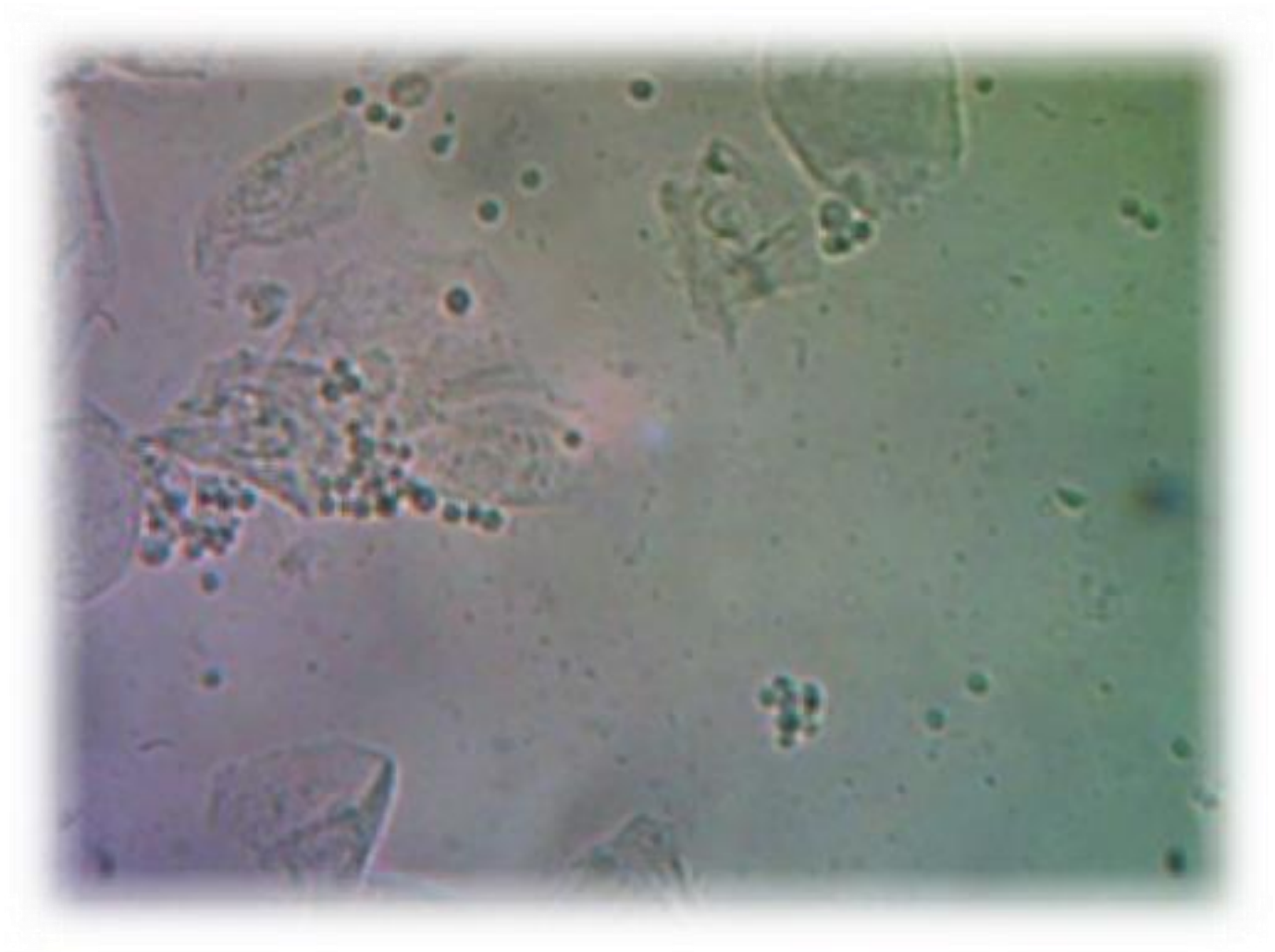

Examen en Fresco (400x)
Se observan células epiteliales pavimentosas.
Cocobacilos .Leucocitos.

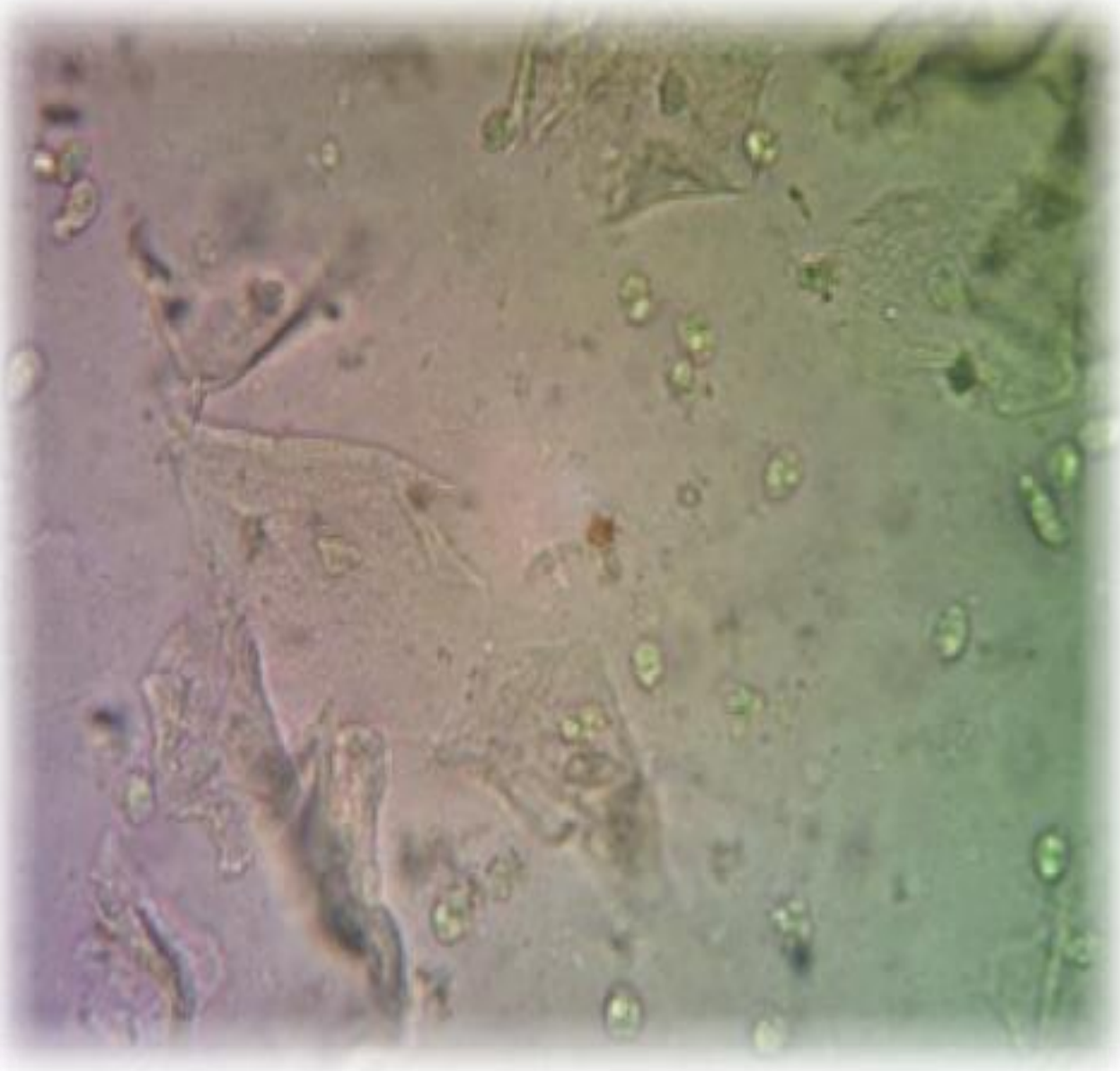

Examen en Fresco (400x)
Se observan células epiteliales pavimentosas.
Cocobacilos. Leucocitos.

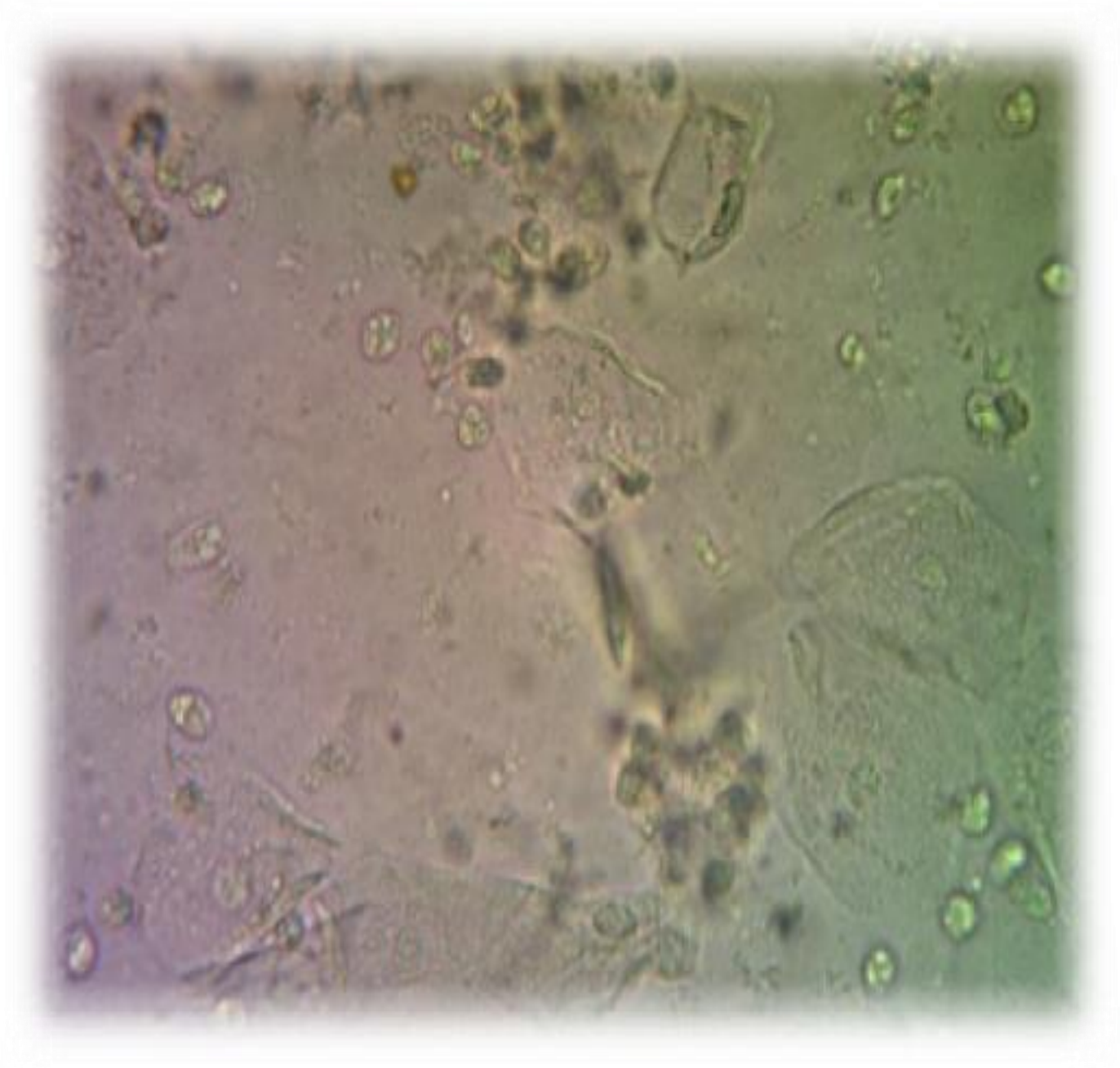

Examen en Fresco (400x)
Se observan células epiteliales pavimentosas.
Cocobacilos. Leucocitos.

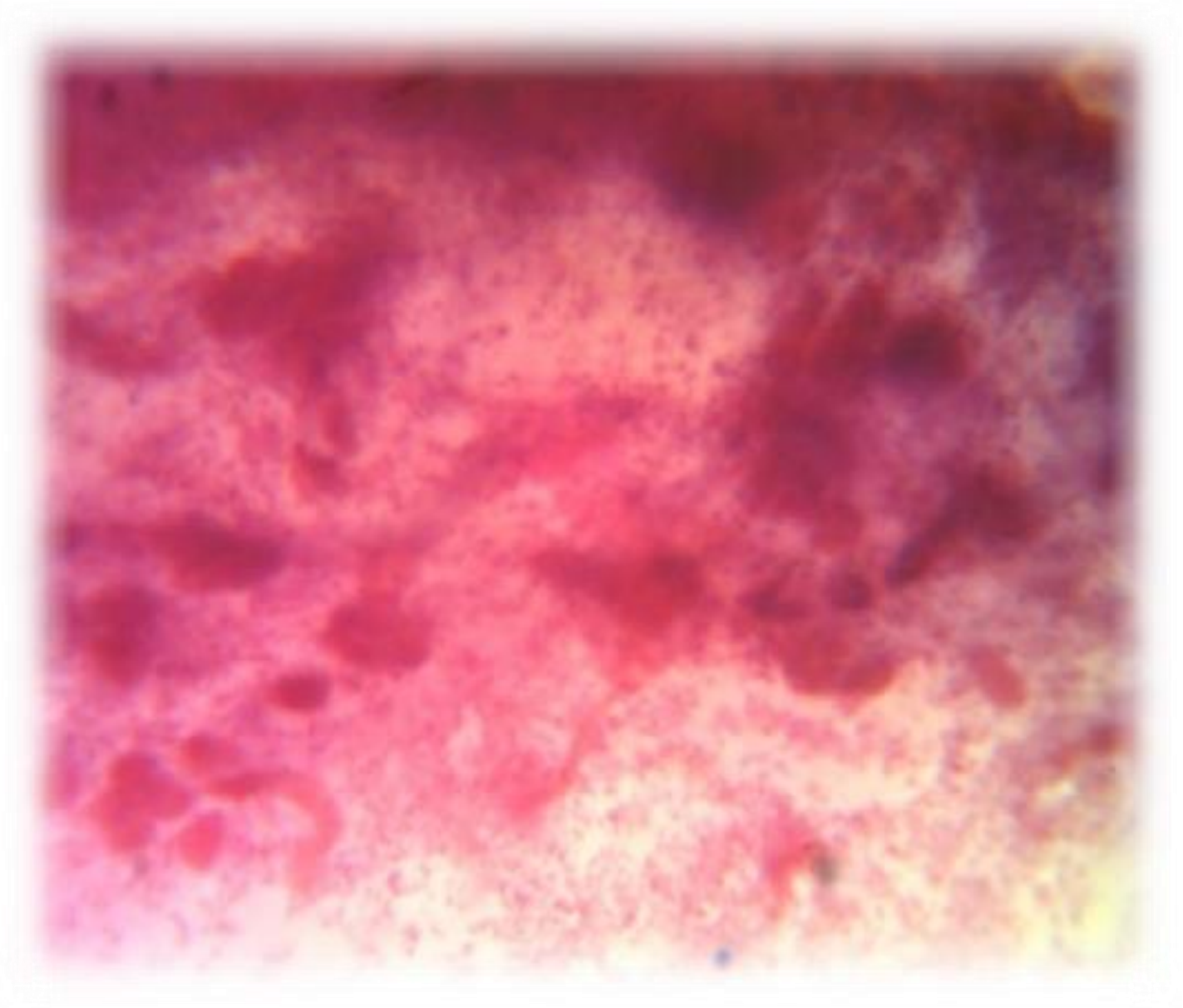

Examen Gram (1000 x)

Se observan células epiteliales pavimentosas. Ausencia de bacilos Gram (+) compatibles con *Lactobacillus* sp. VN=4.Cocobacilos Gram variables compatibles con *Gardnerella vaginalis* (> de 30). VN = 4. Ausencia de Bacilos Gram variables compatibles con *Mobiluncus* sp. VN= 0. Leucocitos VNF=8 RIV Positiva

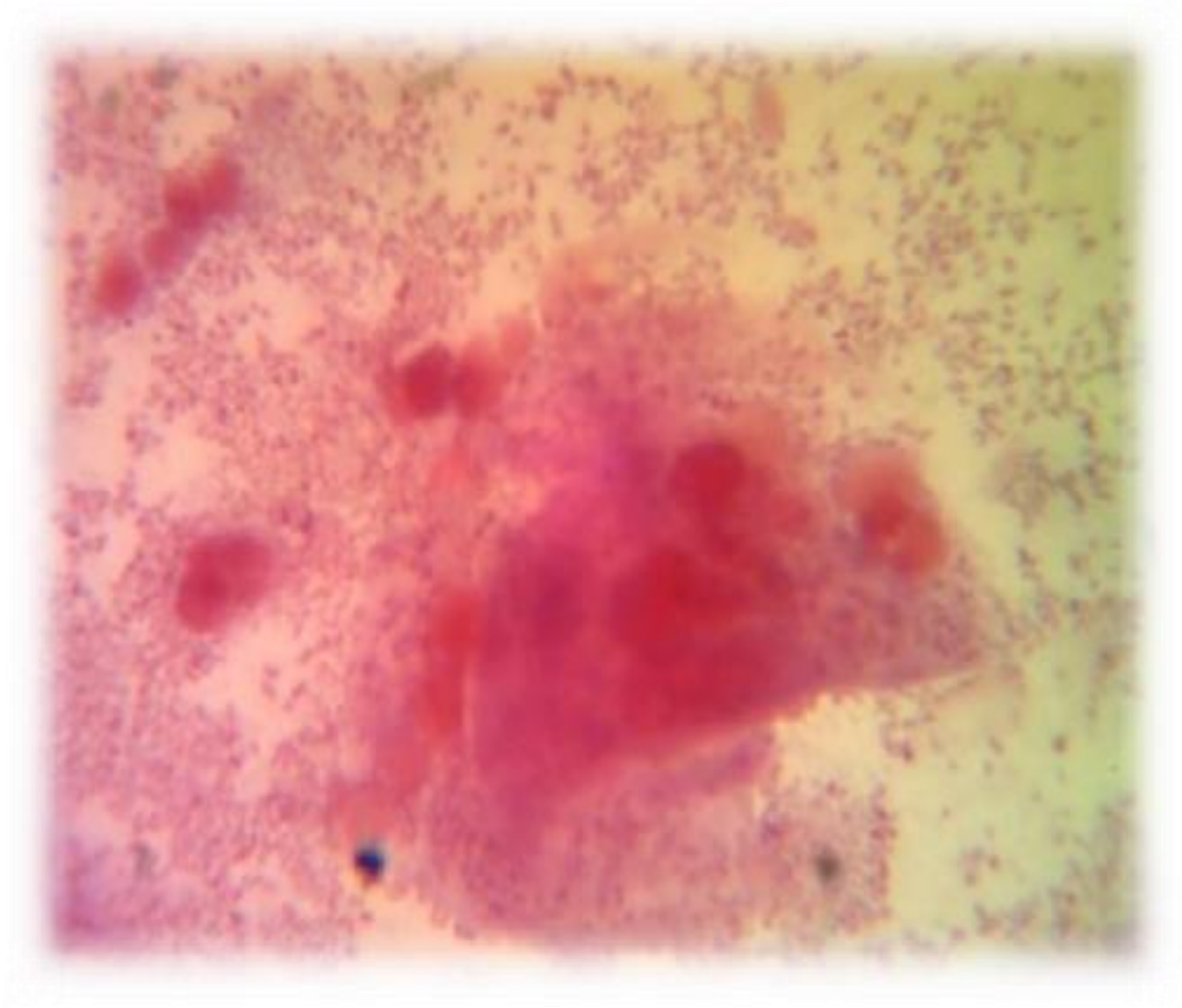

Examen Gram (1000 x)
Se observan células epiteliales pavimentosas. Ausencia de bacilos Gram (+) compatibles con *Lactobacillus* sp. VN=4. Cocobacilos Gram variables compatibles con *Gardnerella vaginalis* (> de 30). VN =4. Ausencia de Bacilos Gram variables compatibles con *Mobiluncus* sp. VN= 0. Leucocitos. VNF=8 RIV Positiva

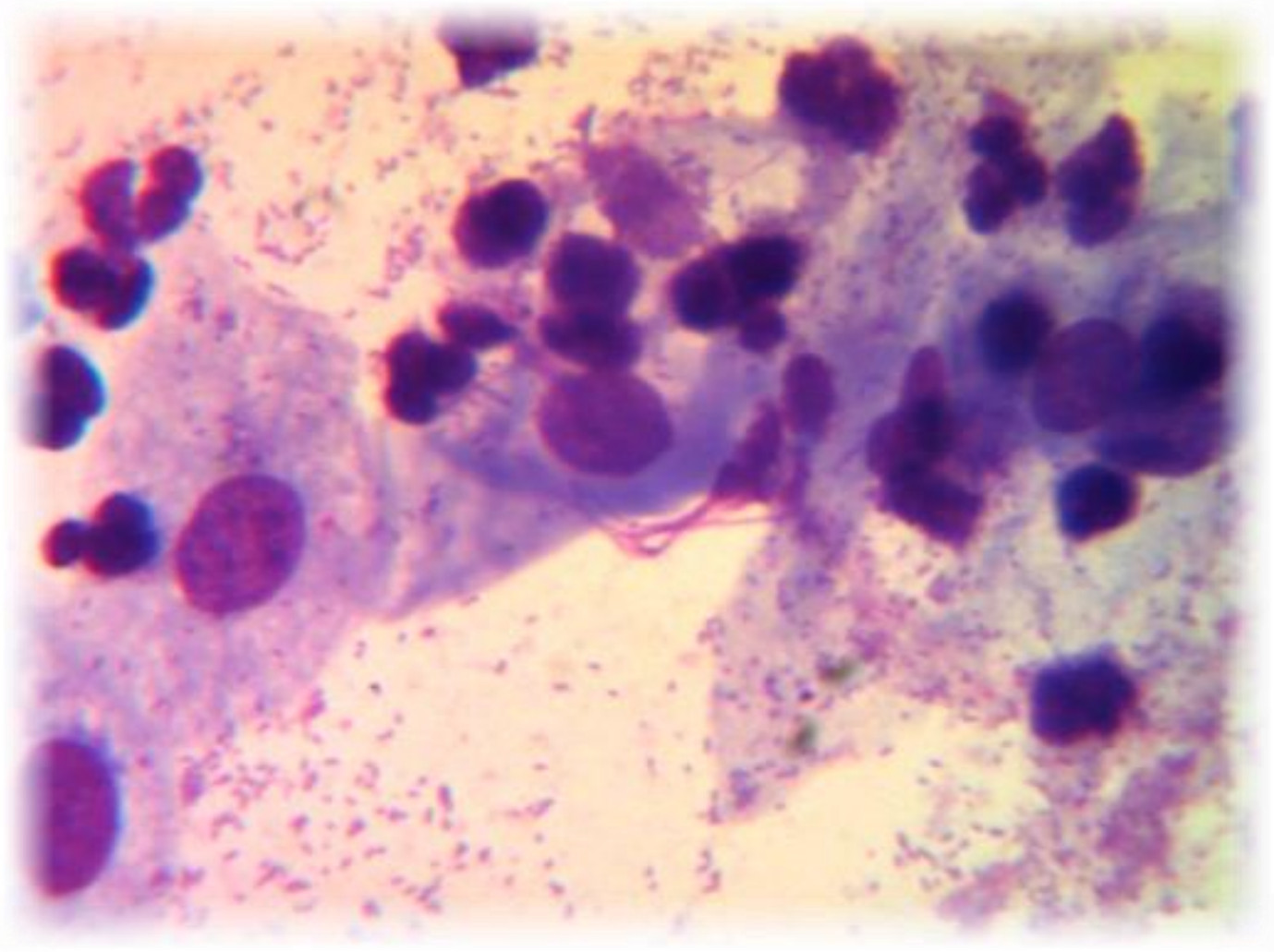

Examen Giemsa (1000x)
Se observan células epiteliales pavimentosas intermedias. Cocobacilos. Leucocitos. RIV Positiva

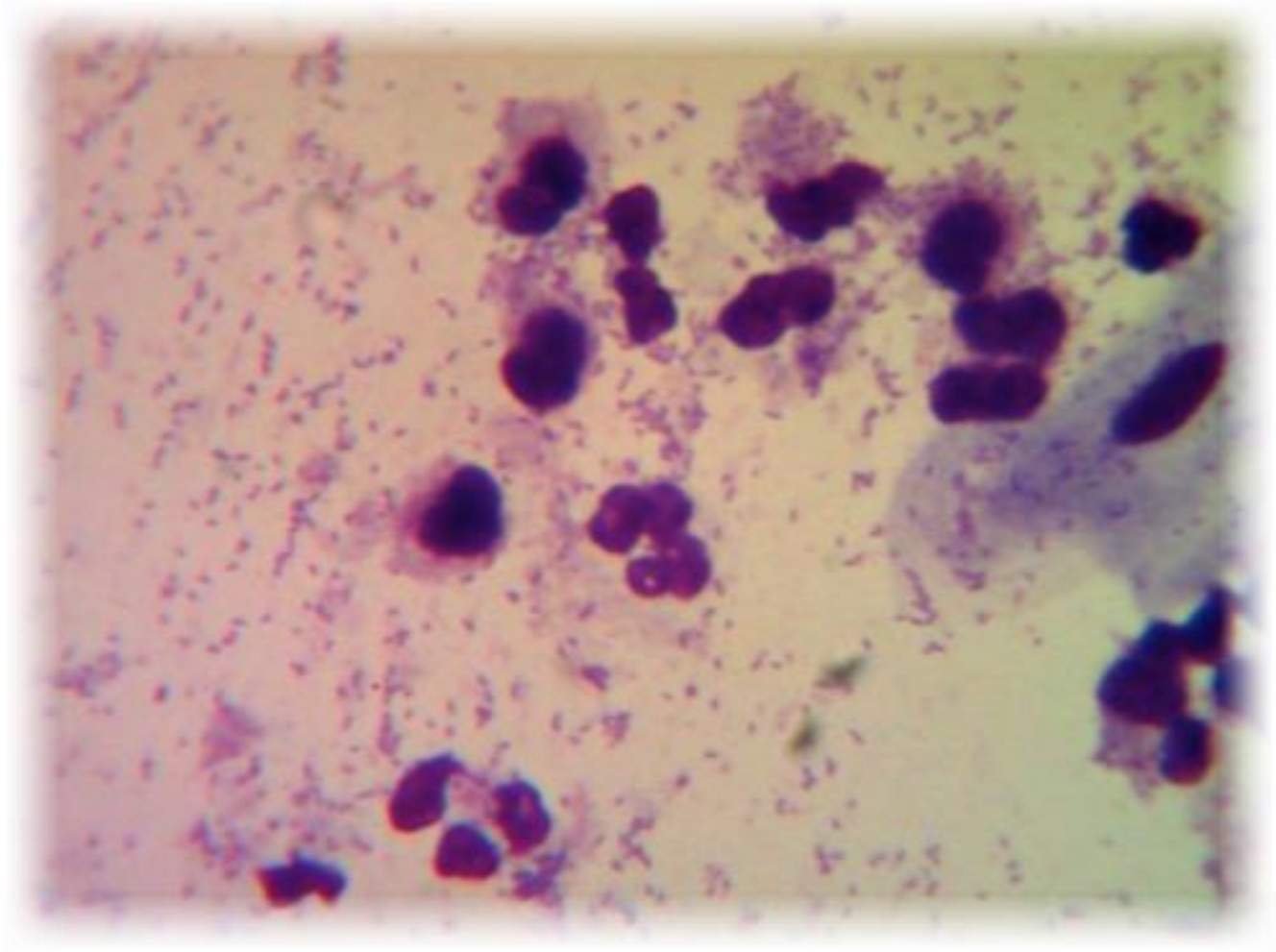

Examen Giemsa (1000x)
Se observa célula epitelial pavimentosa
intermedia. Cocobacilos. Leucocitos. RIV Positiva

CONCLUSION: LA MUESTRA ES COMPATIBLE CON EVB V –VMI (VN=8 RIV POSITIVA) VAGINITIS MICROBIANA INESPECÍFICA

CASO Nº 25:
FTM: Mujer de 30 años (MEF) no embarazada, sintomática, sin DIU, cumple con todos los requisitos de toma de muestra según MPB, realiza el estudio BACOVA por Abundante flujo y ardor. Muestra en Stuart

EXAMEN MICROSCÓPICO:

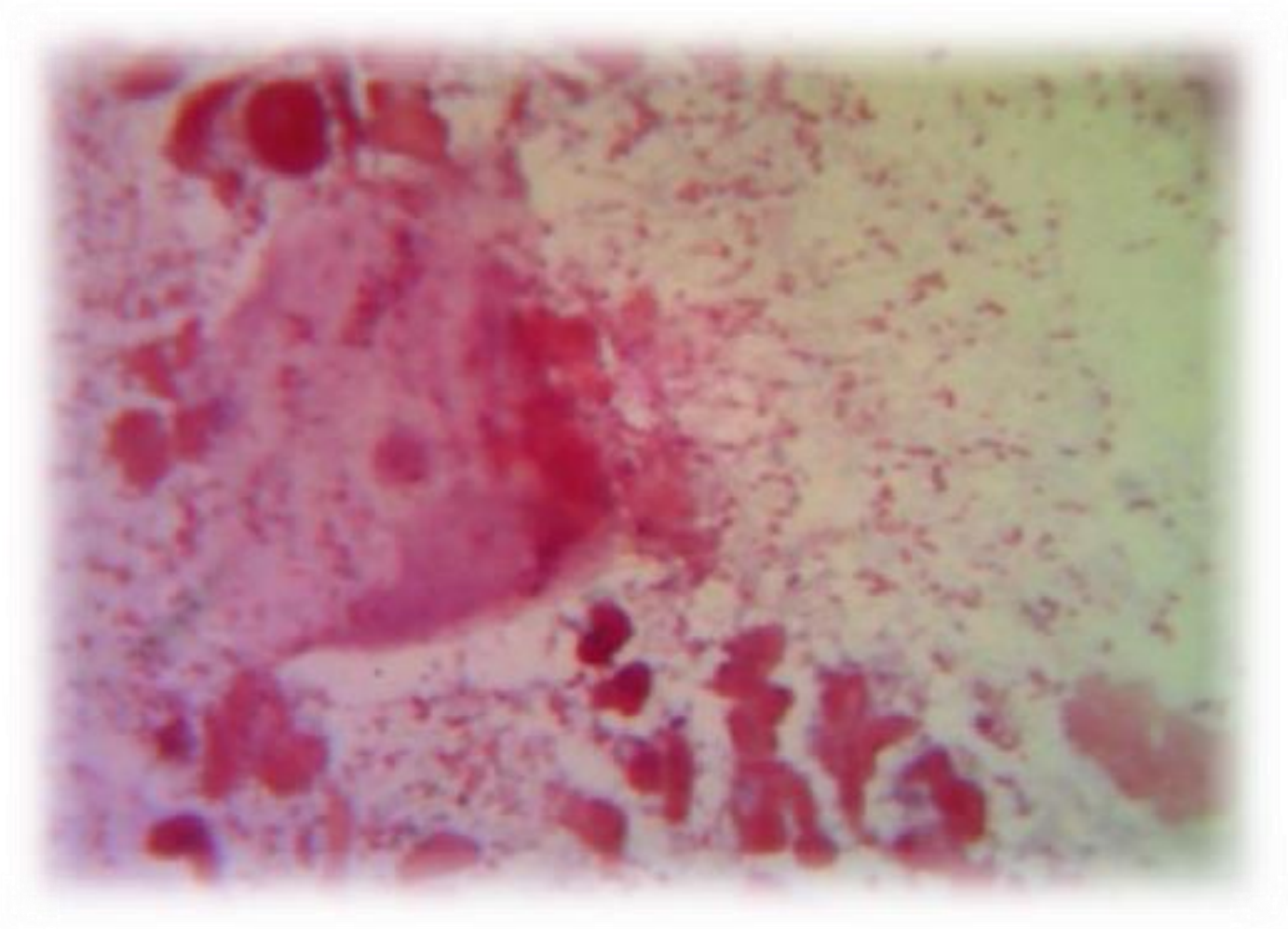

Examen Gram (1000 x)
Se observan células epiteliales pavimentosas .Ausencia de bacilos Gram (+) compatibles con *Lactobacillus* sp. VN=4.Cocobacilos Gram variables compatibles con *Gardnerella vaginalis* (> de 30). VN = 4. Ausencia de Bacilos Gram variables compatibles con *Mobiluncus* sp. VN= 0. Leucocitos. VNF=8 RIV Positiva

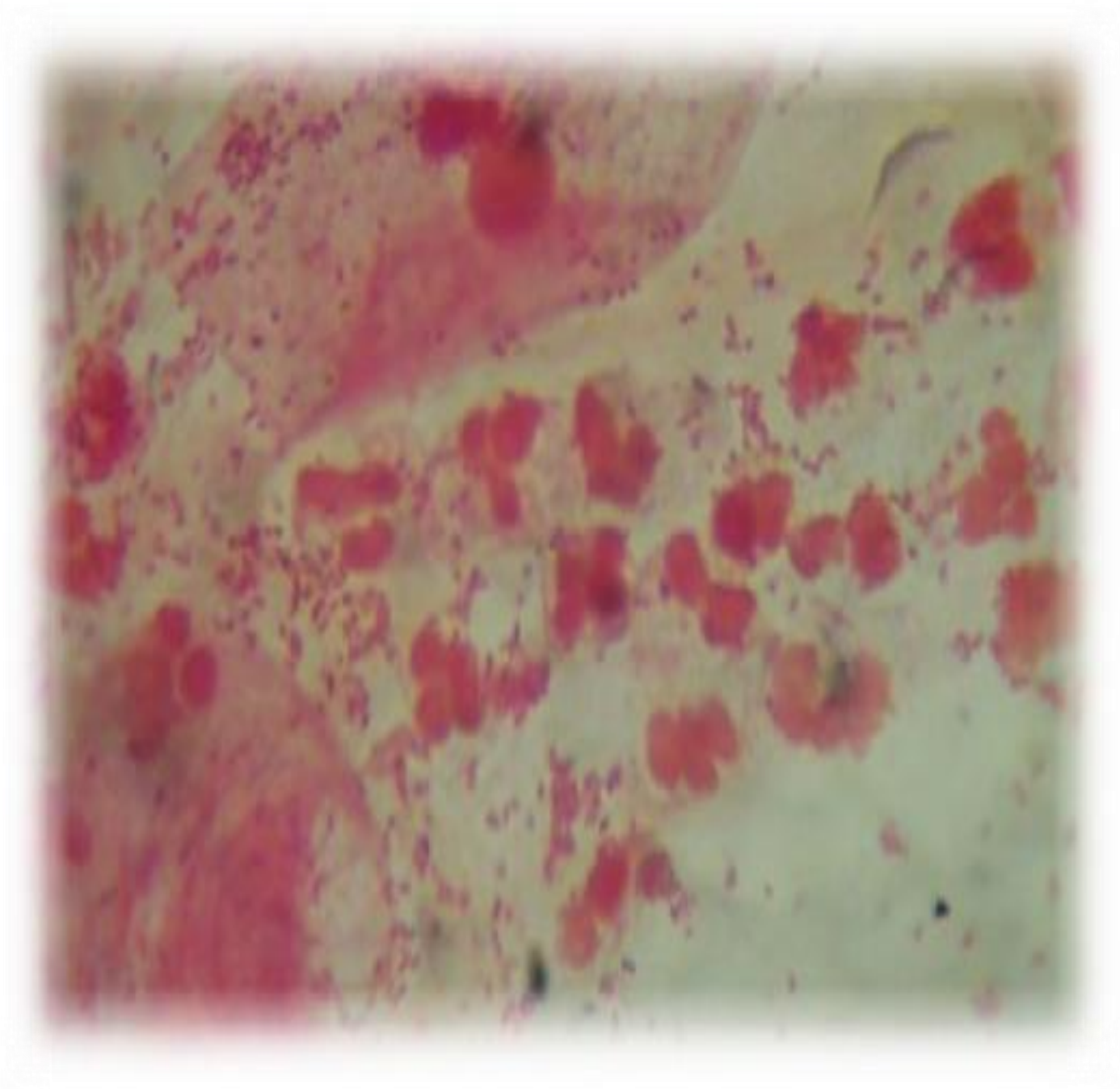

Examen Gram (1000 x)

Se observan células epiteliales pavimentosas. Ausencia de bacilos Gram (+) compatibles con *Lactobacillus* sp. VN=4. Cocobacilos Gram variables compatibles con *Gardnerella vaginalis* (> de 30). VN = 4. Ausencia de Bacilos Gram variables compatibles con *Mobiluncus* sp. VN= 0. Leucocitos. VNF=8 RIV Positiva

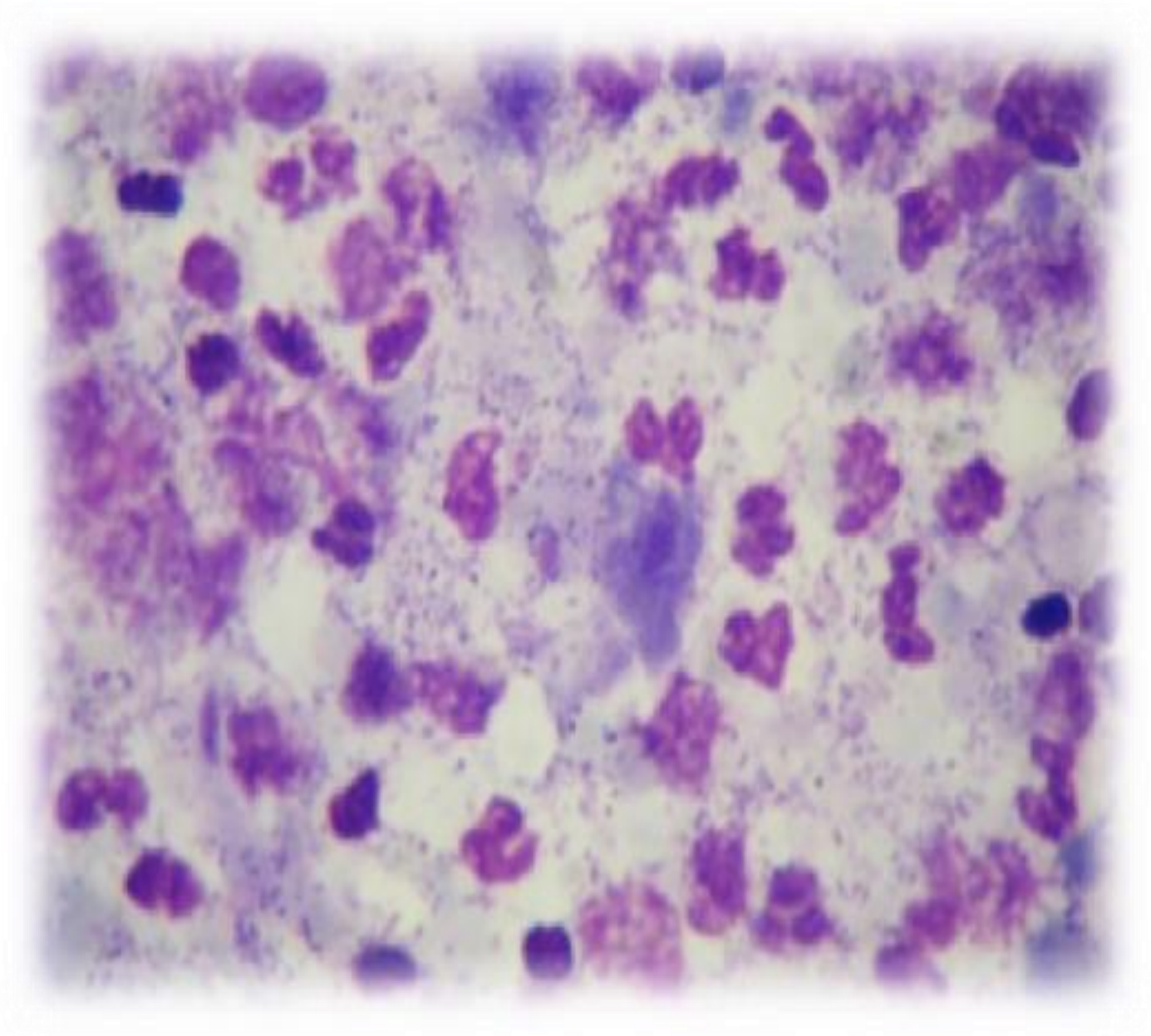

Examen Giemsa (1000x)
Se observan tricomonas.
Cocobacilos. Leucocitos. RIV Positiva

CONCLUSION: LA MUESTRA ES COMPATIBLE CON EVB V –VMI (VN=8 RIV POSITIVA) VAGINITIS MICROBIANA INESPECÍFICA ASOCIADA A VAGINITIS POR TRICOMONAS

CASO Nº 26:
FTM: Mujer de 44 años (MEF) no embarazada, sintomática, sin DIU, cumple con todos los requisitos de toma de muestra según MPB, realiza el estudio BACOVA por leucorrea.

EXAMEN MICROSCÓPICO:

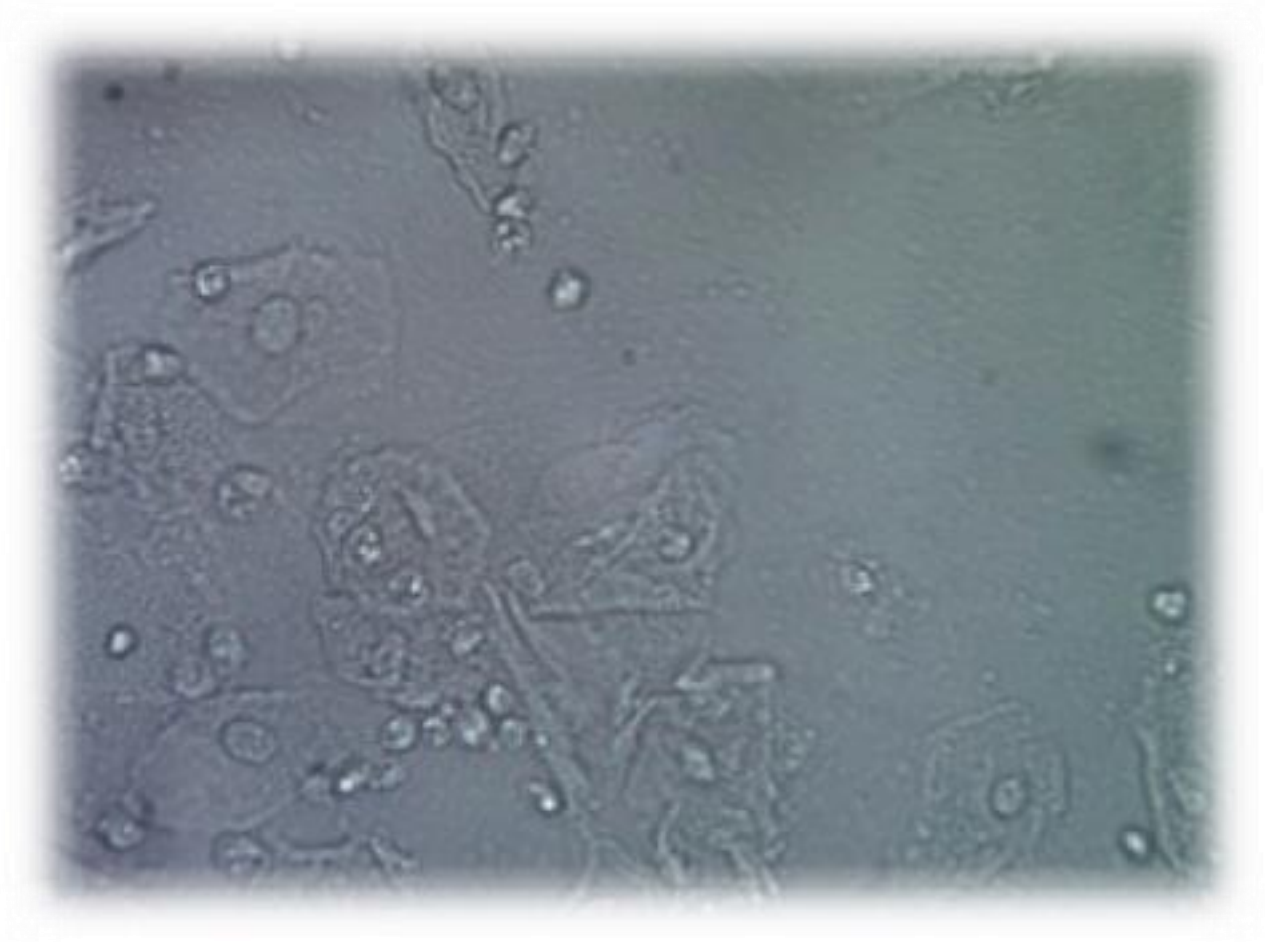

Examen en Fresco (400x)
Se observan células epiteliales pavimentosas.Leucocitos.
Cocobacilos.

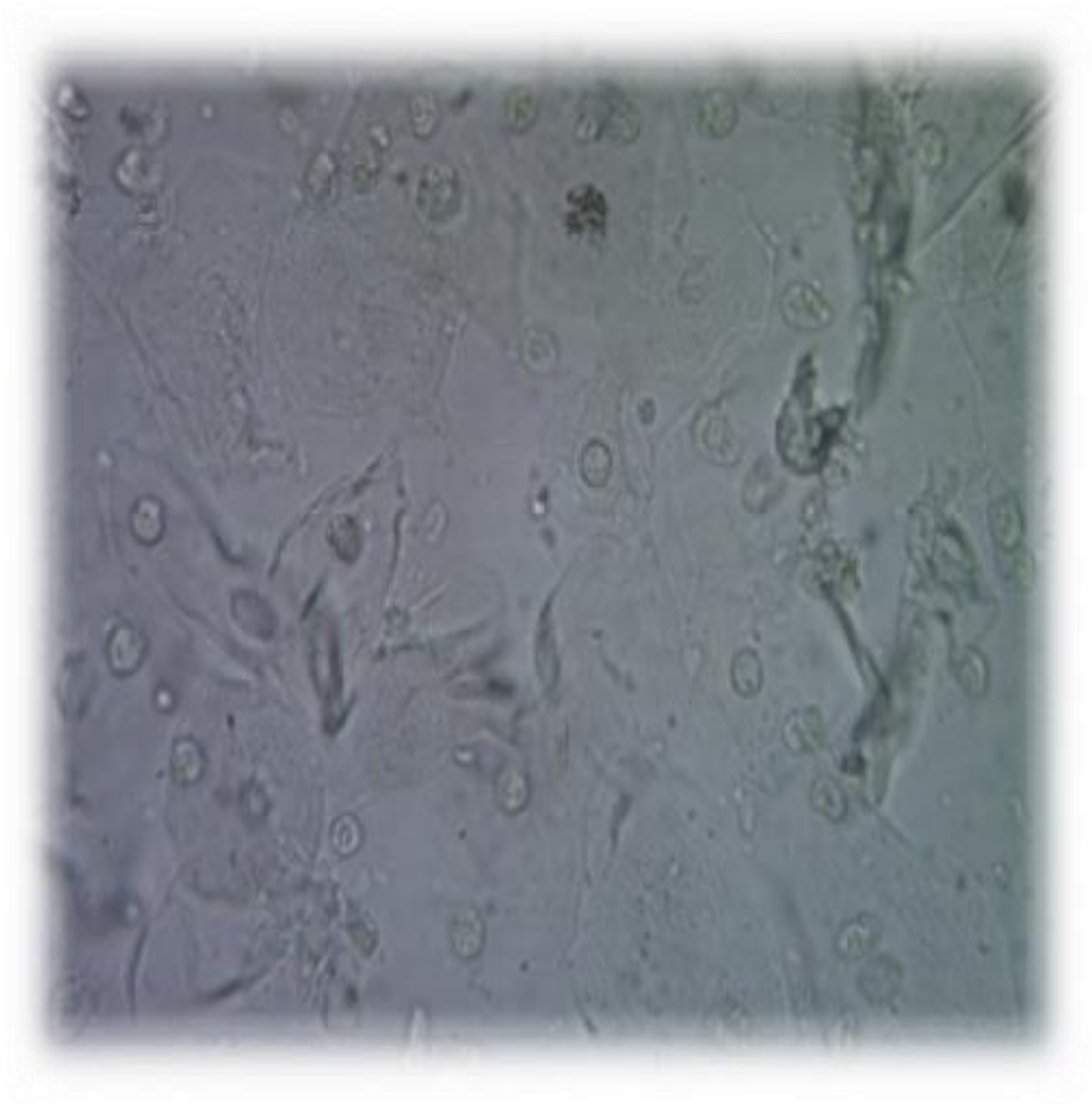

Examen en Fresco (400x)
Se observan células epiteliales pavimentosas. Leucocitos.
Cocobacilos.

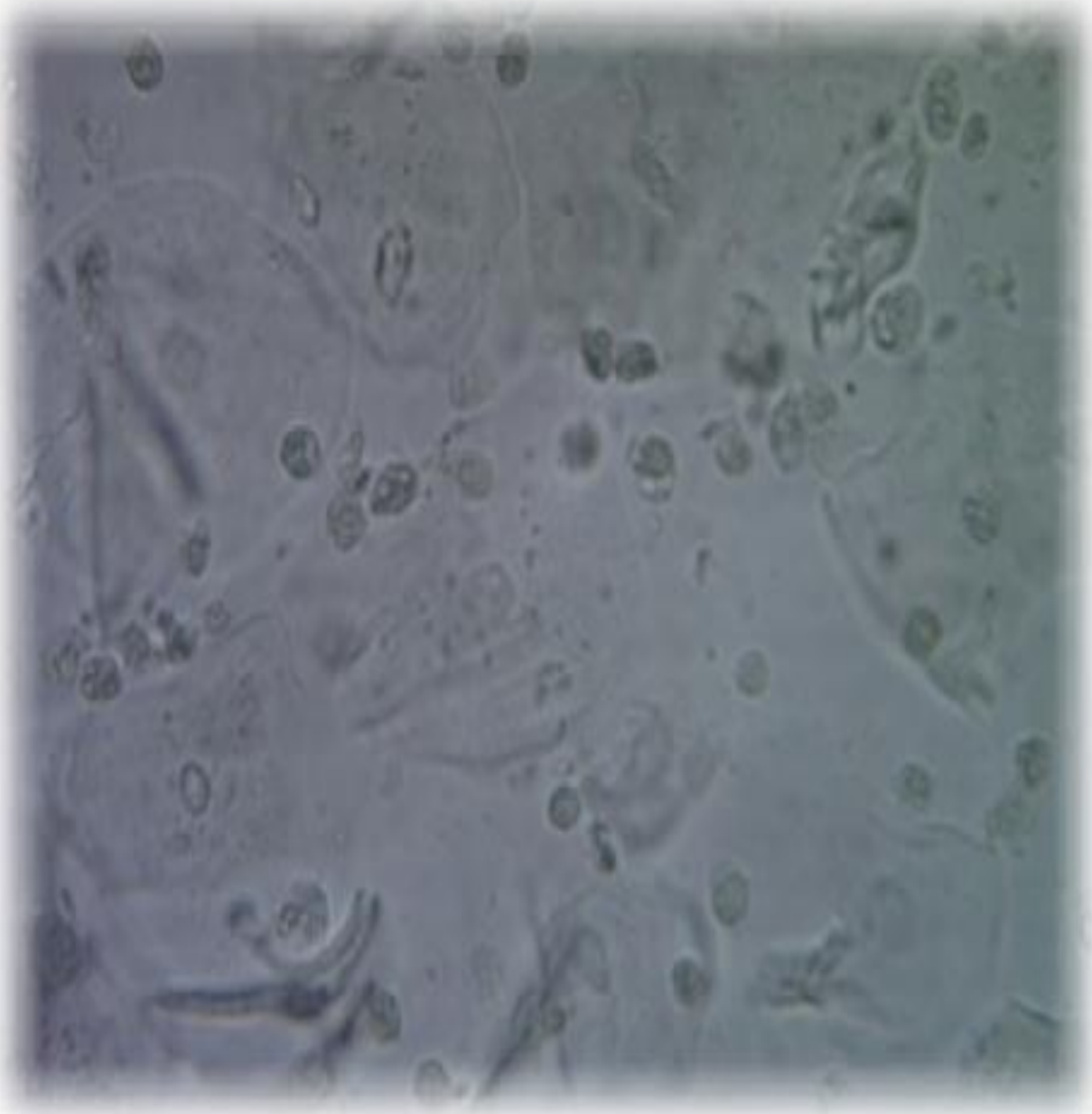

Examen en Fresco (400x)
Se observan células epiteliales pavimentosas. Leucocitos.
Cocobacilos.

Examen en Fresco (400x)
Se observan células epiteliales pavimentosas. Leucocitos.
Cocobacilos.

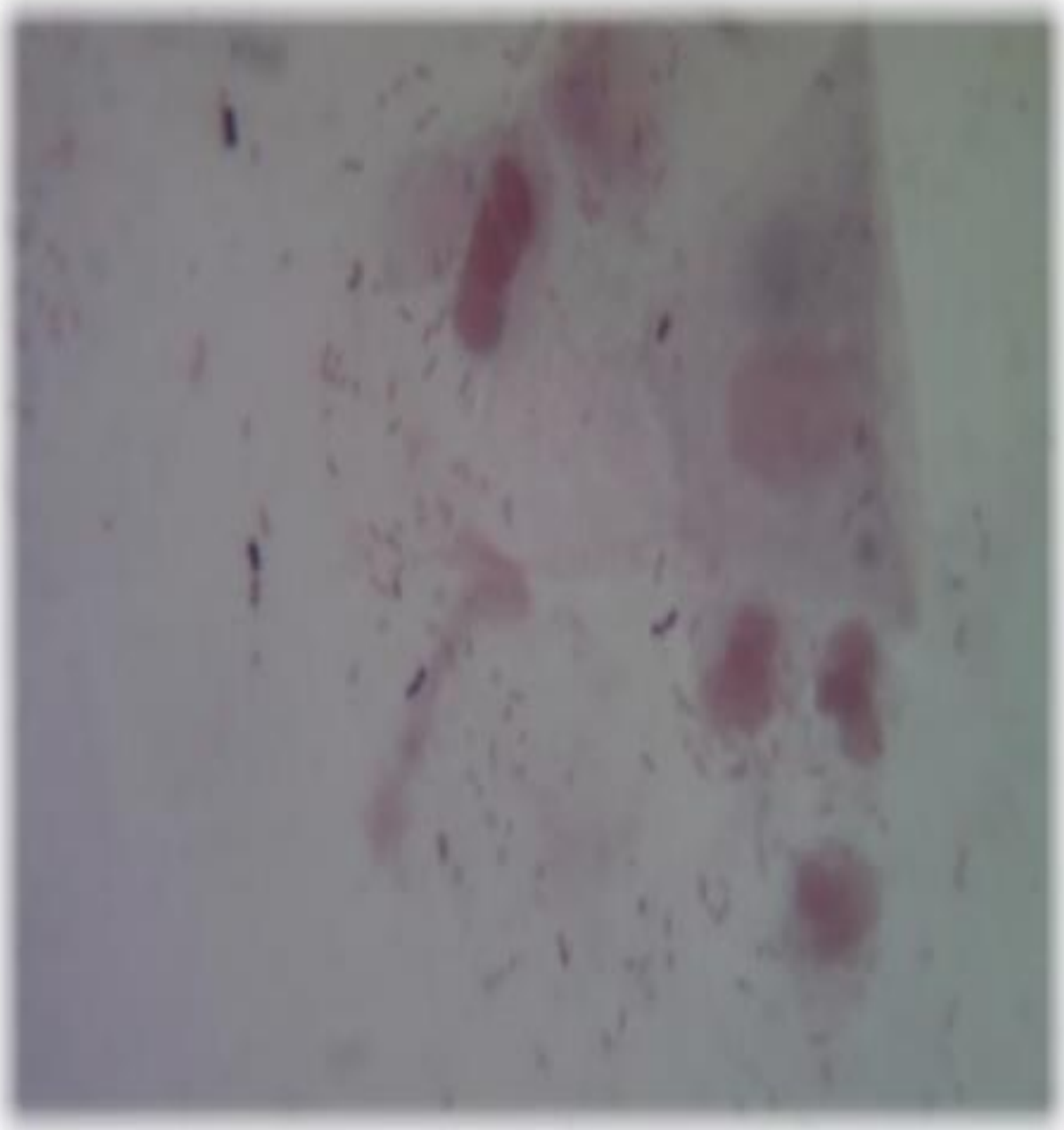

Examen Gram (1000 x)
Se observa una célula epitelial pavimentosa. Ausencia de bacilos Gram (+) compatibles con *Lactobacillus* sp. VN=4. Cocobacilos Gram variables compatibles con *Gardnerella vaginalis* (> de 30). VN = 4. Ausencia de Bacilos Gram variables compatibles con *Mobiluncus* sp. VN= 0. Leucocitos. VNF=8. Morfotipos extraños cocos Gram (+) VNF=8. RIV Positiva

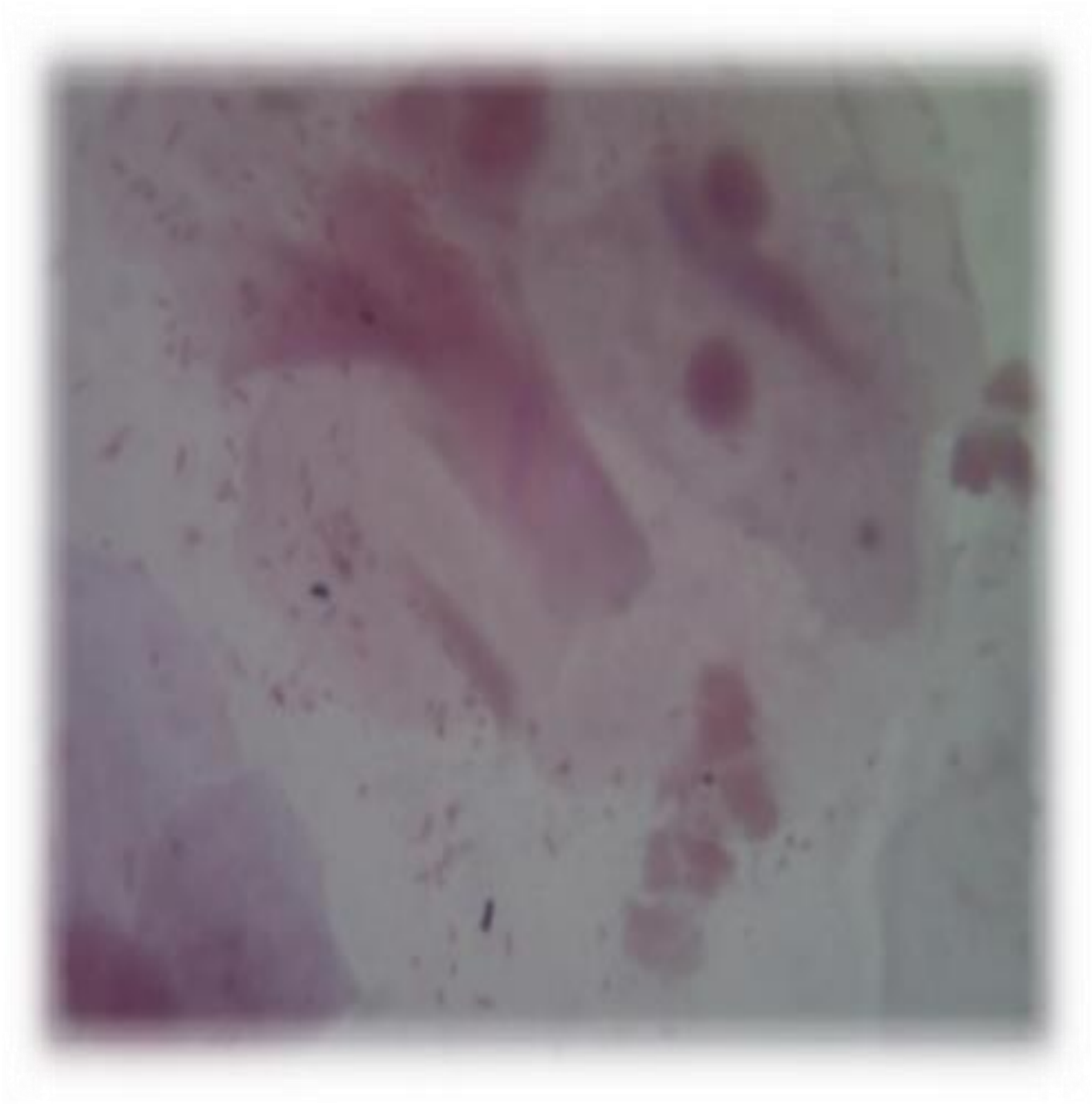

Examen Gram (1000 x)
Se observan células epiteliales pavimentosas. Ausencia de bacilos Gram (+) compatibles con *Lactobacillus* sp. VN=4. Cocobacilos Gram variables compatibles con *Gardnerella vaginalis* (> de 30). VN = 4. Ausencia de Bacilos Gram variables compatibles con *Mobiluncus* sp. VN= 0. Leucocitos VNF=8. Morfotipos extraños cocos Gram (+) VNF=8. RIV Positiva

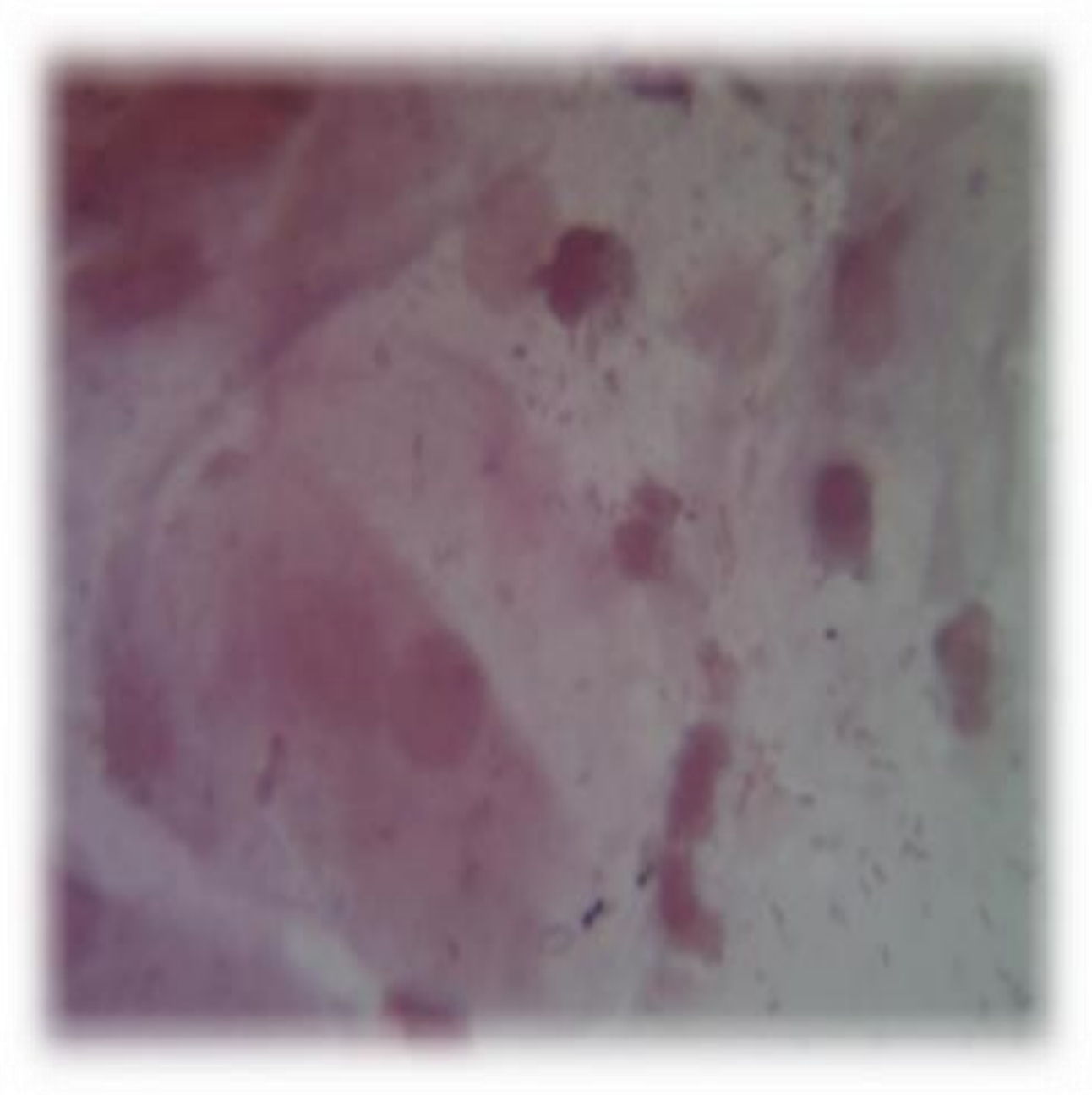

Examen Gram (1000 x)
Se observan células epiteliales pavimentosas. Ausencia de bacilos Gram (+) compatibles con *Lactobacillus* sp. VN=4. Cocobacilos Gram variables compatibles con *Gardnerella vaginalis* (> de 30). VN = 4. Ausencia de Bacilos Gram variables compatibles con *Mobiluncus* sp. VN= 0. Leucocitos VNF=8. Morfotipos extraños cocos Gram (+) VNF=8. RIV Positiva

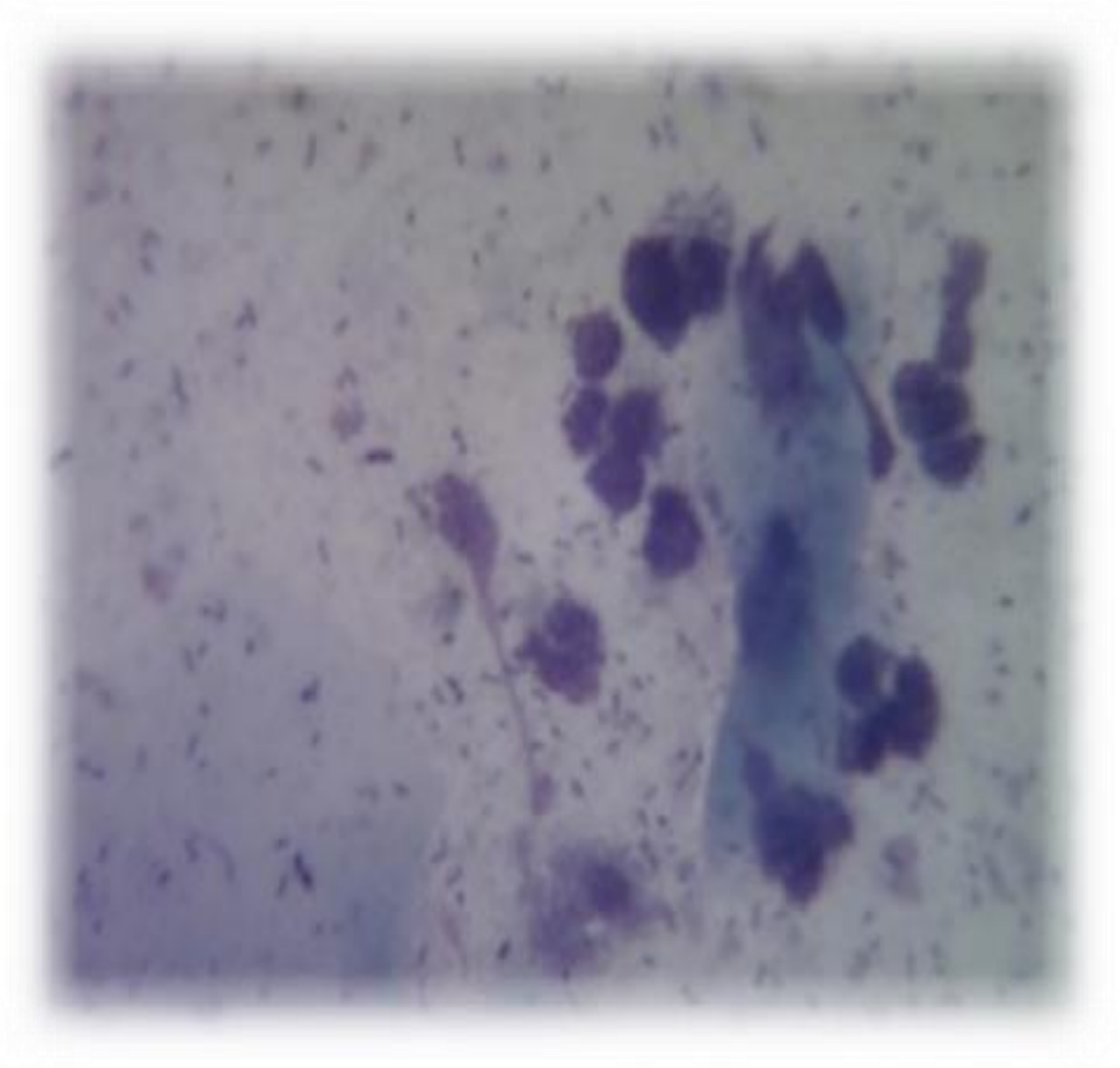

Examen Giemsa (1000x)
Se observa célula epitelial pavimentosa intermedia.
Cocobacilos. Leucocitos. RIV Positiva

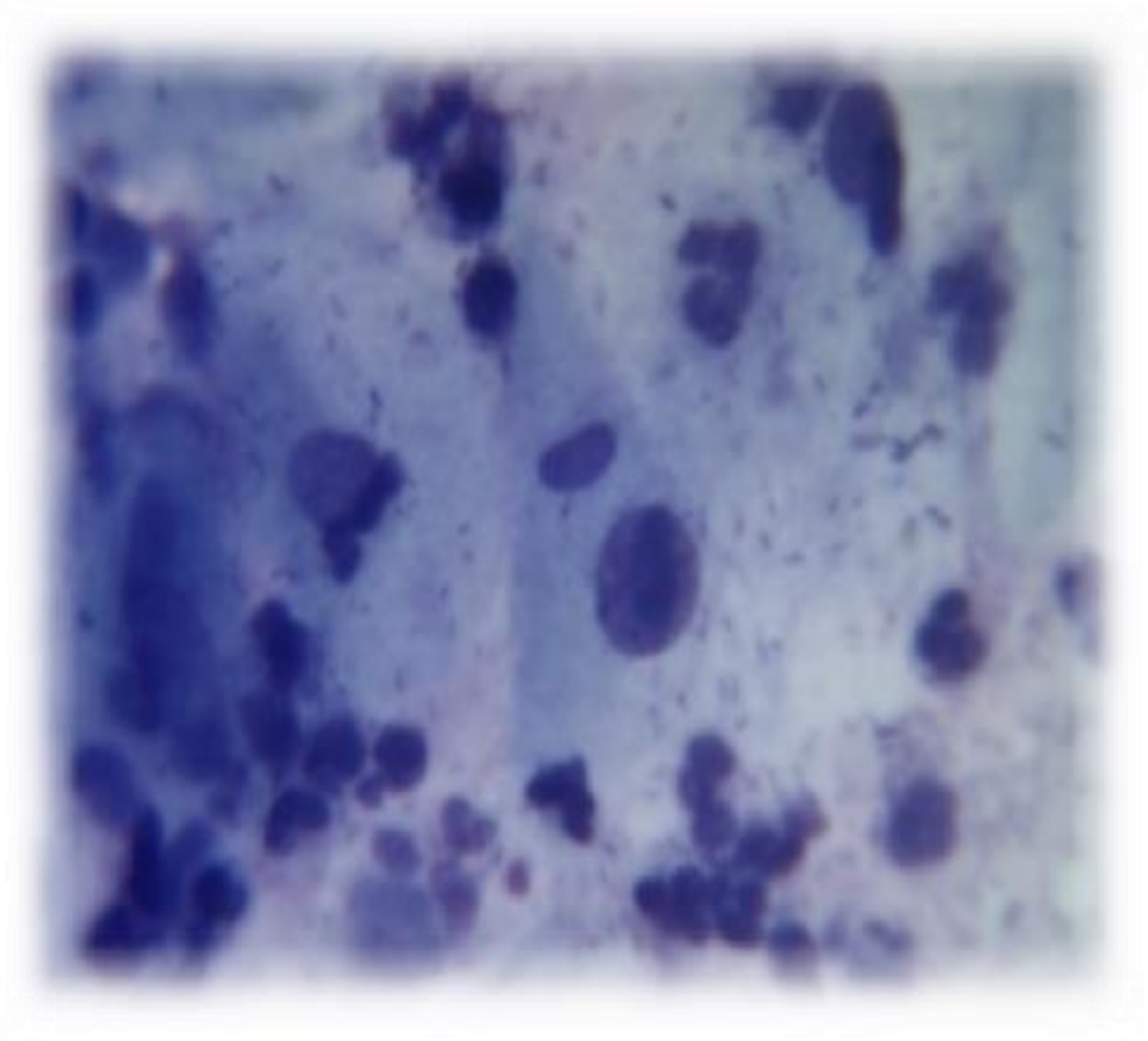

Examen Giemsa (1000x)
Se observan células epiteliales pavimentosas intermedias.
Cocobacilos. Leucocitos. RIV Positiva

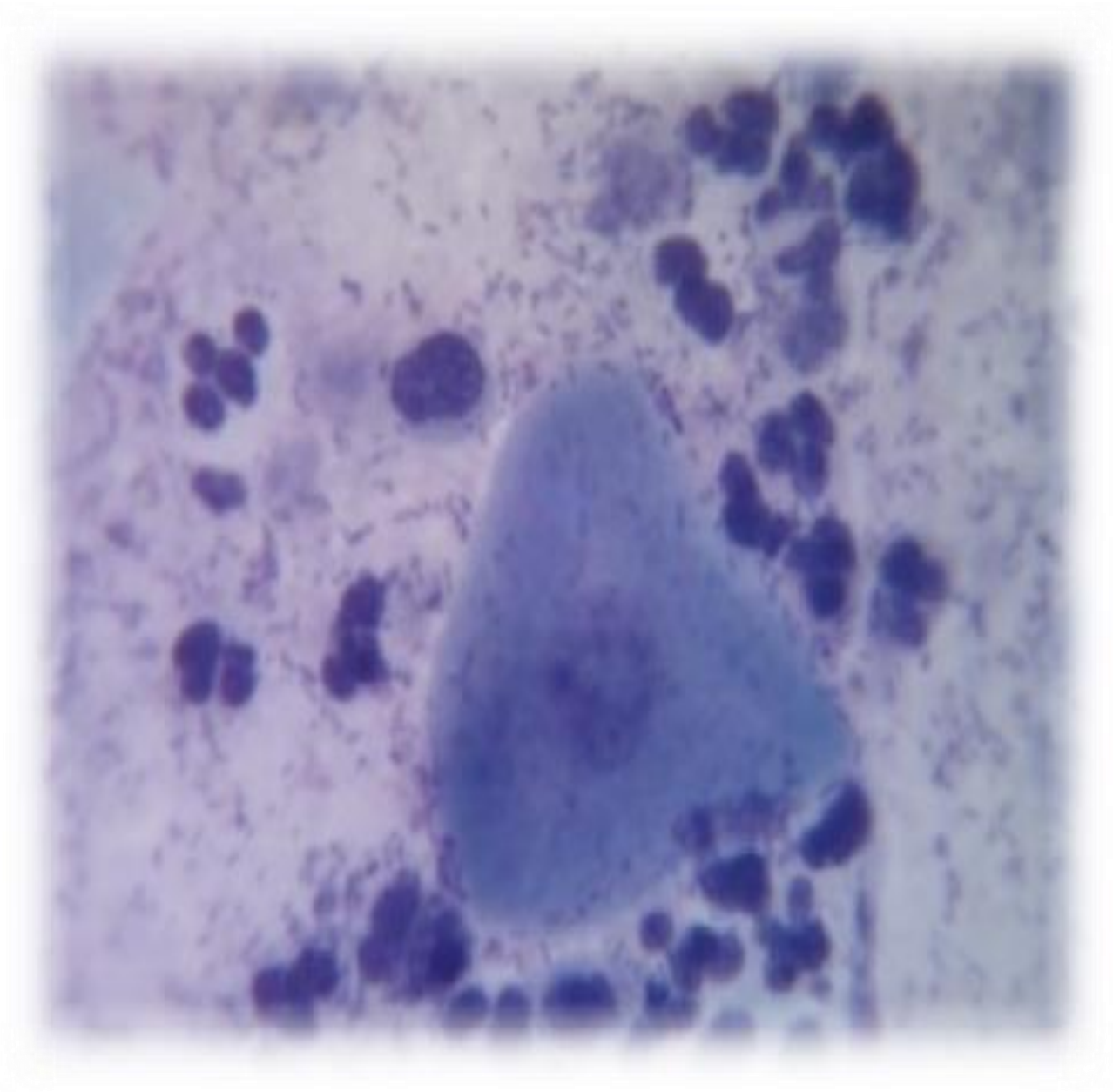

Examen Giemsa (1000x)
Se observa célula epitelial pavimentosa intermedia.
Cocobacilos. Leucocitos. RIV Positiva

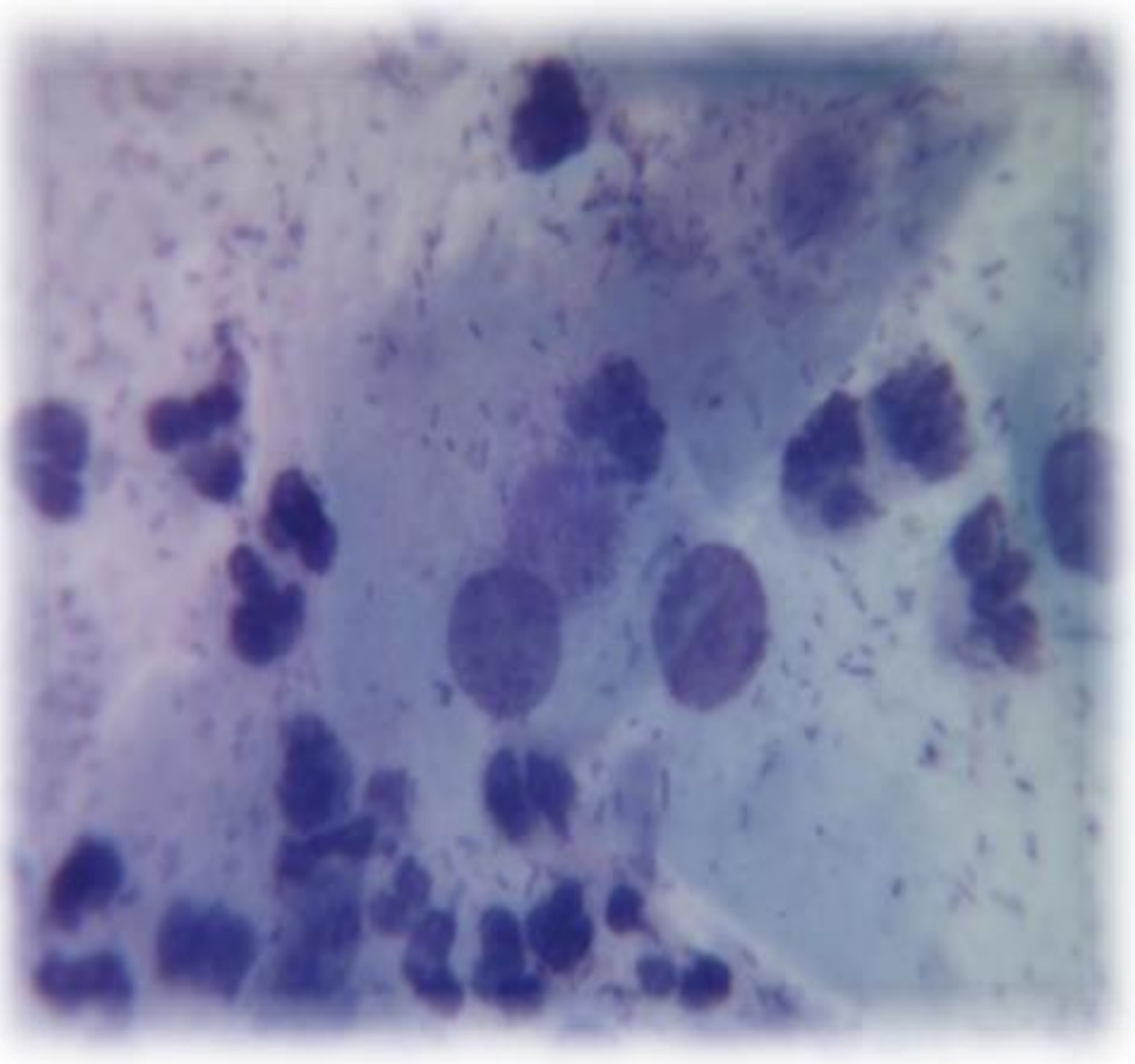

Examen Giemsa (1000x)
Se observan células epiteliales pavimentosas intermedia y parabasal.
Cocobacilos. Leucocitos. RIV Positiva

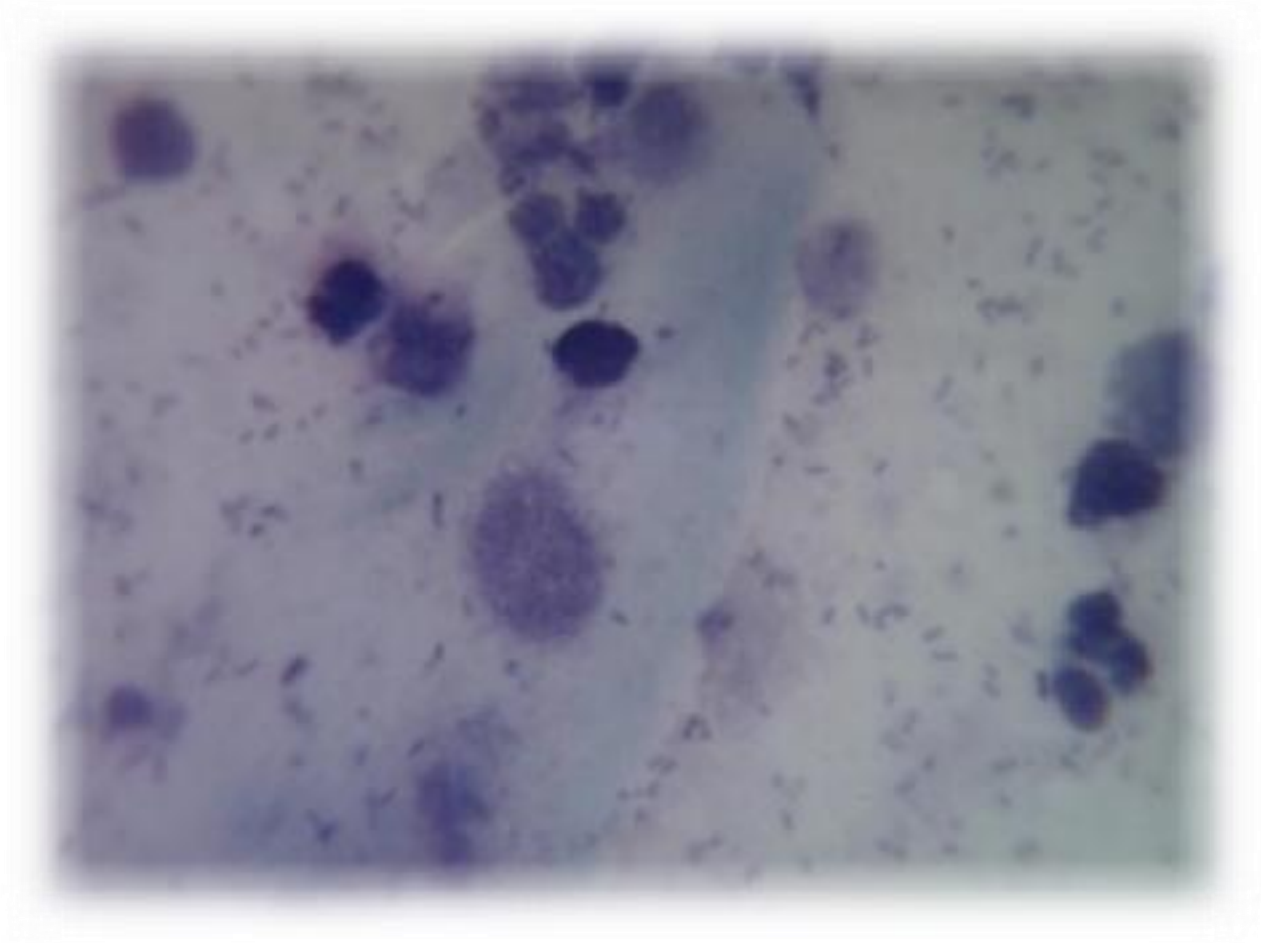

Examen Giemsa (1000x)
Se observa célula epitelial pavimentosa intermedia.
Cocobacilos. Leucocitos. RIV Positiva

CONCLUSION: LA MUESTRA ES COMPATIBLE CON EVB V -VMI. (VN=8 RIV POSITIVA) VAGINITIS MICROBIANA INESPECÍFICA Y PRESENCIA DE CELULAS EPITELIALES PAVIMENTOSAS PARABASALES.

CASO Nº 27:
FTM: Mujer de 44 años (MEF) no embarazada, sintomática, con DIU, cumple con todos los requisitos de toma de muestra según MPB, realiza el estudio BACOVA por control DIU

EXAMEN MICROSCÓPICO:

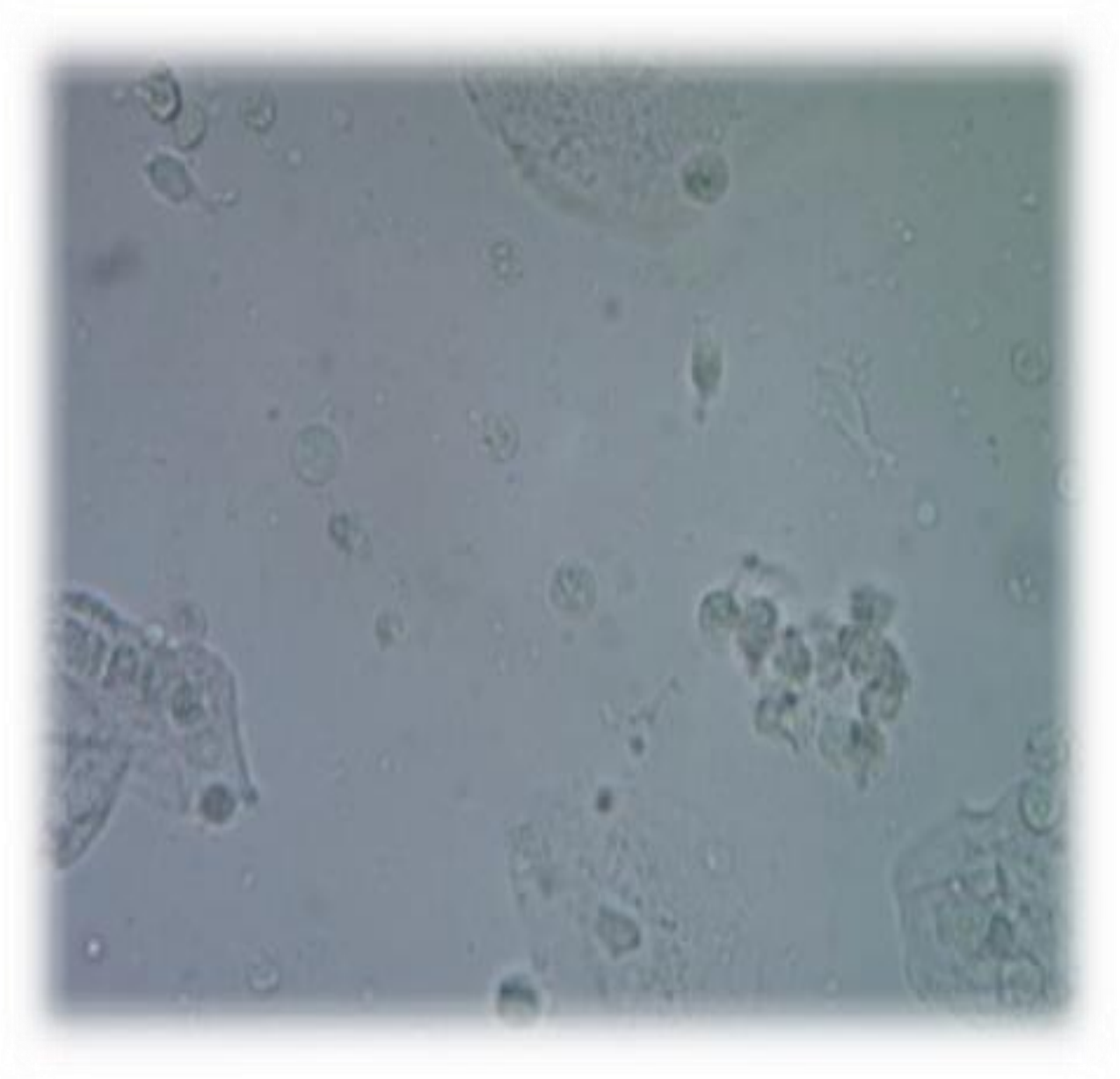

Examen en Fresco (400x)
Se observan células epiteliales pavimentosas Cocobacilos.
Leucocitos. Trichomonas

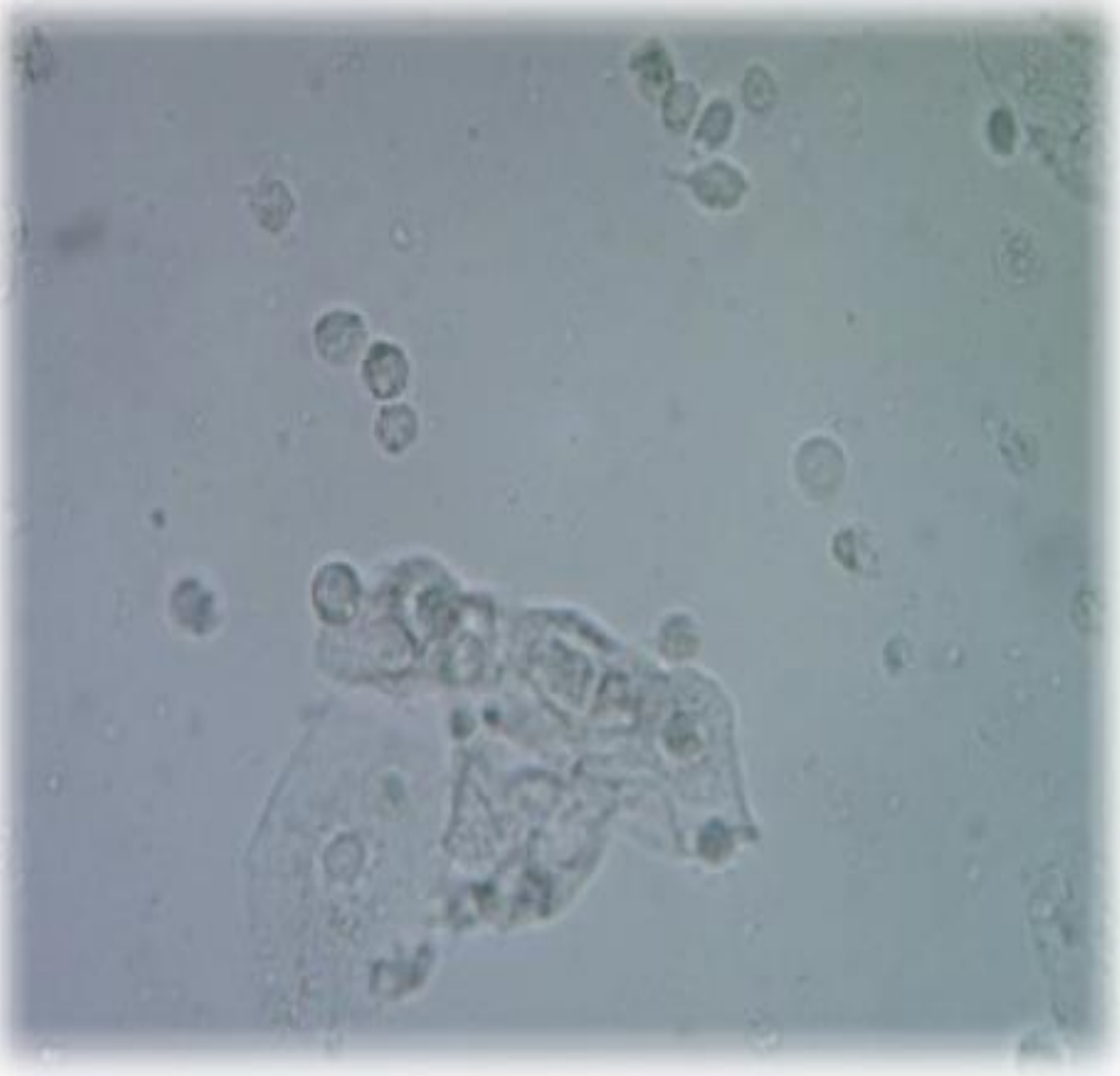

Examen en Fresco (400x)
Se observan células epiteliales pavimentosas Cocobacilos.
Leucocitos. Trichomonas

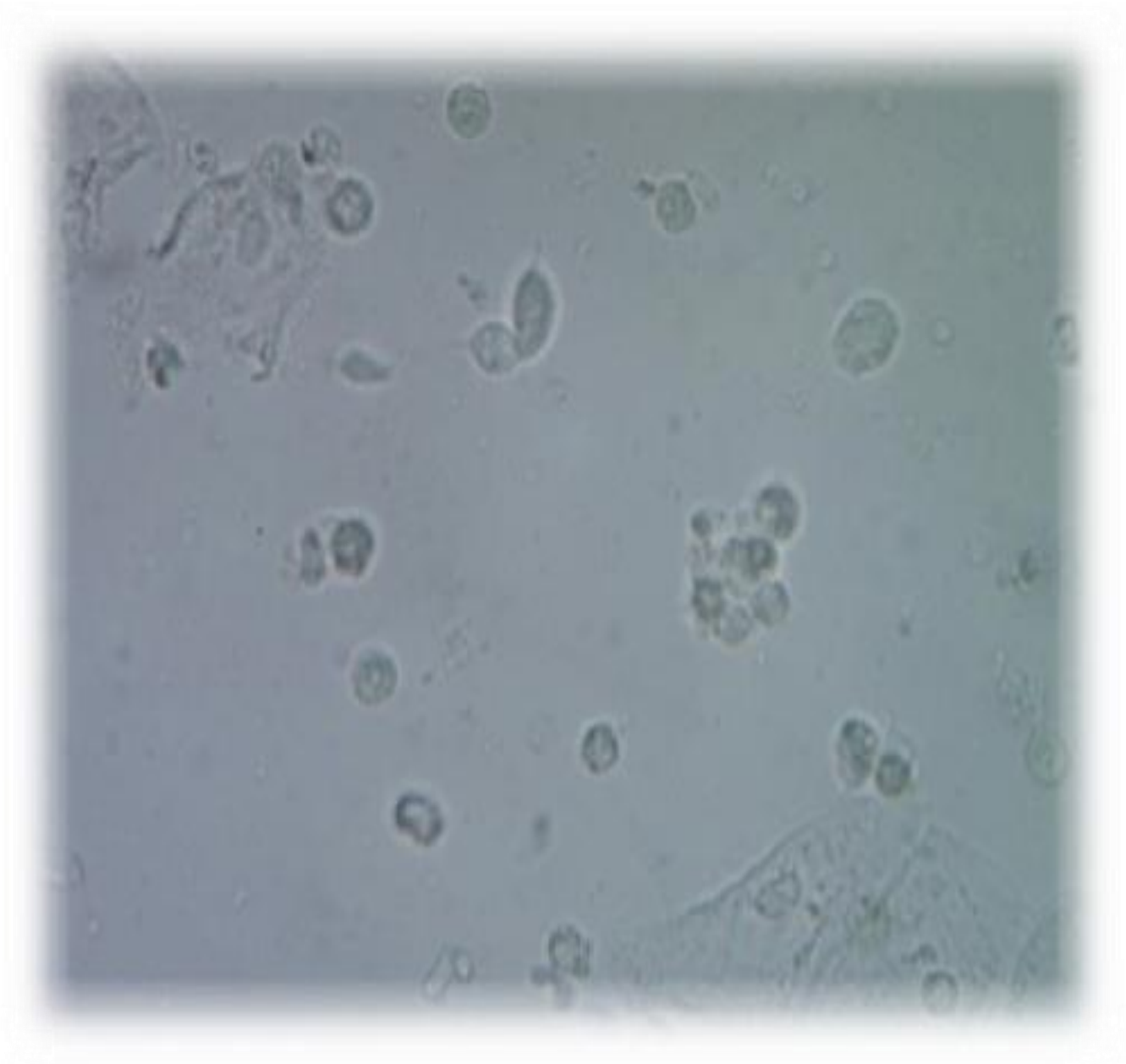

Examen en Fresco (400x)
Se observan células epiteliales pavimentosas Cocobacilos.
Leucocitos. Trichomonas

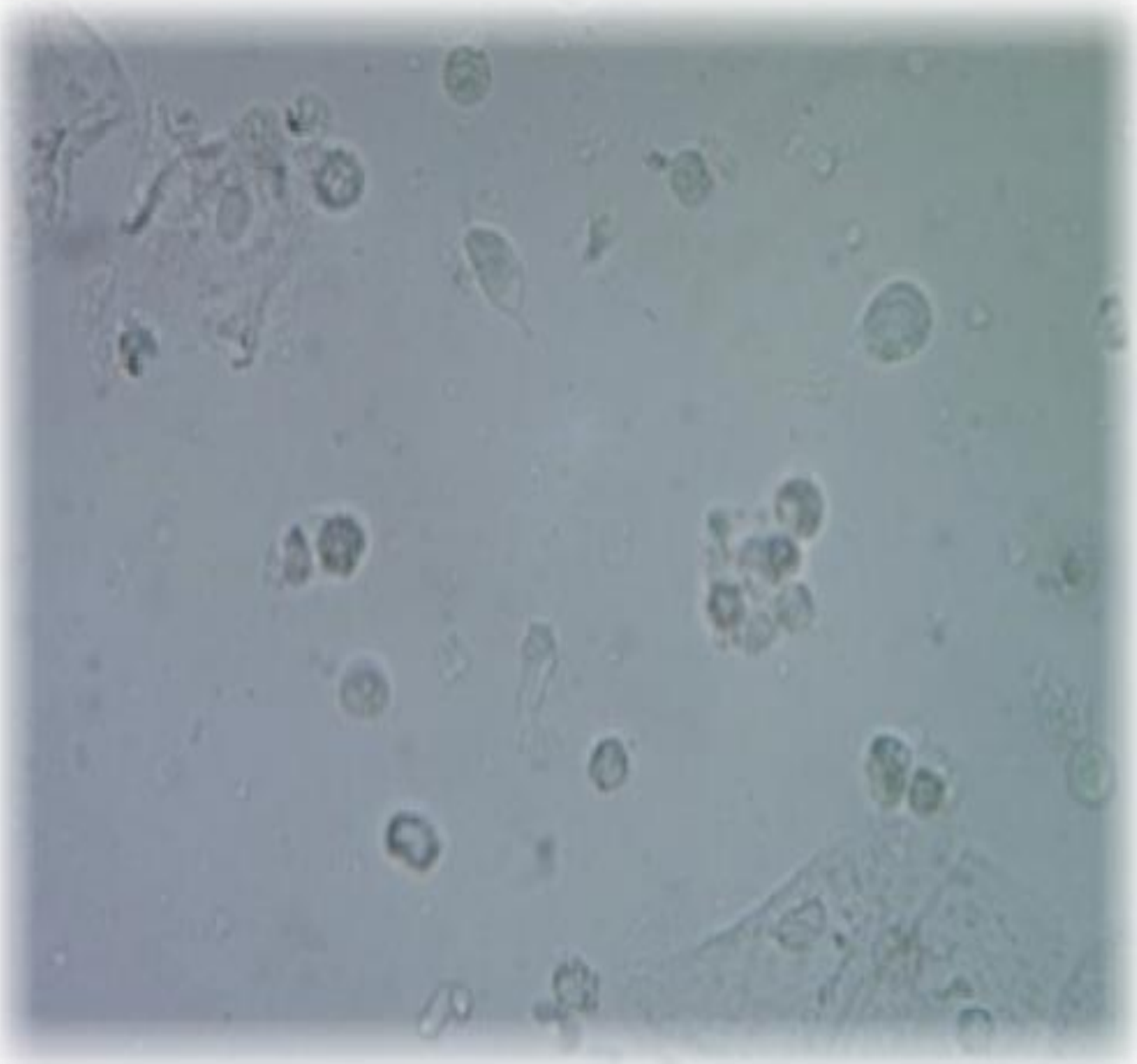

Examen en Fresco (400x)
Se observan células epiteliales pavimentosas Cocobacilos.
Leucocitos. Trichomonas

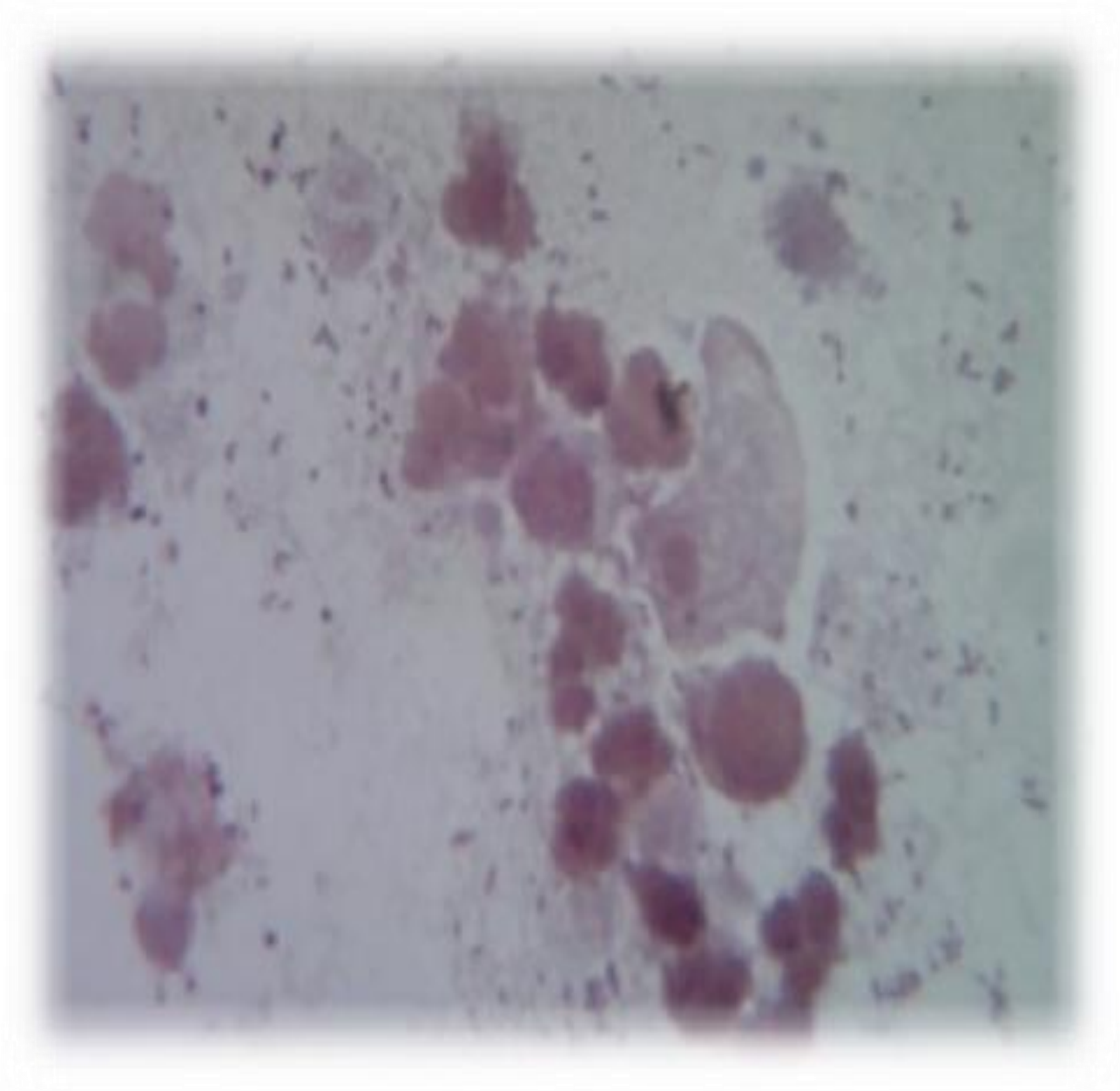

Examen Gram (1000 x)
Se observa ausencia de bacilos Gram (+) compatibles con *Lactobacillus* sp. VN=4.
Cocobacilos Gram variables compatibles con *Gardnerella vaginalis* (> de 30). VN = 4.
Ausencia de Bacilos Gram variables compatibles con *Mobiluncus* sp. VN= 0. Leucocitos. Una *Trichomona vaginalis* VNF=8. RIV Positivo

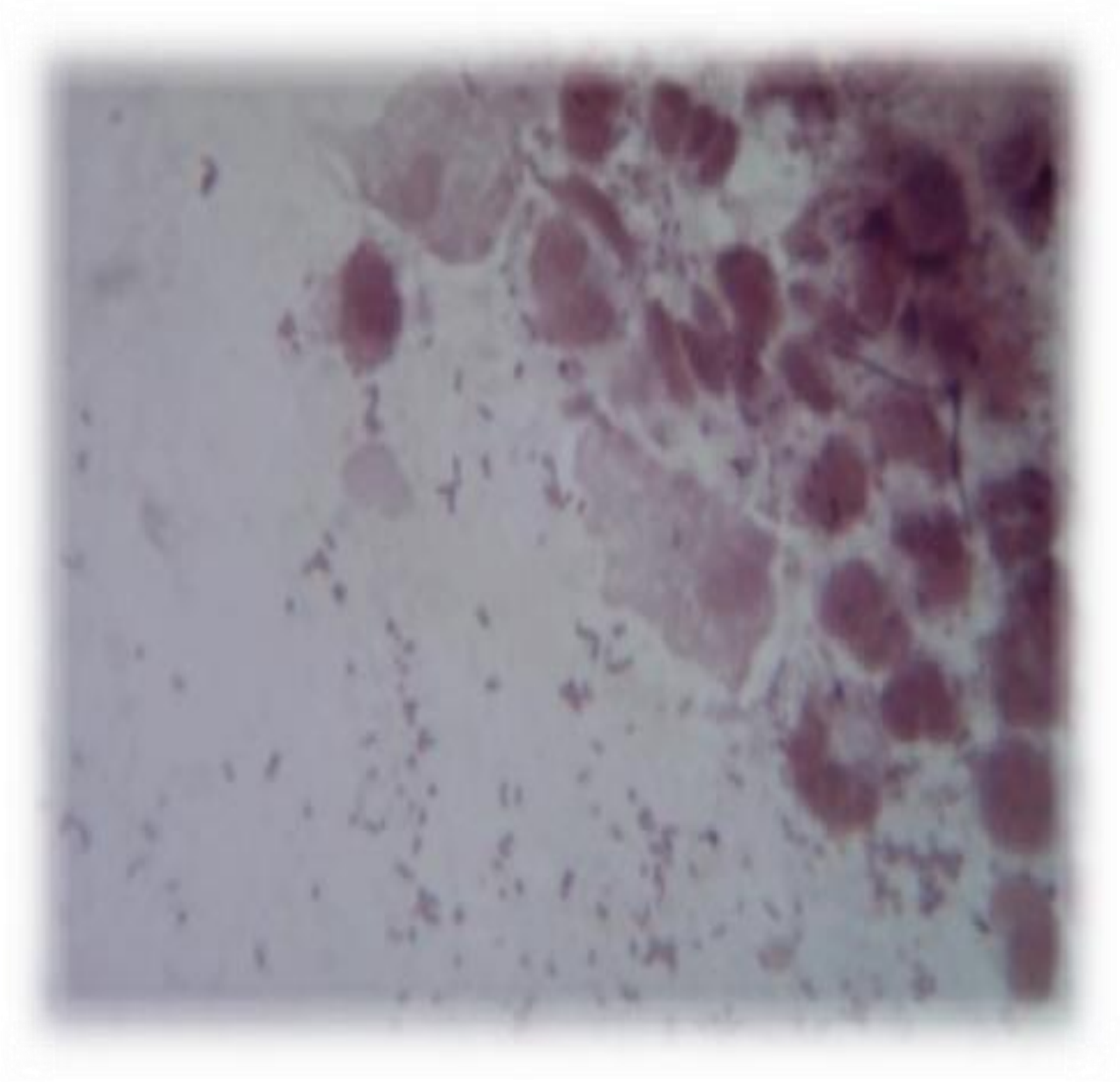

Examen Gram (1000 x)
Se observa célula epitelial pavimentosa. Ausencia de bacilos Gram (+) compatibles con *Lactobacillus* sp. VN=4. Cocob Gram variables compatibles con *Gardnerella vaginalis* (> de 30). VN =4. Ausencia de Bacilos Gram variables compatibles con *Mobiluncus* sp. VN= 0. Leucocitos. Dos *Trichomonas vaginalis* VNF=8. RIV Positiva

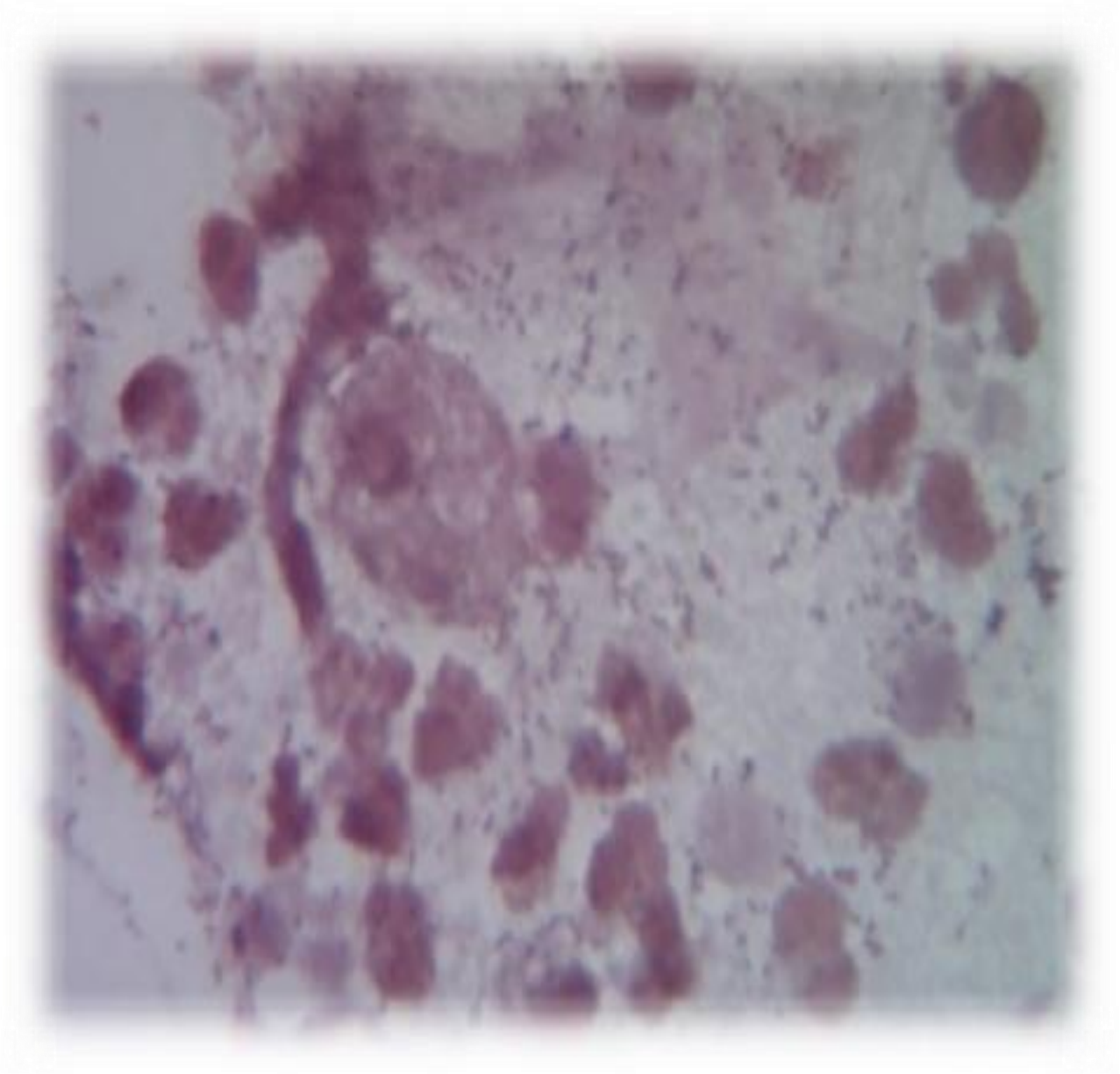

Examen Gram (1000 x)
Se observa ausencia de bacilos Gram (+) compatibles con *Lactobacillus* sp. VN=4.
Cocobacilos Gram variables compatibles con *Gardnerella vaginalis* (> de 30). VN = 4.
Ausencia de Bacilos Gram variables compatibles con *Mobiluncus* sp. VN= 0. Leucocitos. Una *Trichomona vaginalis.* VNF=8. RIV Positiva

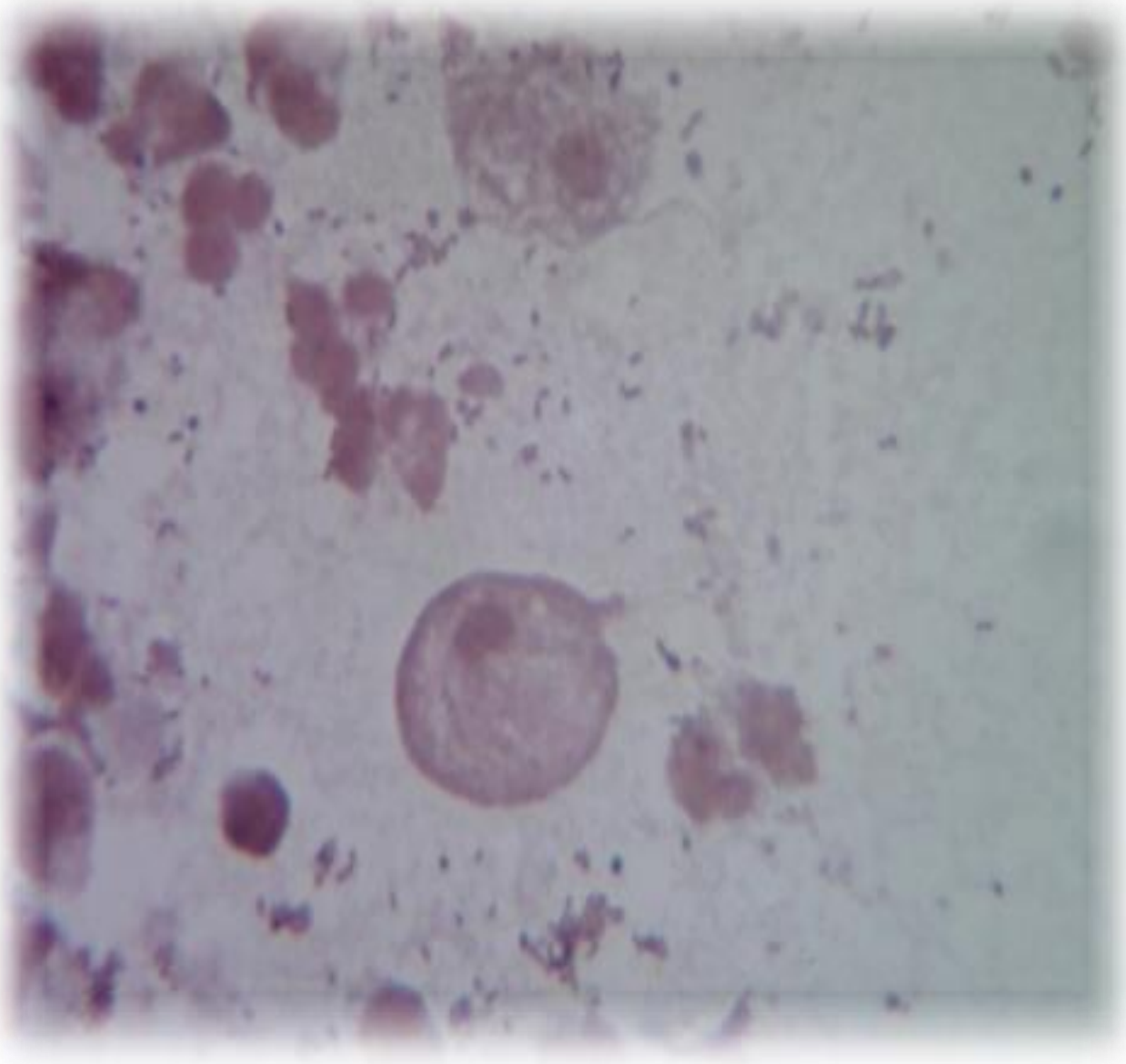

Examen Gram (1000 x)
Se observa ausencia de bacilos Gram (+) compatibles con *Lactobacillus* sp. VN=4.
Cocobacilos Gram variables compatibles con *Gardnerella vaginalis* (> de 30). VN = 4.
Ausencia de Bacilos Gram variables compatibles con *Mobiluncus* sp. VN= 0. Leucocitos. Dos *Trichomonas vaginalis*. VNF=8. RIV Positiva

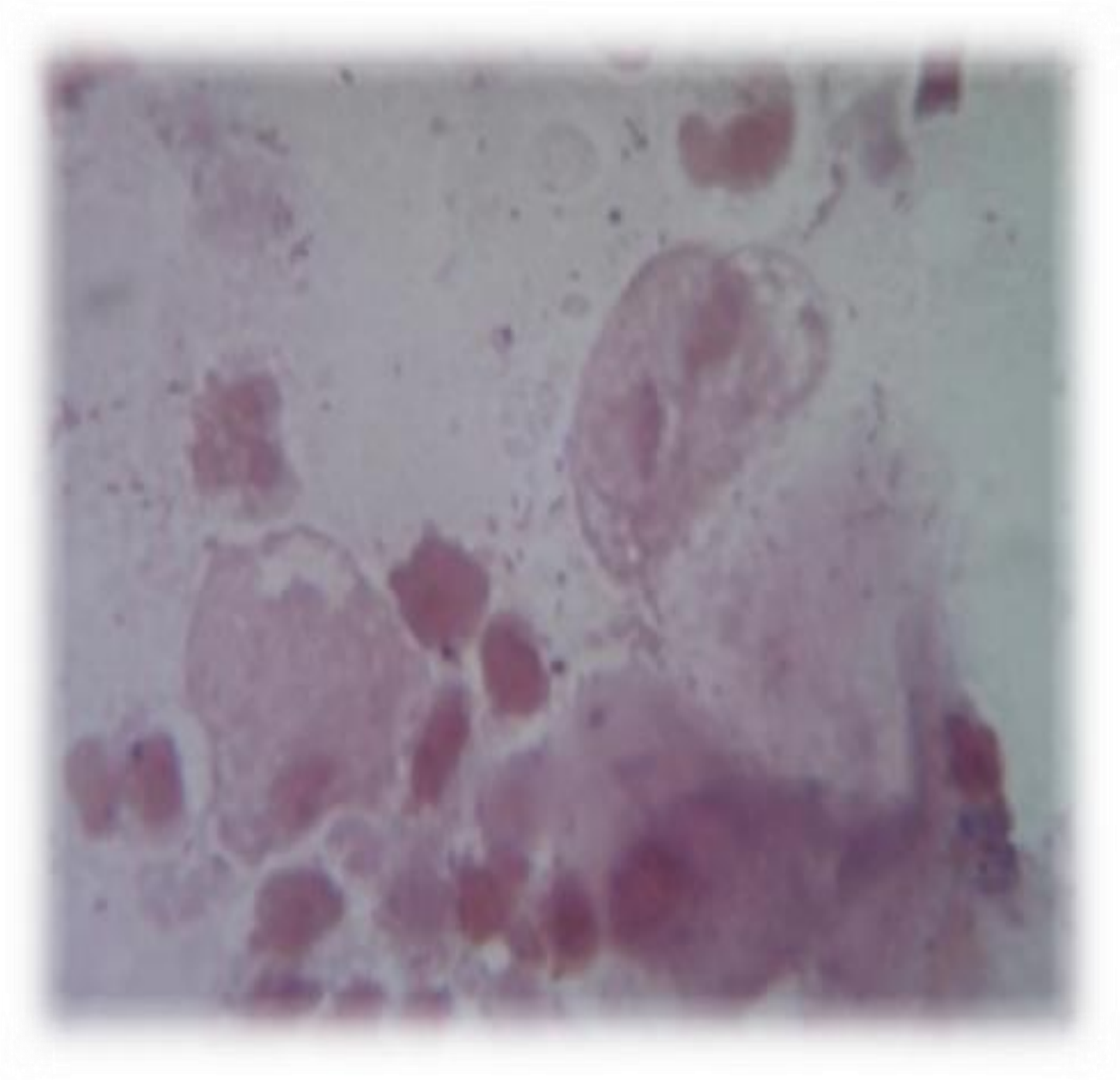

Examen Gram (1000 x)

Se observa célula epitelial pavimentosa. Ausencia de bacilos Gram (+) compatibles con *Lactobacillus* sp. VN=4. Cocobacilos Gram variables compatibles con *Gardnerella vaginalis* (> de 30). VN = 4. Ausencia de Bacilos Gram variables compatibles con *Mobiluncus* sp. VN= 0. Leucocitos. Dos *Trichomonas vaginalis* VNF=8. RIV Positiva

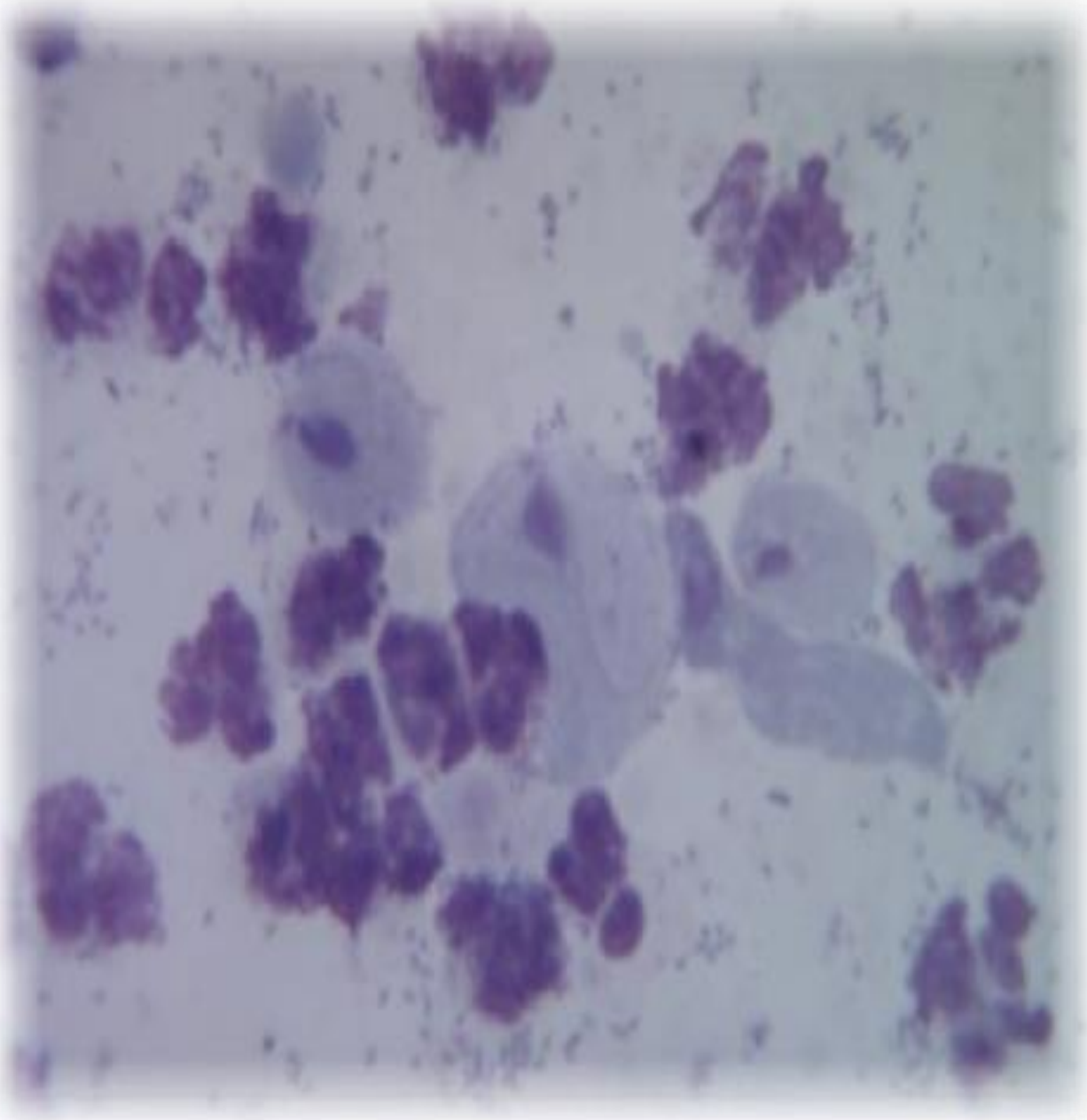

Examen Giemsa (1000x)
Se observan cuatro *Trichomonas vaginalis*. Cocobacilos. Leucocitos.
RIV Positiva

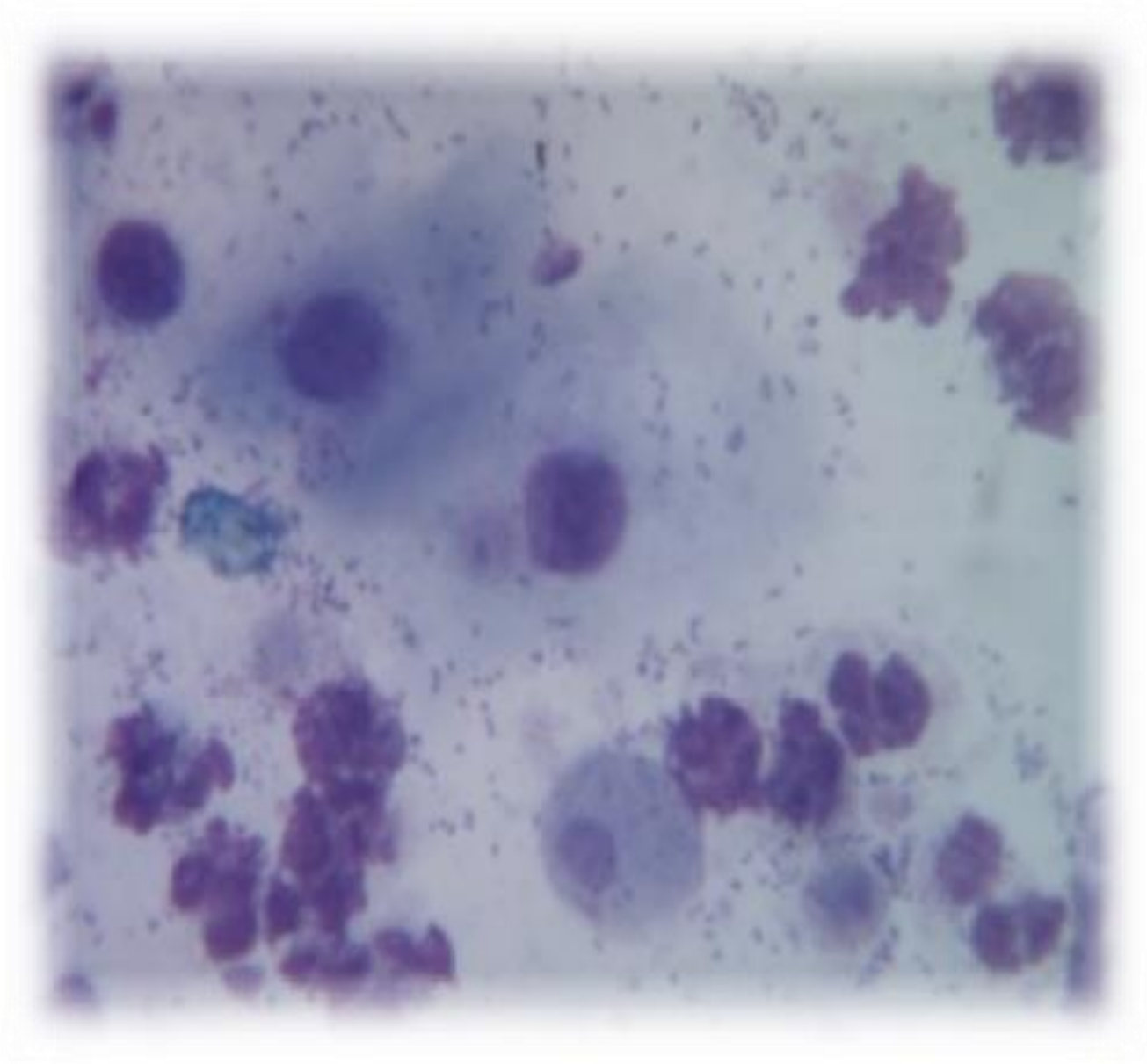

Examen Giemsa (1000x)
Se observan células epiteliales pavimentosas intermedias. Cocobacilos. Leucocitos.
Dos *Trichomonas vaginalis* RIV Positiva

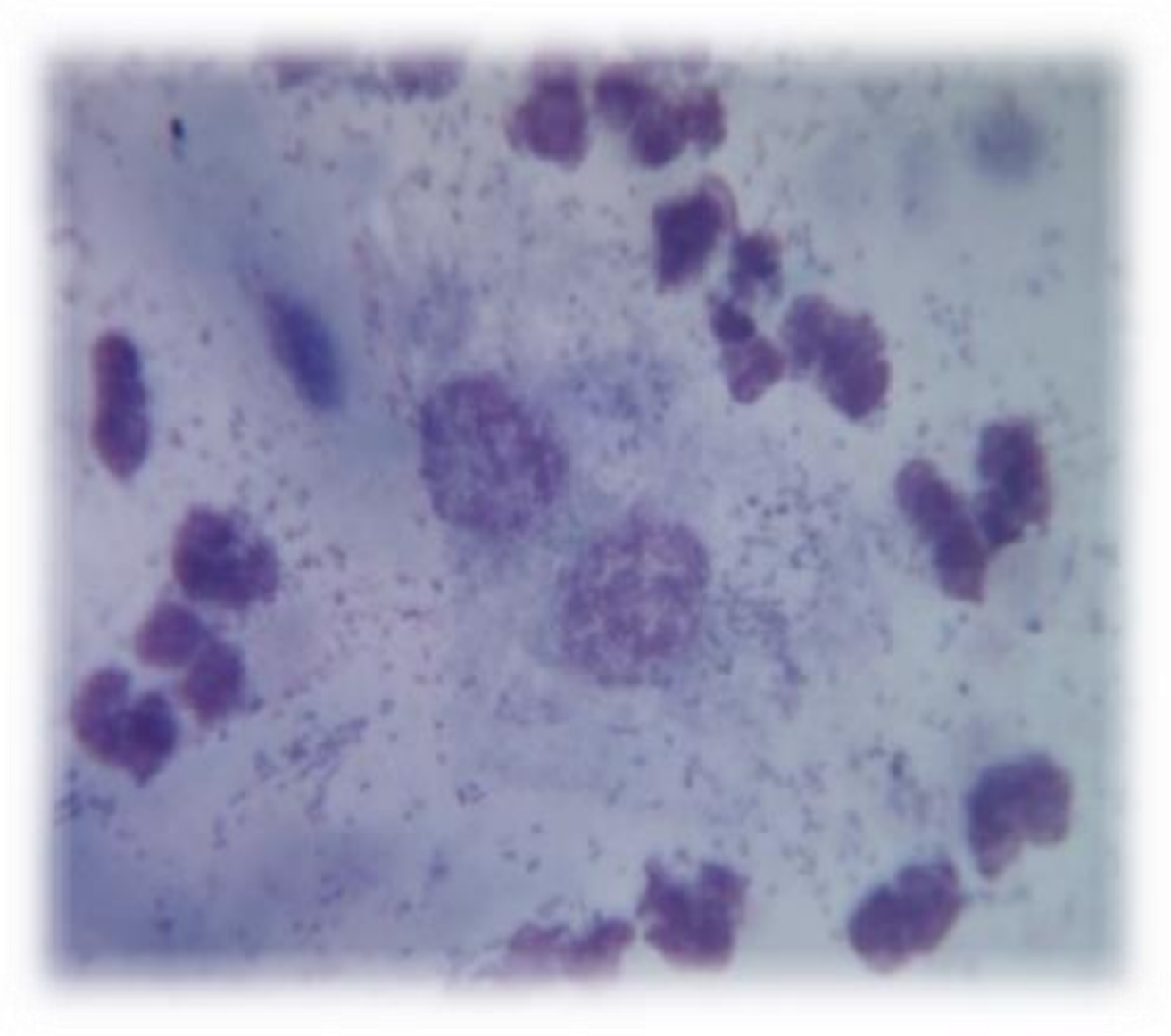

Examen Giemsa (1000x)
Se observan células epiteliales pavimentosas intermedias con núcleos en cariorrexis .Cocobacilos. Leucocitos. *Trichomonas vaginalis.* RIV Positiva

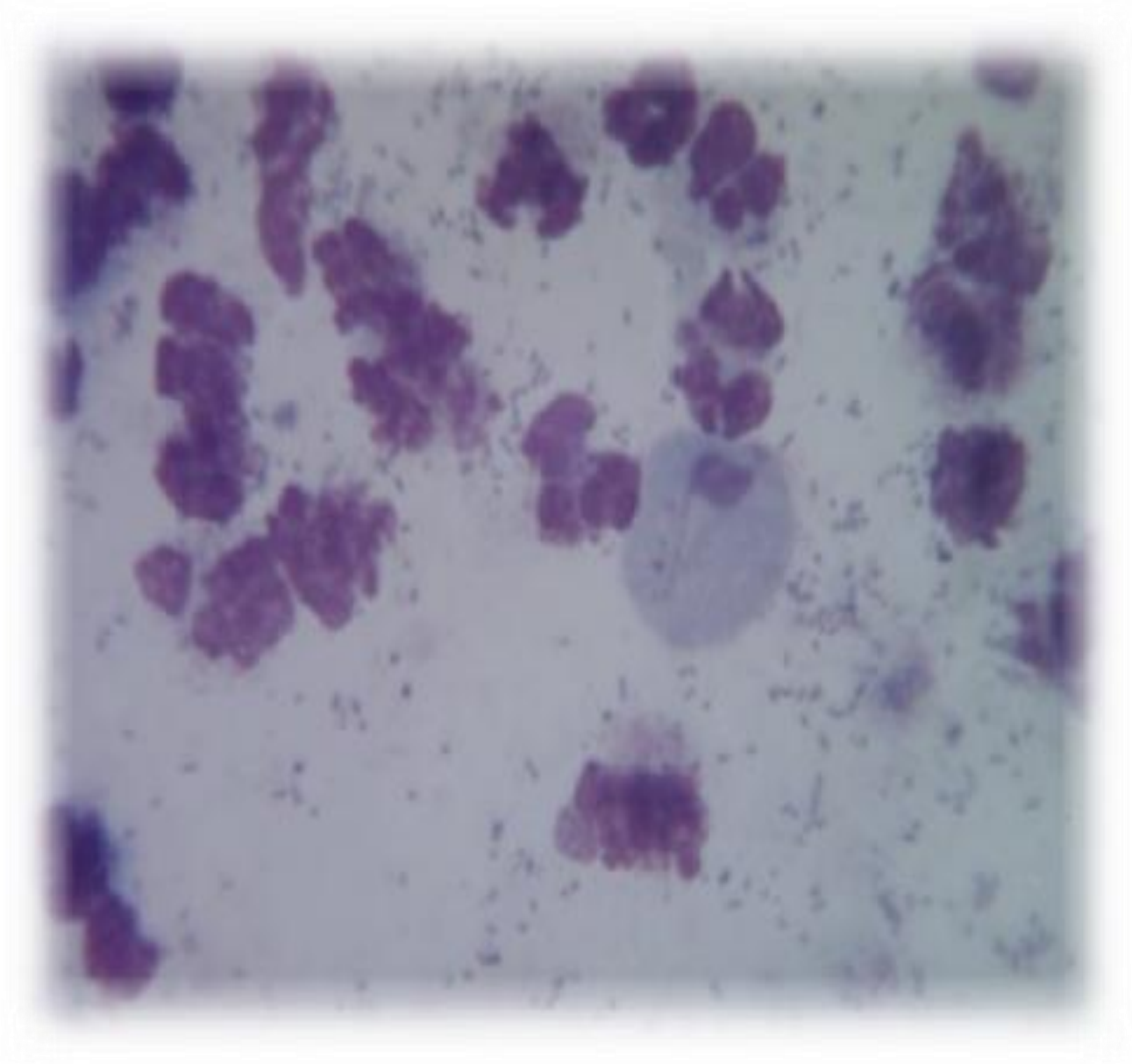

Examen Giemsa (1000x)
Se observa una *Trichomonas vaginalis.* Cocobacilos. Leucocitos.
RIV Positiva

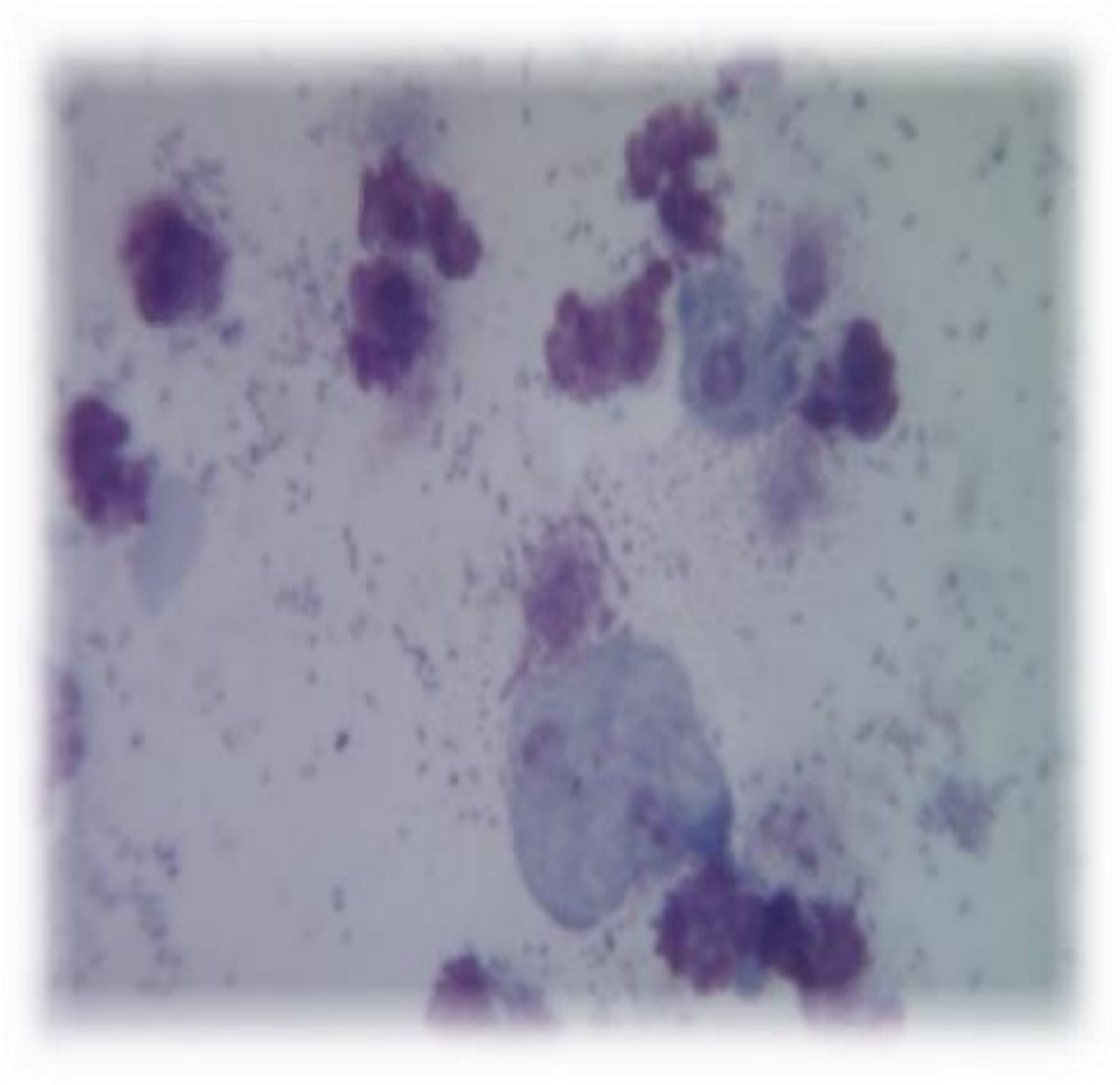

Examen Giemsa (1000x)
Se observan tres *Trichomonas vaginalis*. Cocobacilos.
Leucocitos. RIV (+)

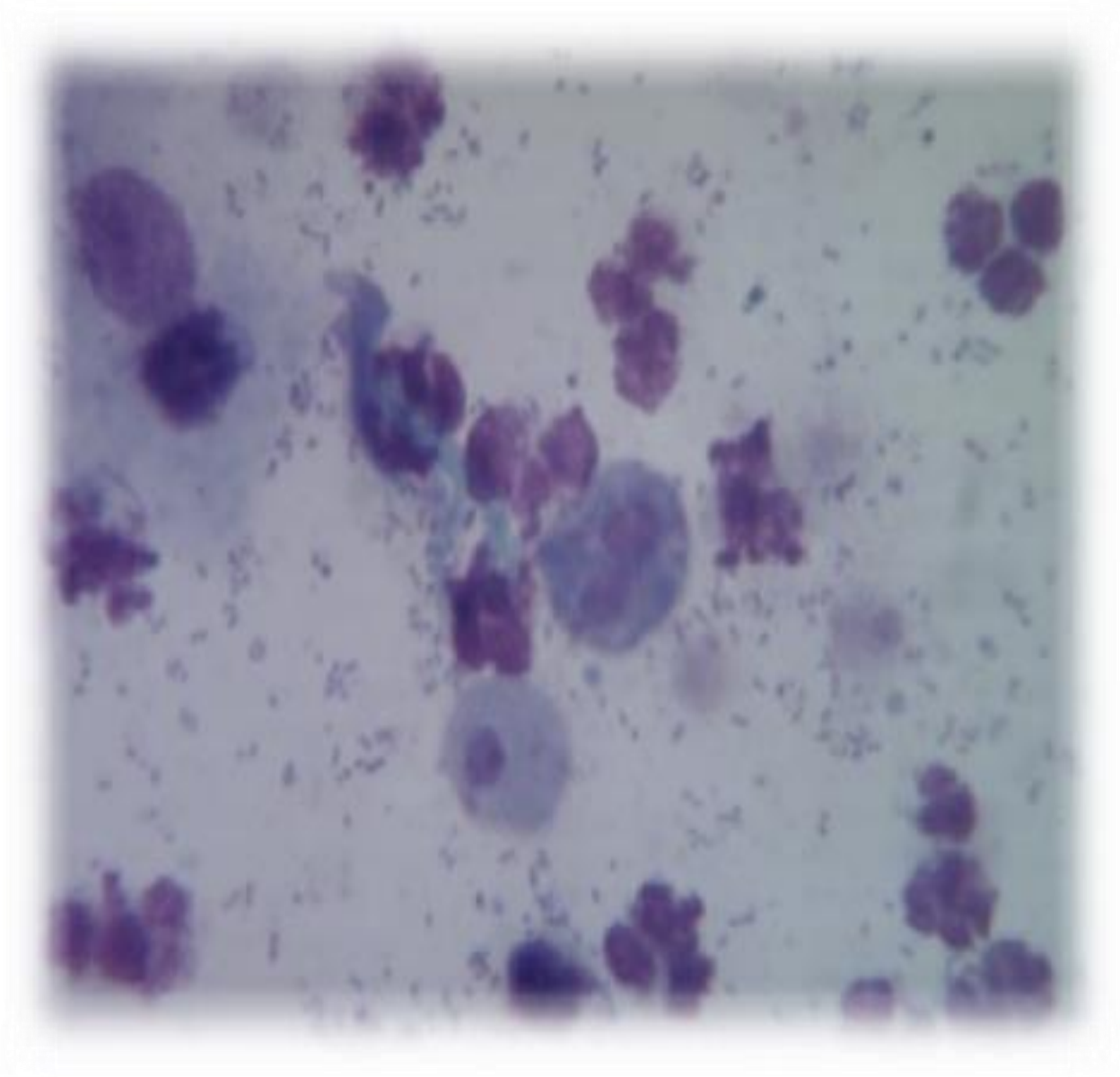

Examen Giemsa (1000x)
Se observa célula epitelial pavimentosa intermedia.
Cocobacilos. Leucocitos. Dos *Trichomonas vaginalis*.
RIV Positiva

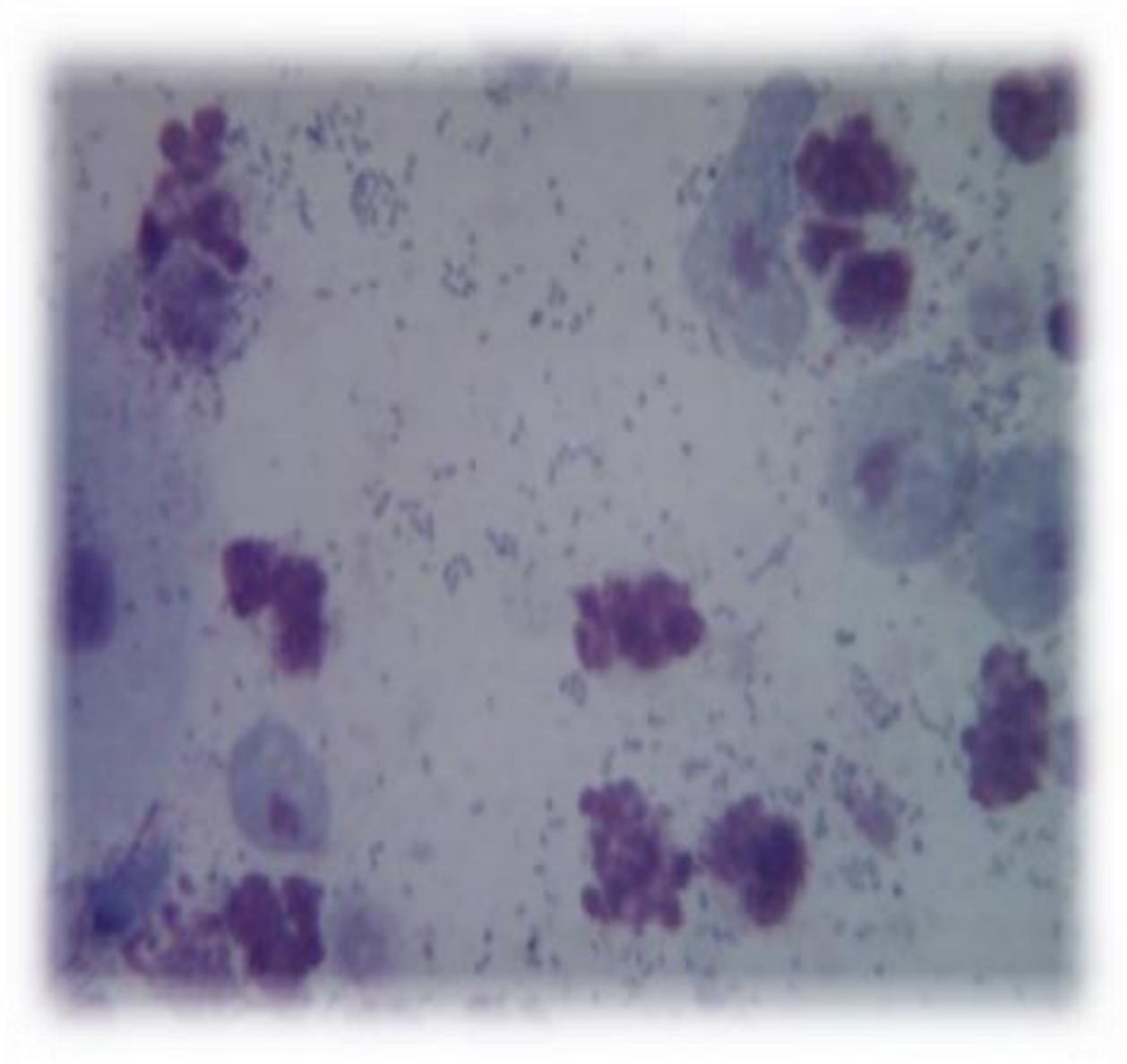

Examen Giemsa (1000x)
Se observa célula epitelial pavimentosa intermedia. Cocobacilos .Leucocitos.
Cuatro *Trichomonas vaginalis*. RIV Positiva

CONCLUSION: LA MUESTRA ES COMPATIBLE CON EVB V –VMI VN=8 RIV POSITIVA VAGINITIS MICROBIANA INESPECÍFICA ASOCIADA A VAGINITIS POR TRICHOMONAS.

ESTUDIO DE LA REACCION INFLAMATORIA GENITAL - ERIGE

El programa ERIGE aspira a que los bioquímicos, aun los que no estén especializados en alguna disciplina en particular, sean capaces de distinguir a las denominadas células no habituales en los extendidos provenientes de las tomas vaginales y cervicales durante los estudios microbiológicos. Las células de los epitelios que tapizan vagina, exo y endocervix, sufren cambios por acción de estímulos hormonales, o por acción citopática de agentes bacterianos o virales.

Para analizar las modificaciones celulares se agrega una toma adicional a la del fondo de saco vaginal posterior, que es la toma de exocervix, realizada con bajalenguas de madera y extendida en un portaobjeto que se fija en alcohol de 96º y se colorea con Giemsa.

La vagina y el exocérvix están tapizados por el mismo tipo de epitelio pavimentoso estratificado, formado por varias capas de células denominadas pavimentosas (Figuras 1-2), que sufren un proceso normal de diferenciación desde la profundidad del epitelio hasta la superficie. Así, la capa más profunda del epitelio, constituida por una sola fila de células se denomina capa basal o germinal, y de ahí en más, las capas subsiguientes, formadas por varias filas de células con menor tamaño nuclear pero mayor diámetro celular a medida que se alcanza la superficie, se denominan parabasal, intermedia y superficial (Figura 3).

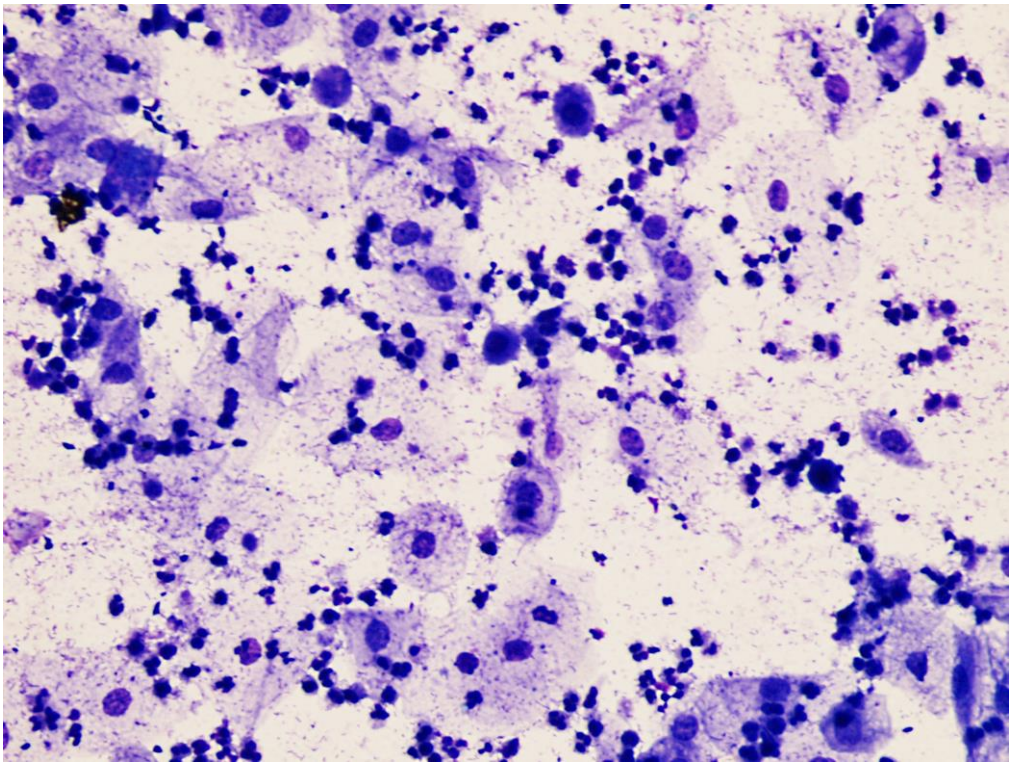

Figura 1: Células parabasales e intermedias. (Giemsa 400x)

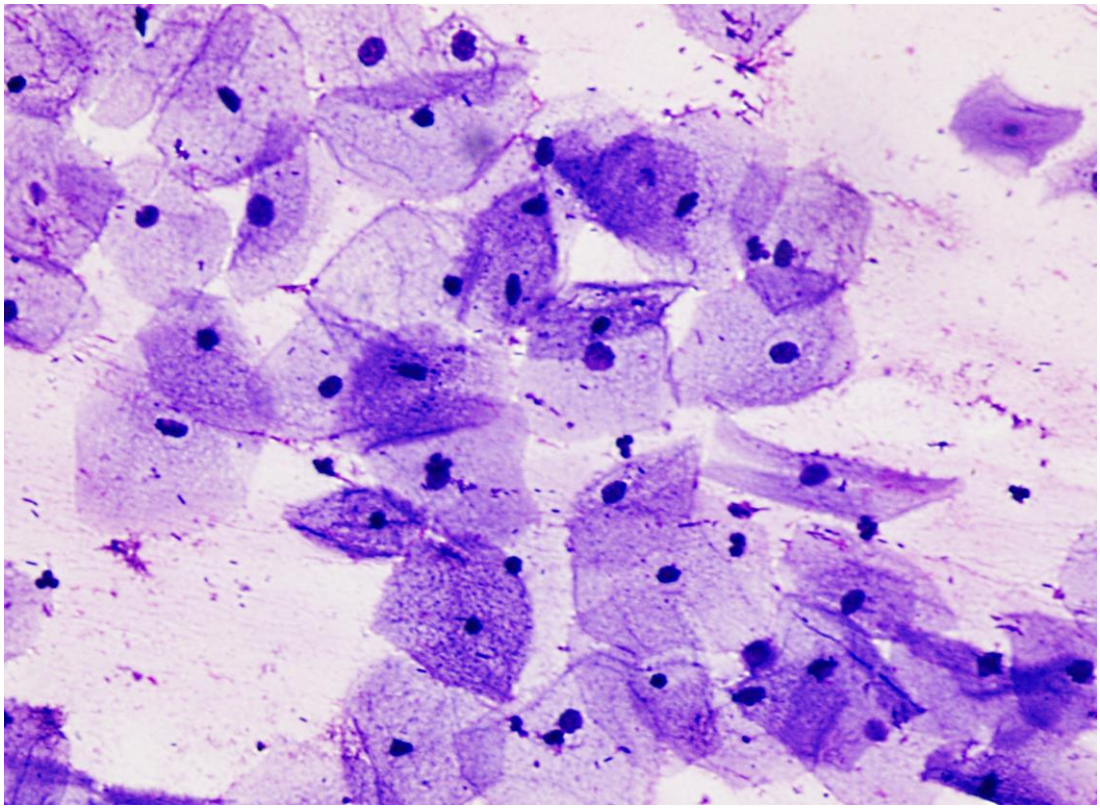

Figura 2: Células superficiales e intermedias (Giemsa 400x)

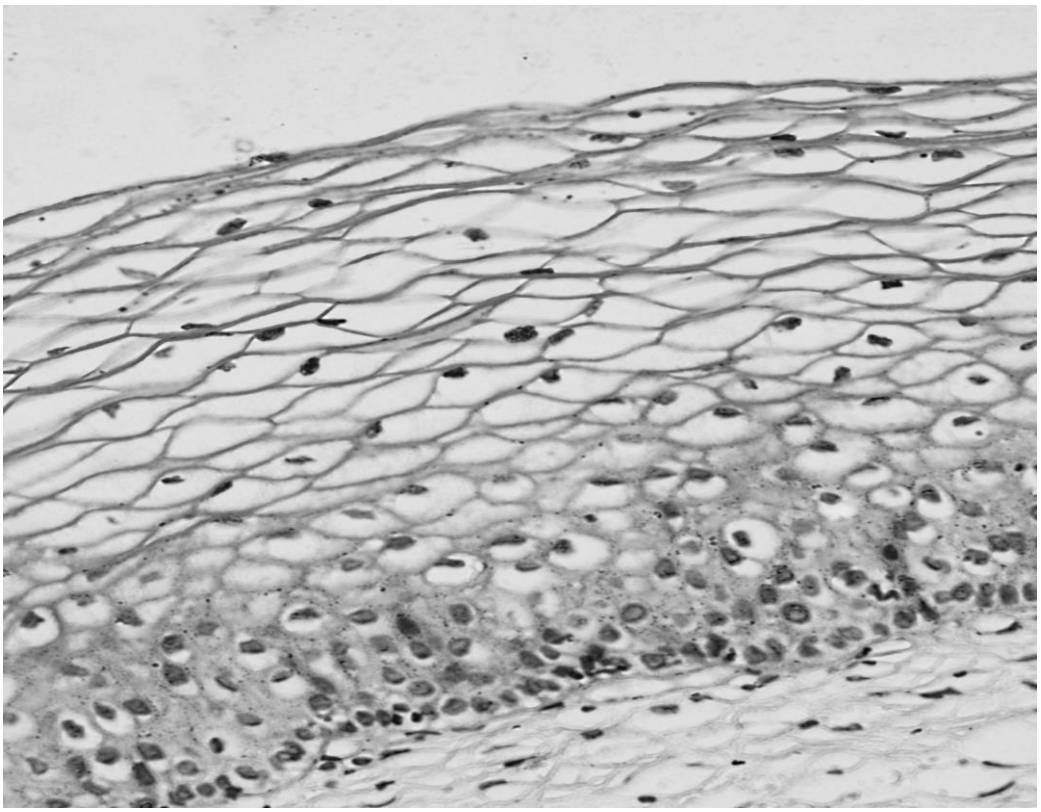

Figura 3: Epitelio pavimentoso estratificado (Hematoxilina-Eosina 400x)

A las células pavimentosas normales del exocérvix se pueden agregar, cuando se realiza la toma de exocérvix, las denominadas células metaplásicas, (Figura 4-6) que provienen de una diferenciación de las células de reserva de endocérvix como un mecanismo defensivo cuando este epitelio queda expuesto. Son células con núcleos ligeramente activos y citoplasmas oscuros, a veces microvacuolados, que se disponen en grupos bidimensionales y presentan prolongaciones citoplasmáticos a manera de "patas de araña". Si bien son células normales que no deben considerarse como "células no habituales", su conocimiento es necesario por cuanto deben ser diferenciadas de otras células de tamaño semejante como las parabasales y los disqueratocitos en infecciones por HPV. (1)

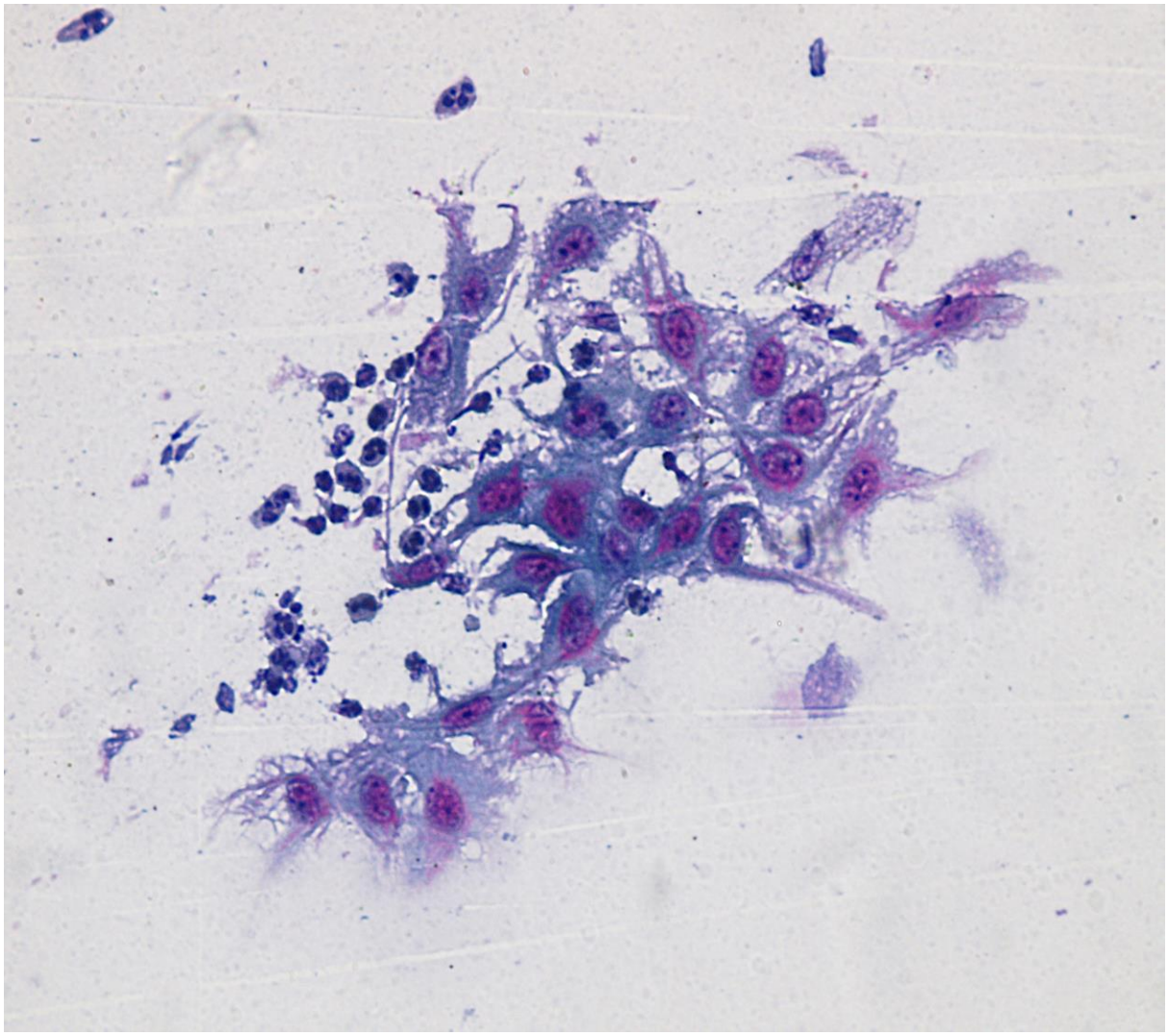

Figura 4: Células metaplásicas, con sus características prolongaciones citoplasmáticas (Papanicolaou 400x)

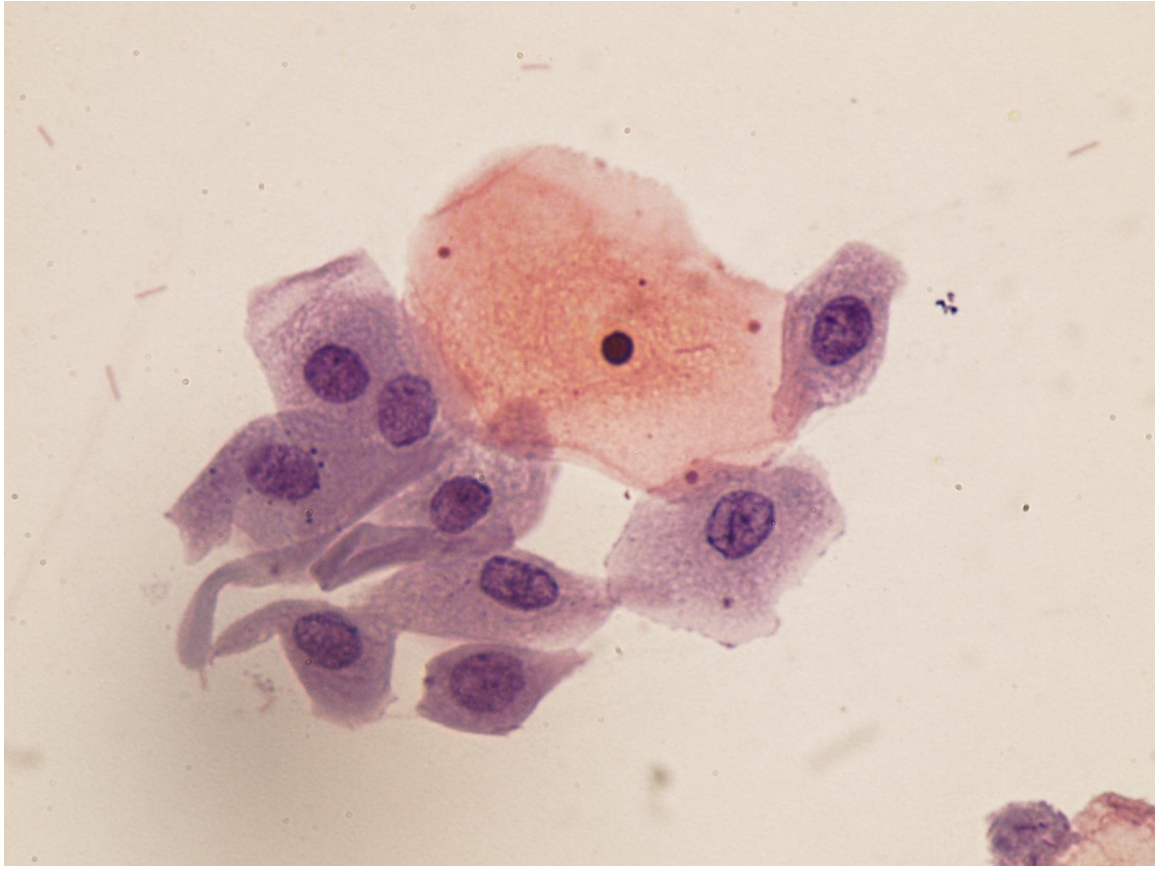

Figura 5: Células metaplásicas, dispuestas en mosaico, con pequeñas vacuolizaciones (Papanicolaou 400x)

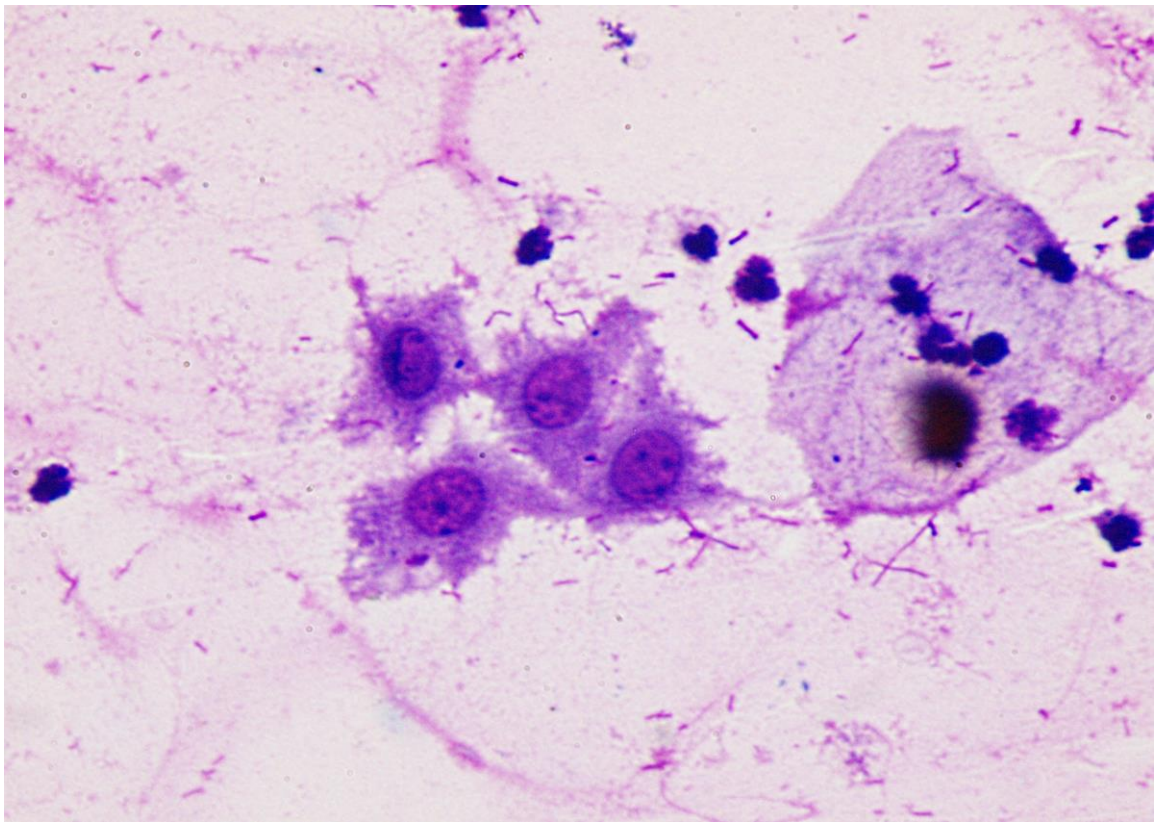

Figura 6: Células metaplásicas; comparar con la Figura 4. (Giemsa 800x)

Los **cambios inflamatorios de las células del epitelio pavimentoso** son consecuencia de la respuesta de una verdadera cascada de citoquinas que provocan, entre otros efectos, el reclutamiento de neutrófilos y macrófagos al lugar de la noxa, con liberación de radicales libres del oxígeno que ejercen su efecto deletéreo sobre las membranas celulares y sobre las bases del ADN.

En el epitelio de exocérvix, intercaladas entre las células pavimentosas, se ubican las **células de Langerhans** (un tipo de célula dendrítica). Estas células son presentadoras de antígenos (APC), y como tales desarrollan moléculas de Clase I y II en la superficie de su membrana. En presencia de un agente extraño (una bacteria), inician la respuesta fagocitándola y presentando sus antígenos en las moléculas de Clase II. Migran al ganglio linfático al tiempo que liberan **interleuquina I (IL 1)**, que recluta a los linfocitos **T helper (CD4)**, los cuales se unen por medio del receptor CD4 a la molécula de Clase II. En este momento, con el auxilio de las moléculas coestimuladoras, se produce la diferenciación de Th a **Th1**, si el agente fagocitado por la APC es **una bacteria intracelular o un virus**, y si en el medio hay IL 12. Los Th1 producen **IL2**, que activa a otros Th (acción paracrina) y a sí mismos (acción autocrina) para producir **INFγ**. Mientras la IL2 activa la transformación de Linfocitos B en células plasmáticas (que elaboran anticuerpos), el INFγ activa a las Langerhans y las induce en la síntesis de más Moléculas de Clase II. Estas células elaboran también **TNF e IL1**.

La IL1 induce la síntesis de moléculas de adhesión (I-Cam) en las células endoteliales de los vasos sanguíneos estromáticos, para conseguir la unión de los neutrófilos circulantes y su posterior extravasación al estroma circundante por diapédesis. Este último proceso tiene lugar por estimulación de las células endoteliales por TNF e IL1, que elaboran **IL8**, responsable de la contracción de las células endoteliales y por lo tanto de la extravasación de los neutrófilos (En respuesta al estímulo de las Langerhans, también los Th activados, los fibroblastos y parte de las células del epitelio pavimentoso de exocérvix (queratinocitos) liberan IL 8, importante en el reclutamiento de neutrófilos).

TNF e IL1 también estimulan a los fibroblastos del tejido conectivo para la síntesis de colágeno, y a los neutrófilos en la producción de radicales libres $ClO^{\bullet}$ u $OH^{\bullet}$. Las mismas citoquinas inducen la producción de **MCP-1** (proteína quimiotáctica de macrófagos) por fibroblastos y endotelio: la MCP-1 es una reclutadora de macrófagos al sitio de la inflamación.

Si el estímulo fagocitado por APC es **una bacteria extracelular o un hongo**, la diferenciación de Th en ganglio se hace a **Th17 (**en un ambiente de IL 6 y de TGFβ), que libera **IL 17 e IL 6.**

El **TNFα**, la **IL6** (producida por una gran variedad de células, como macrófagos, fibroblastos, células endoteliales, adipocitos, células linfoides óseas, etc), y la **IL 17** (producida por monocitos, linfocitos B y T, células de estirpe mieloide, de estroma de médula ósea, fibroblastos, células endoteliales, etc) son consideradas como las principales citoquinas inflamatorias.

Muchos de los trastornos que caracterizan a la menopausia se relacionan con el aumento de la producción de estas citoquinas inflamatorias (resorción ósea, resistencia insulínica, inhibición de lipasa en adipocitos con aumento de TG.etc). La síntesis de IL6 MCP-1 e IL17 están <u>reguladas negativamente</u> por la unión de Estradiol a su Receptor, que inhiben la transcripción de los genes que codifican a estas citoquinas (debe señalarse la acción de MCP-1 en el reclutamiento de macrófagos en el mecanismo de aterogénesis).

De acuerdo a los mecanismos sintetizados en el párrafo anterior, se comprende que la disminución de los niveles de Estradiol en la menopausia conduce al aumento de IL6,

IL17 y MCP-1, con la aparición de los síntomas característicos. En el caso del cuello uterino, a la disminución del espesor del epitelio por falta de diferenciación, se suma el estímulo de los macrófagos, que pueden fusionarse entre sí y formar sincicios celulares (mal denominadas macrófagos multinucleados) o bien transformarse en células semejantes a las epiteliales, denominadas epiteliodes, que aparecen en inflamaciones crónicas como los granulomas.

En extendidos atróficos es frecuente la presencia "macrófagos multinucleados" (denominación incorrecta aunque impuesta por la costumbre) debido a la fragilidad del EPE que permite su aparición en los extendidos.

El efecto de este ataque a las células del epitelio puede ser observado en las modificaciones de los citoplasmas y especialmente de los núcleos, que mostrarán alteraciones de la estructura cromatínica caracterizada por la acumulación de la heterocromatina en grumos irregulares y su depósito sobre la membrana, una falta de definición de la normal estructura vesiculosa y en general un agrandamiento del tamaño nuclear, pudiendo acompañarse por un aclaramiento de su coloración (Figuras 7-9).

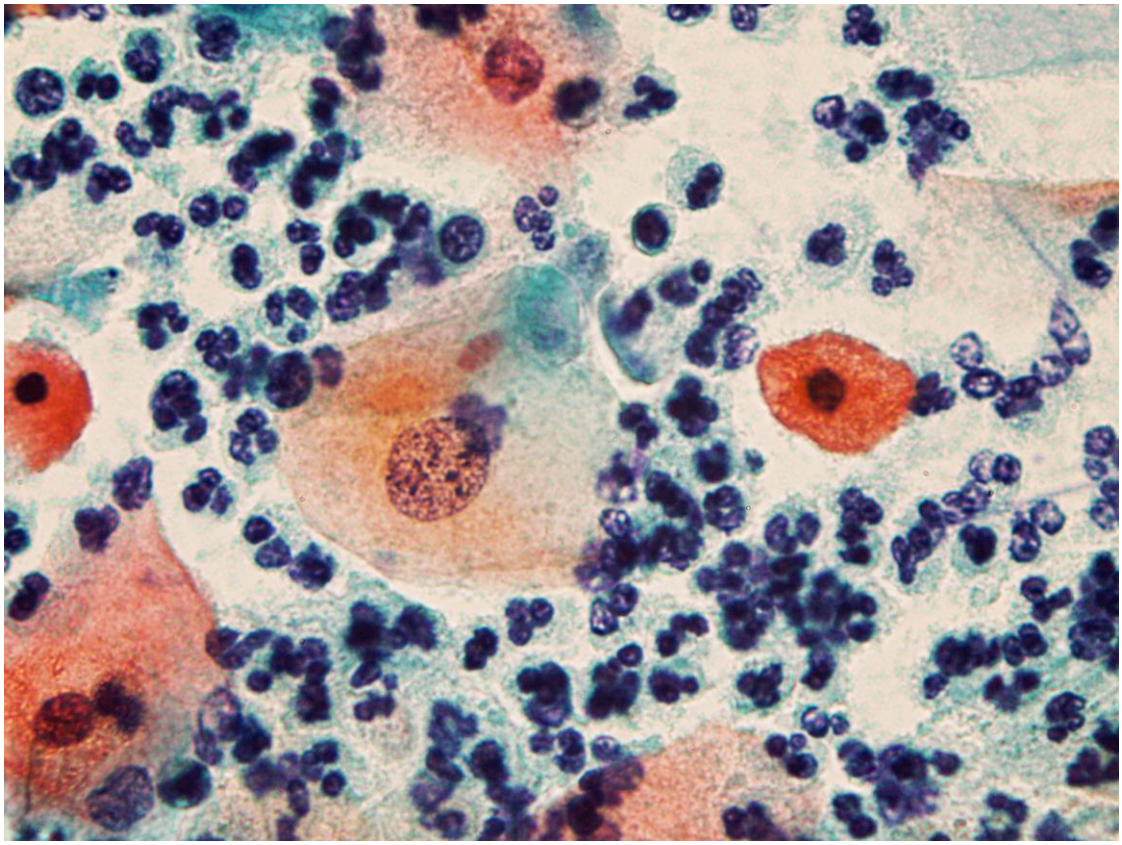

Figura 7: Extendido de cérvix uterino con cambios inflamatorios. Una gran célula, con alteración en su coloración citoplasmática, muestra un núcleo agrandado con cromatina ligeramente irregular. Próxima a la célula, una Trichomona. (Papanicolaou 800x)

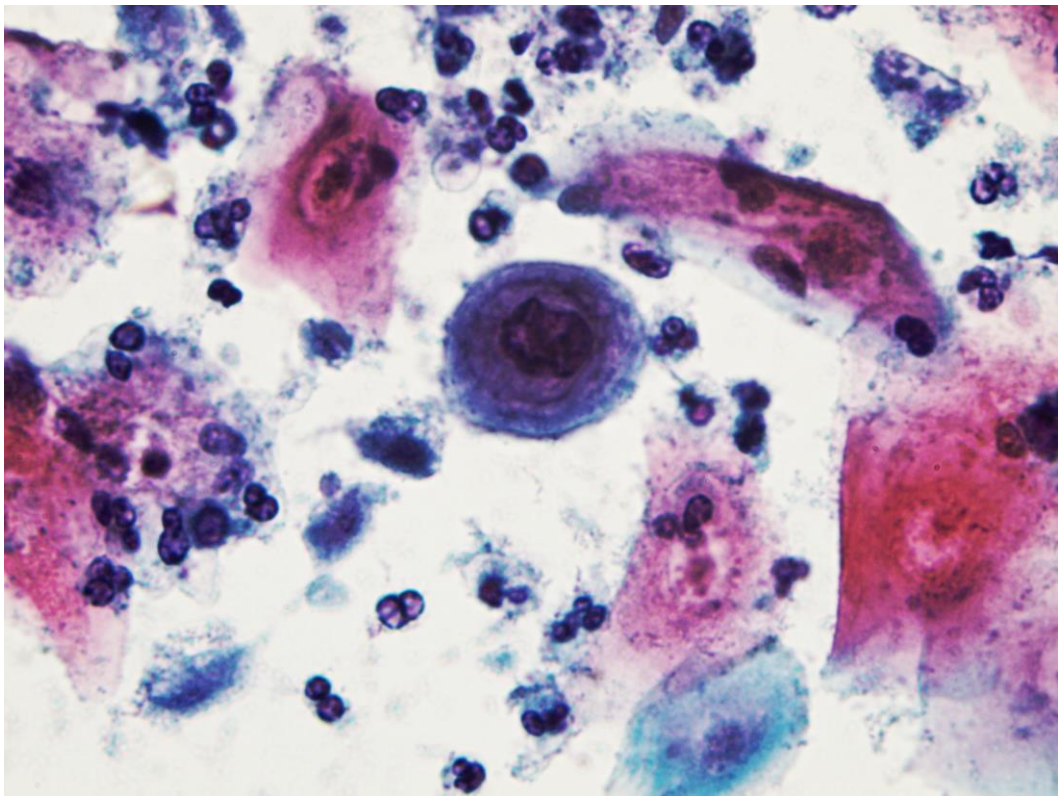

Figura 8: Célula de tipo parabasal, con intensos cambios inflamatorios: alteraciones del citoplasma y núcleo hipercromático con cromatina irregular (Papanicolaou 800x)

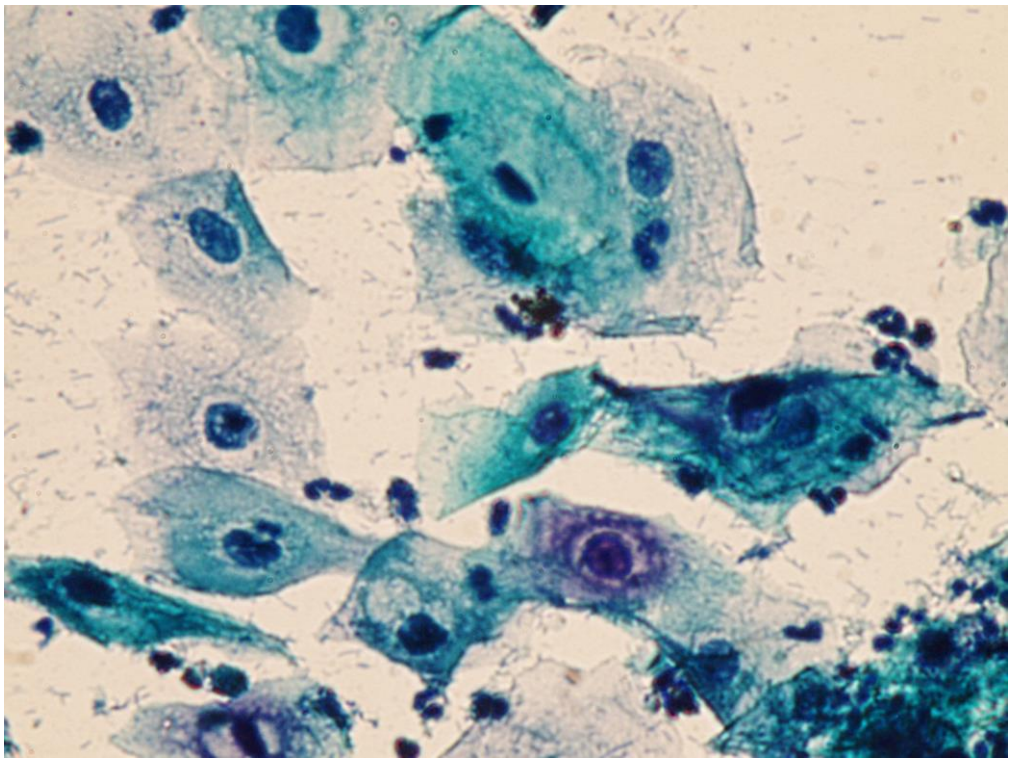

Figura 9: Células intermedias mostrando halos perinucleares (Papanicolaou 800x)

Detalladamente, los cambios inflamatorios pueden describirse de la siguiente manera:

a) Aumento del número y tamaño de cromocentros, con disminución del cromatismo de la eucromatina y aspecto borroso del núcleo en general: este fenómeno corresponde al proceso de desnaturalización de las histonas y a la inestabilidad cromosómica.

b) Engrosamiento de la membrana nuclear, por depósito de heterocromatina inactiva.

c) Aumento del volumen celular: consecuencia de la pérdida del control sobre el agua por alteración de los mecanismos de membrana que controlan el intercambio Na/K. Este hecho no siempre se observa. Cuando ocurre, además, el núcleo celular aparece Hipocromático.

d) Modificaciones citoplasmáticas: vacuolización (por ruptura de membranas de vesículas con contenido enzimático), cambios de tinción (por desnaturalización de proteínas estructurales), bordes celulares imprecisos (lisis de membrana plasmática), halos perinucleares (desnaturalización proteica, pérdida del citoesqueleto) (Figuras 10-13)

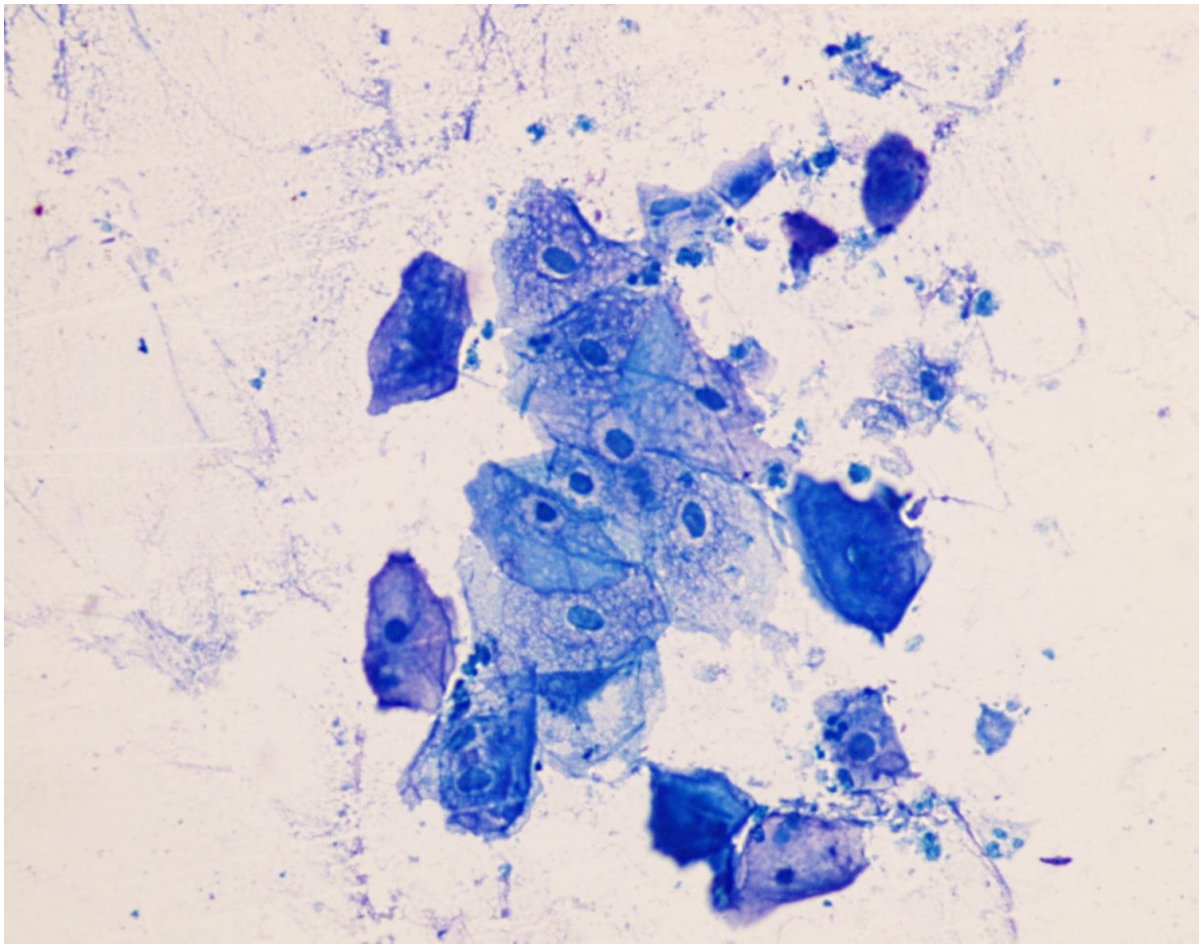

Figura 10: Células intermedias con cambios inflamatorios: halos perinucleares, en una infección por trichomonas (Giemsa 400x)

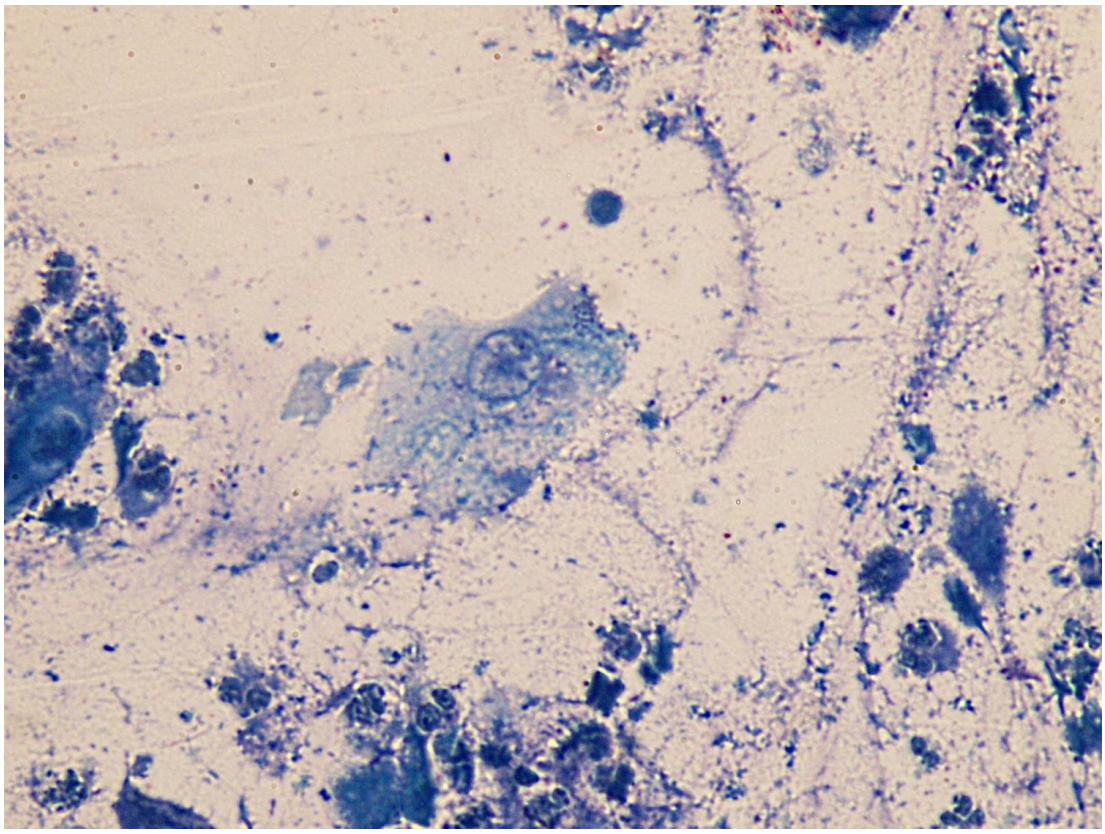

Figura 11: Célula con cambios inflamatorios: núcleo hipocromático con cromocentros irregulares y membrana nuclear marcada; citoplasma con límites difusos (Giemsa 800x)

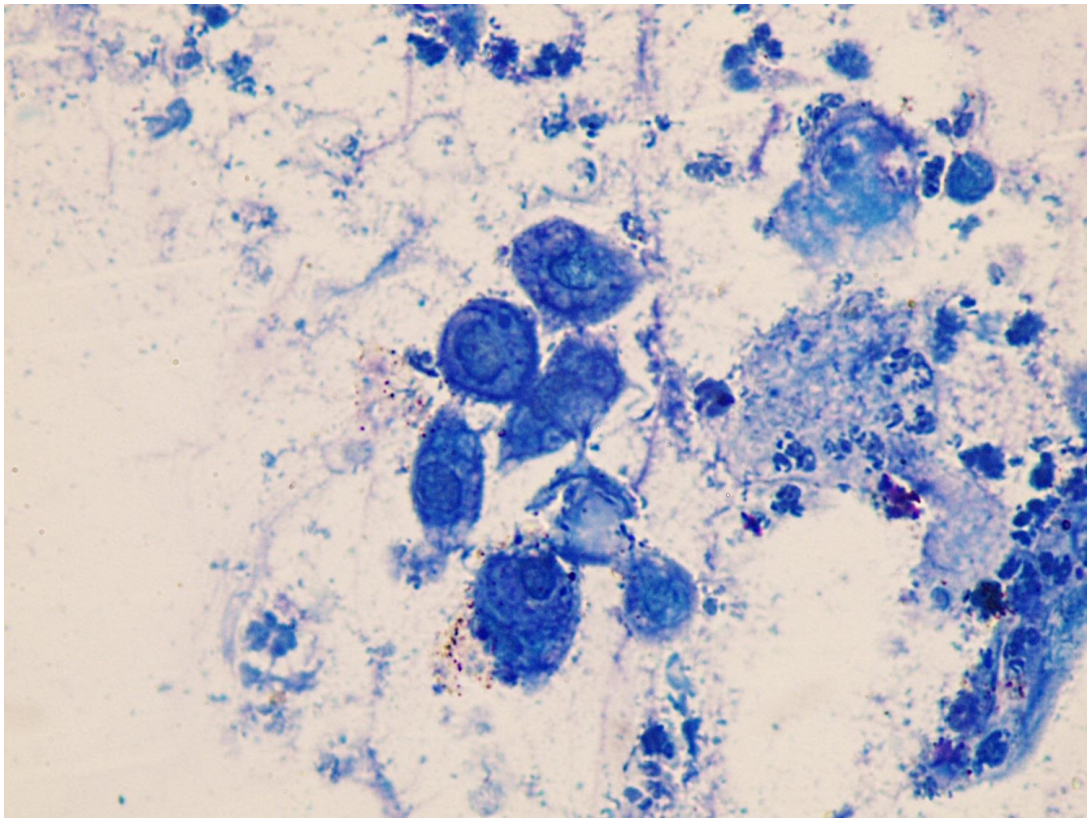

Figura 12: Células profundas del epitelio pavimentoso con cambios inflamatorios en una paciente joven, con ciclos, en un caso de cervicitis severa. Hipercromatismo. (Giemsa 800x)

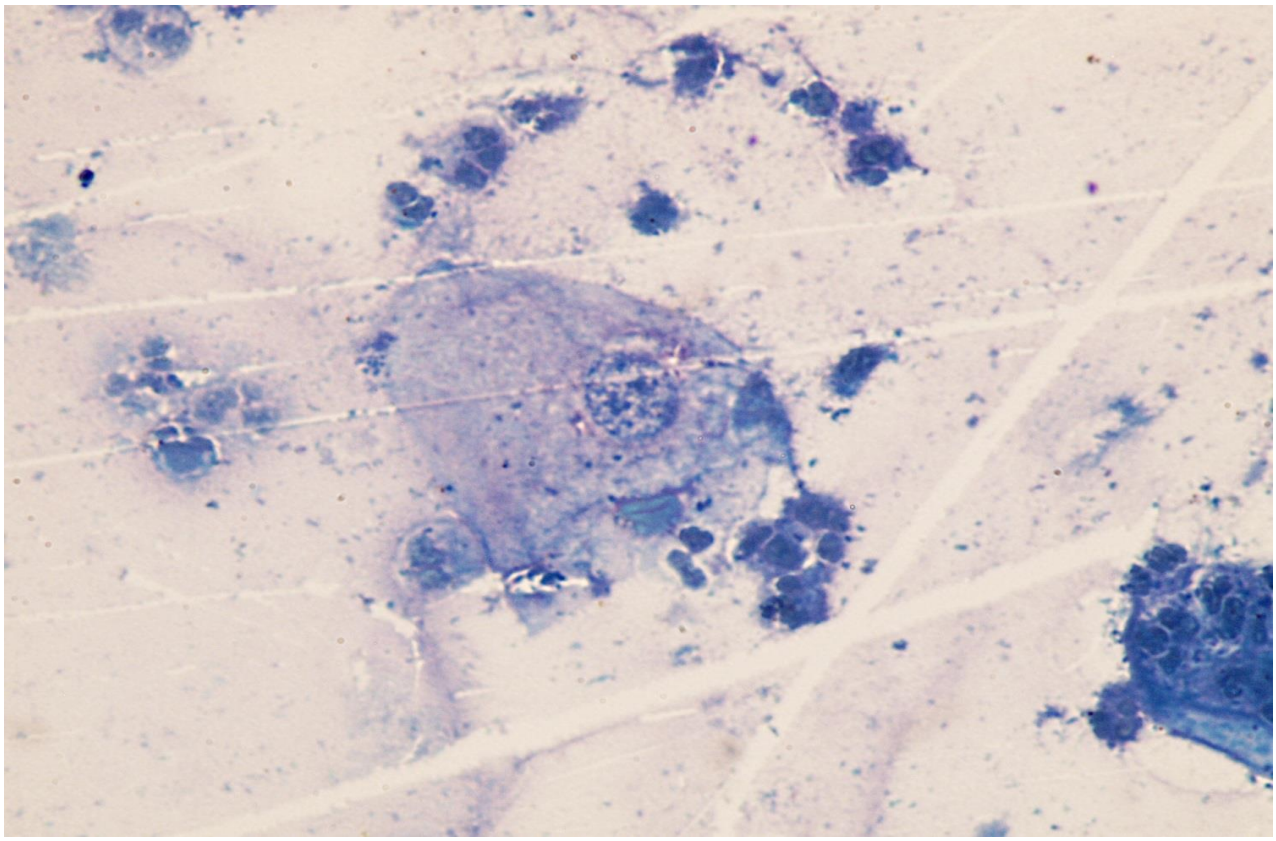

Figura 13: Célula con anomalías inflamatorias nucleares: gruesos e irregulares cromocentros (Giemsa 800x)

En ciertas ocasiones, cuando se producen fenómenos intensos de necrosis, el núcleo queda reducido a una masa amorfa o a un conjunto de pequeños cuerpos oscuros (carriorrexis), como suele observarse en la **colpitis atrófica**, (Figura 14-17) debido a la alta expresión de interleuquimas inflamatorias por hipoestrogenismo. En los extendidos coloreados con técnica de Gram también puede ser reconocido este cuadro, como se observa en las microfotografías 16 y 17.

La situación de hipoestrogenismo marcado presenta características muy definidas: el fondo de los extendidos suelen presentar un fino granulado proveniente de la necrosis celular, que le confiere un aspecto sucio y que no debe confundirse con gérmenes; los restos de material nuclear de las células necróticas aparecen como filamentos de formas y tamaños irregulares; suele haber células de la capa basal del EPE, y gran número de neutrófilos.(En pocos casos se observan placas de linfocitos en varios estados de maduración, que derivan de una *cervicitis folicular*, patología de difícil diagnóstico para inexpertos – Figura 18). Con frecuencia se observan sincicios de macrófagos, identificables por su citoplasma microvaculado (Figura 19-20).

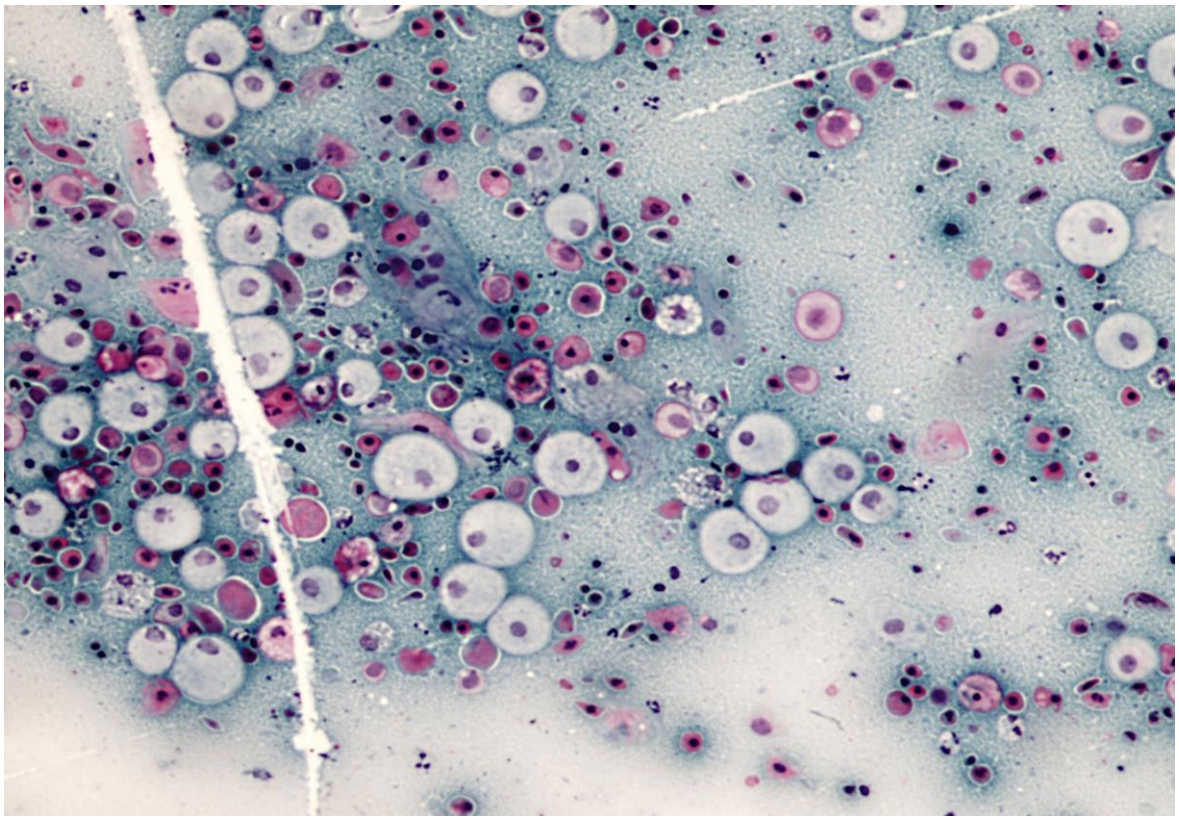

Figura 14: Colpitis atrófica: células parabasales con marcadas anomalías inflamatorias, algunas con picnosis nuclear; vacuolización citoplasmática y fondo del extendido necrótico (Papanicolaou 400x)

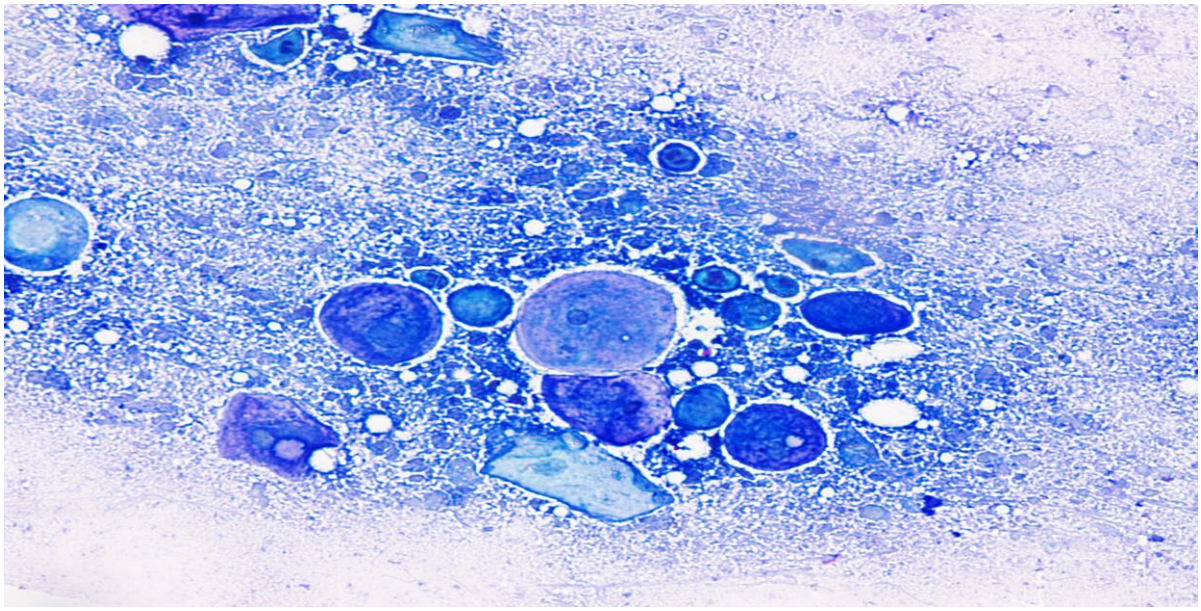

Figura 15: Colpitis atrófica. Idéntica descripción que la figura 14 (Giemsa 400x)

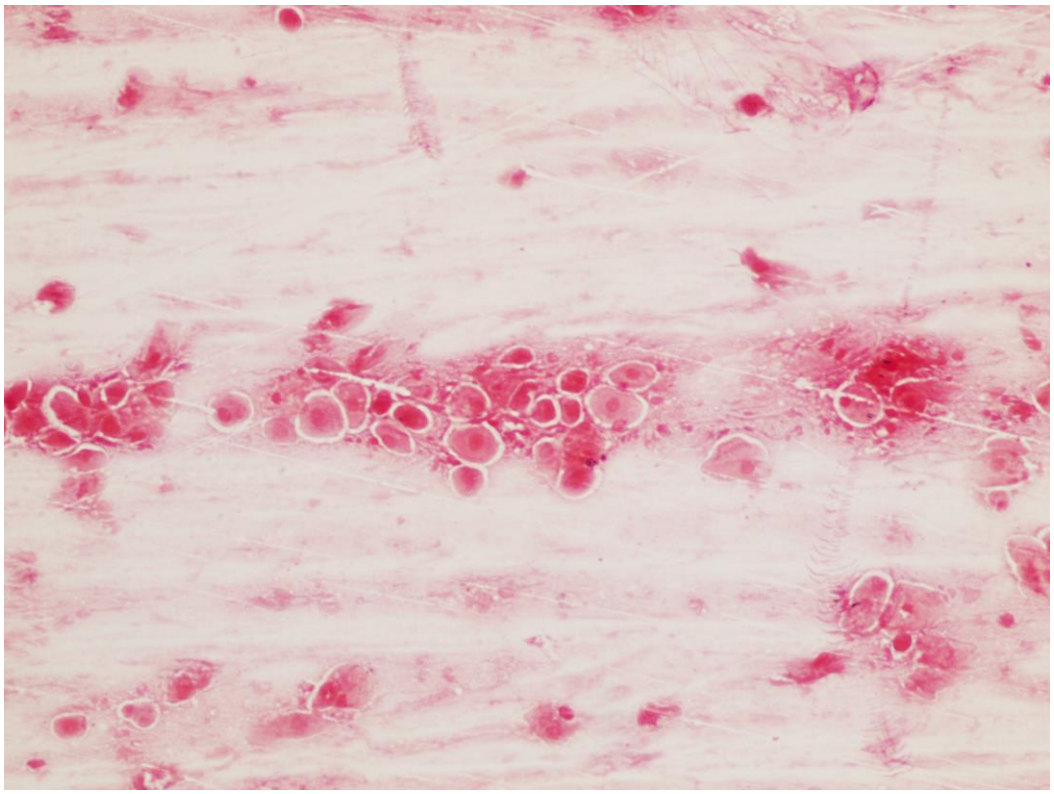

Figura 16: Colpitis atrófica. Células parabasales (Gram 100x)

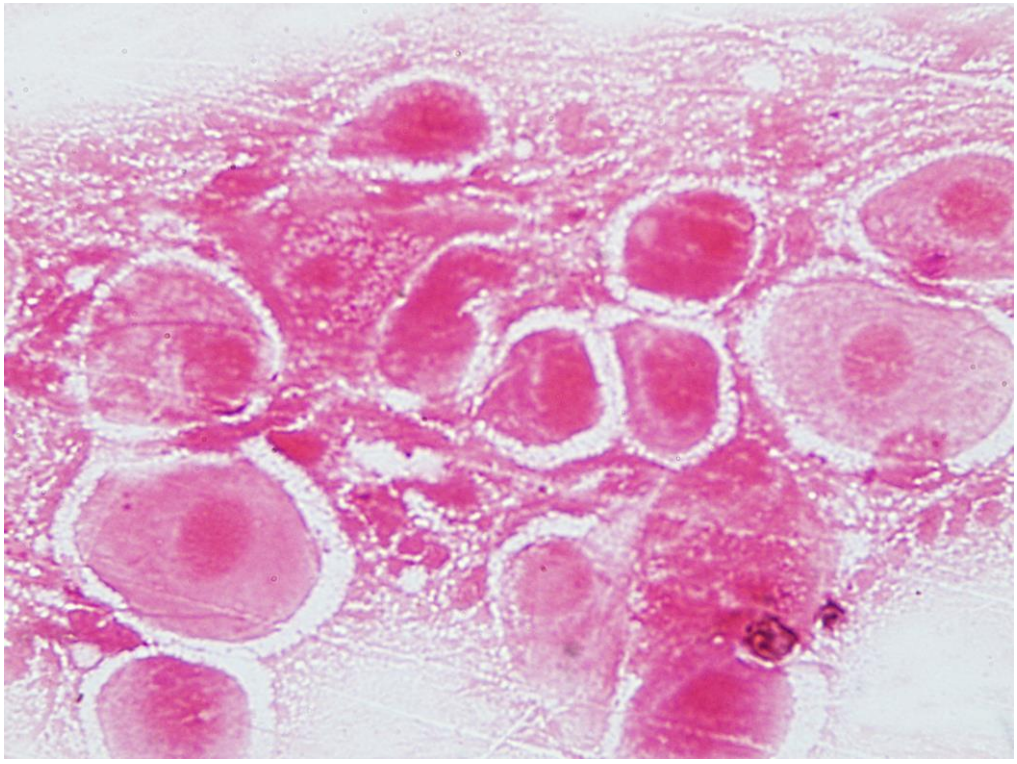

Figura 17: Colpitis atrófica. Detalle de la figura anterior. Observar el fondo necrótico y la ausencia de gérmenes (Gram 1000x)

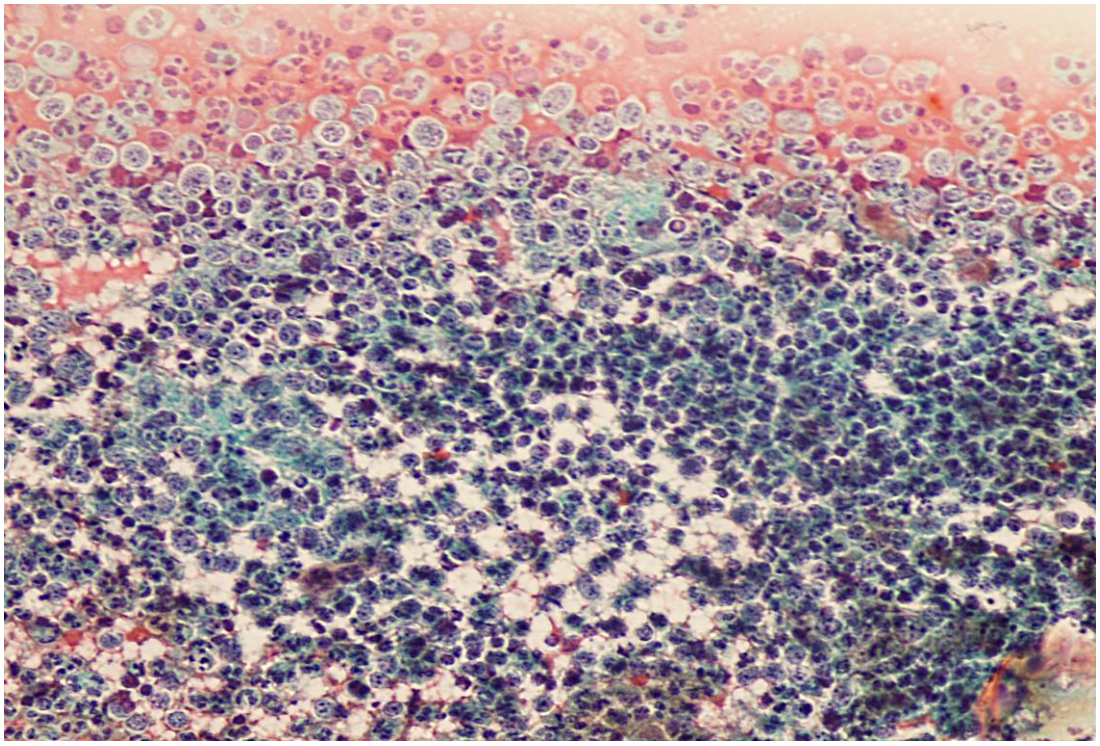

Figura 18: Cervicitis folicular. Masa de células linfoides que cubren grandes superficies del extendido (Papanicolaou 400x)

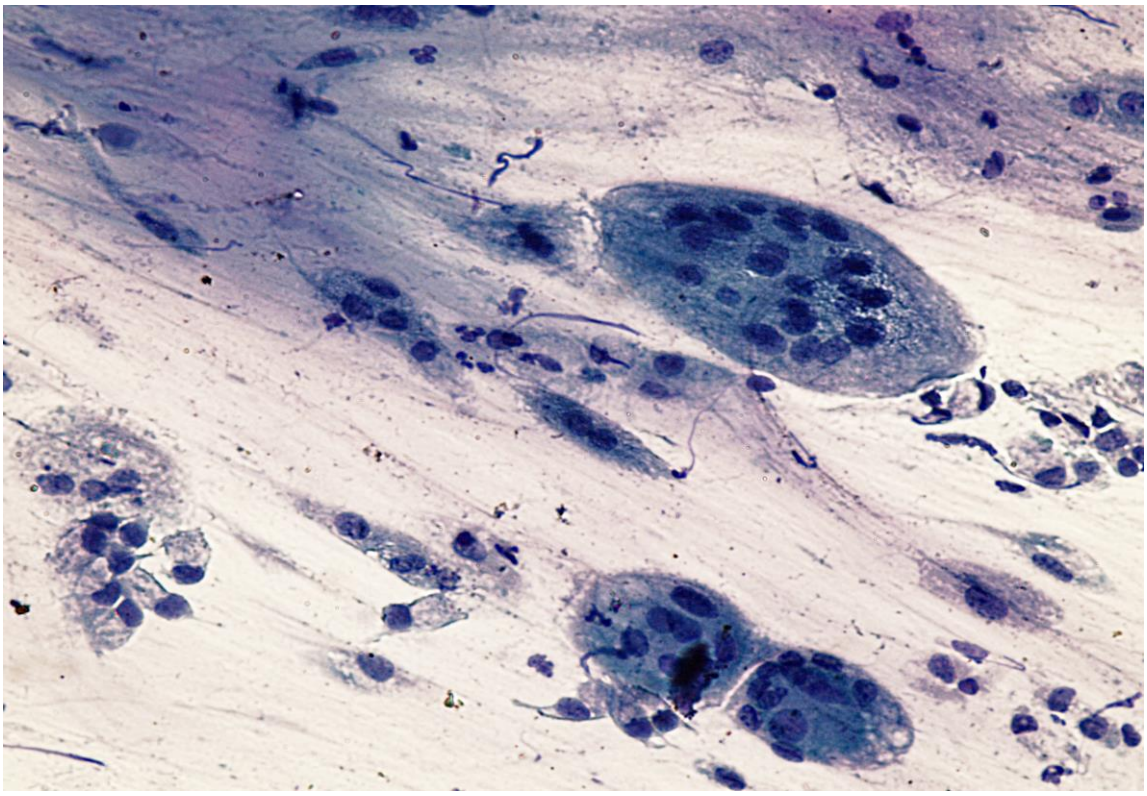

Figura 19: Grandes sincicios de macrófagos en una paciente menopáusica con sus característicos citoplasmas microvacuolados. En la parte inferior e izquierda de la foto aparecen algunas células endocervicales de aspecto atrófico (Papanicolaou 400x)

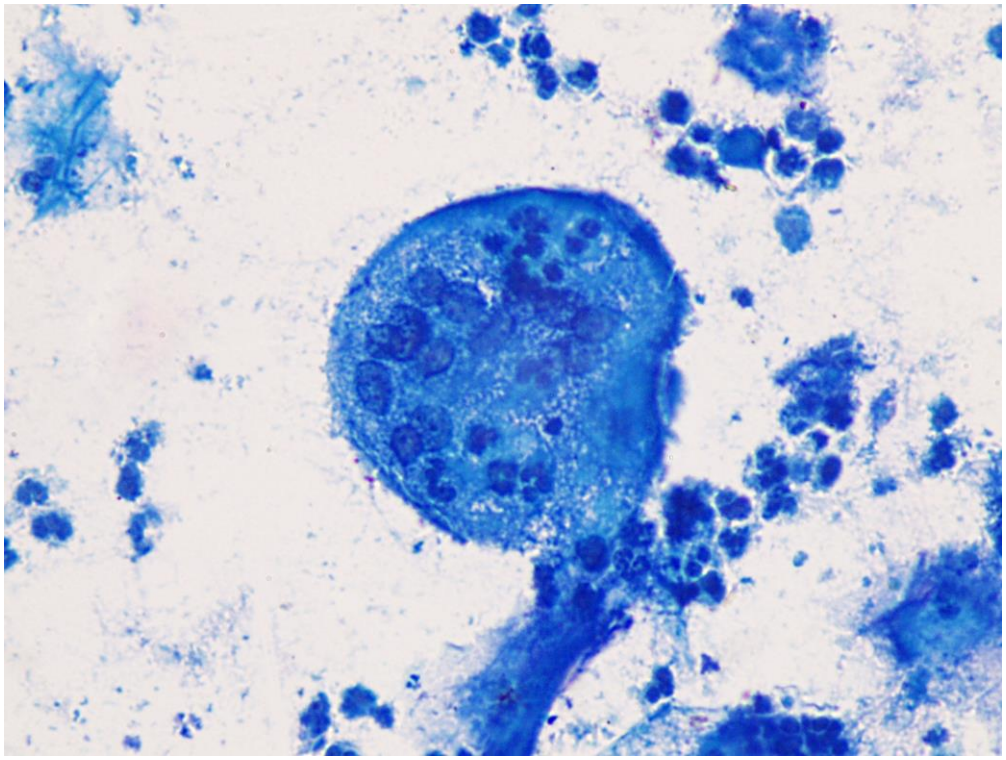

Figura 20: Gran macrófago multinucleado en una paciente menopáusica (Giemsa 400x)

Cuando las alteraciones celulares son extremas, pueden observarse células profundas con marcado hipercromatismo, aunque sin una estructura cromatínica definida, denominadas “blue-blots”. Son células con cambios benignos, pero su morfología puede conducir a un falso diagnóstico de malignidad si no se las reconoce (Figura 21) (2)

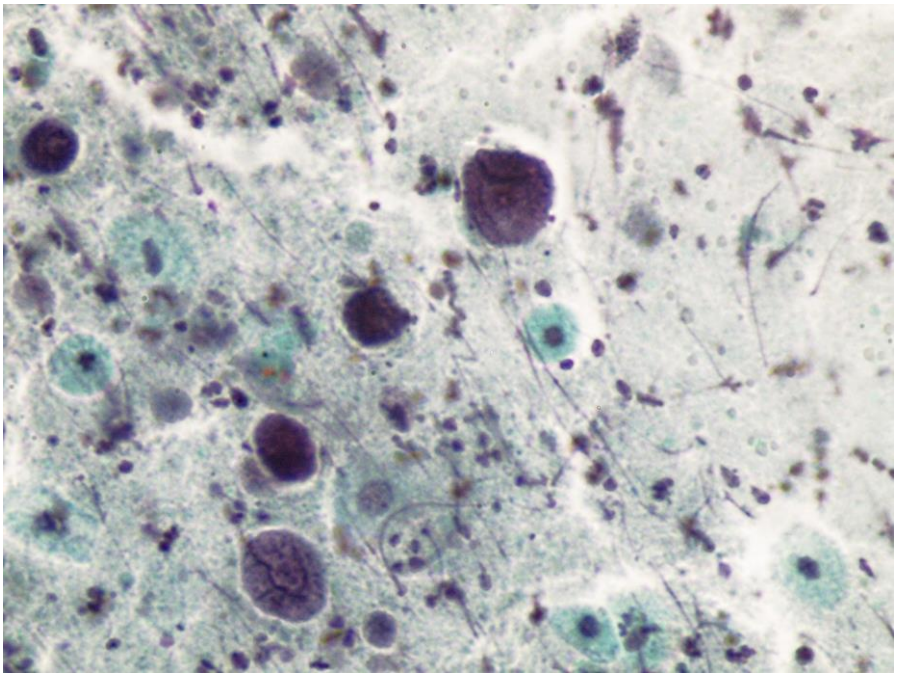

Figura 21: Colpitis atrófica. Células parabasales con cambios inflamatorios en un fondo necrótico, con filamentos irregulares de restos nucleares y células parabasales hipercromáticas con estructura poco definida denominadas “Blue blots” (Papanicolaou 400x)

La coloración de Giemsa puede ser de utilidad para confirmar la observación en los extendidos coloreados con Gram de microorganismos como ***Actinomyces*** *spp.,* (Figura 22-23) cuando éstos forman grandes colonias. La disposición en forma de masas amorfas con delgados filamentos en sus bordes caracteriza a esta agrupación de microorganismos, que también pueden presentar una disposición alargada con filamentos perpendiculares al eje mayor, o formar una corona de leucocitos rodeando la masa amorfa.

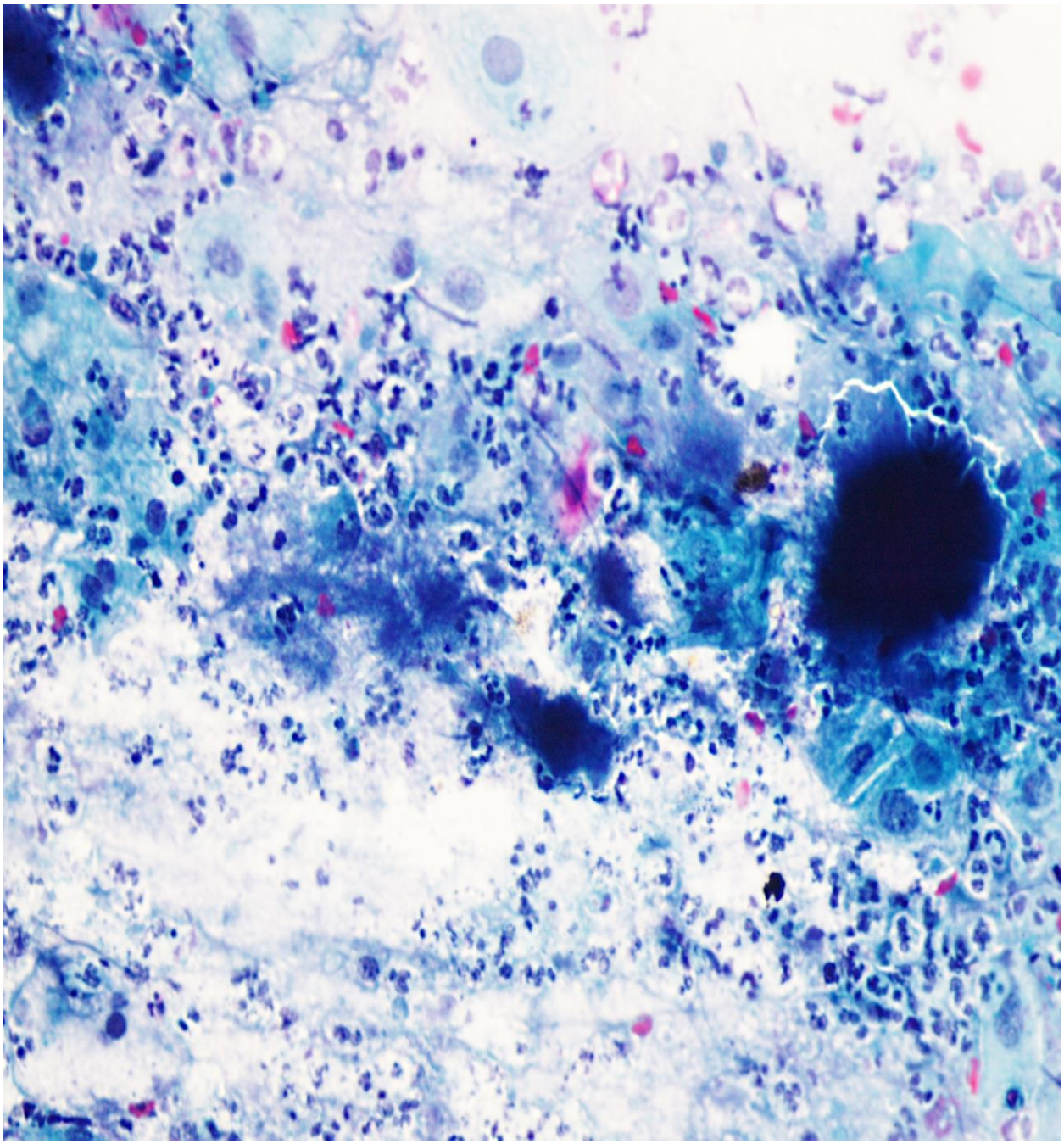

Figura 22: *Actinomyces* spp. – En un fondo inflamatorio, se observan masas compactas de microorganismos con filamentos asomando en su periferia (cuerpos aracnoideos) intensamente basófilos (Papanicolaou 400x)

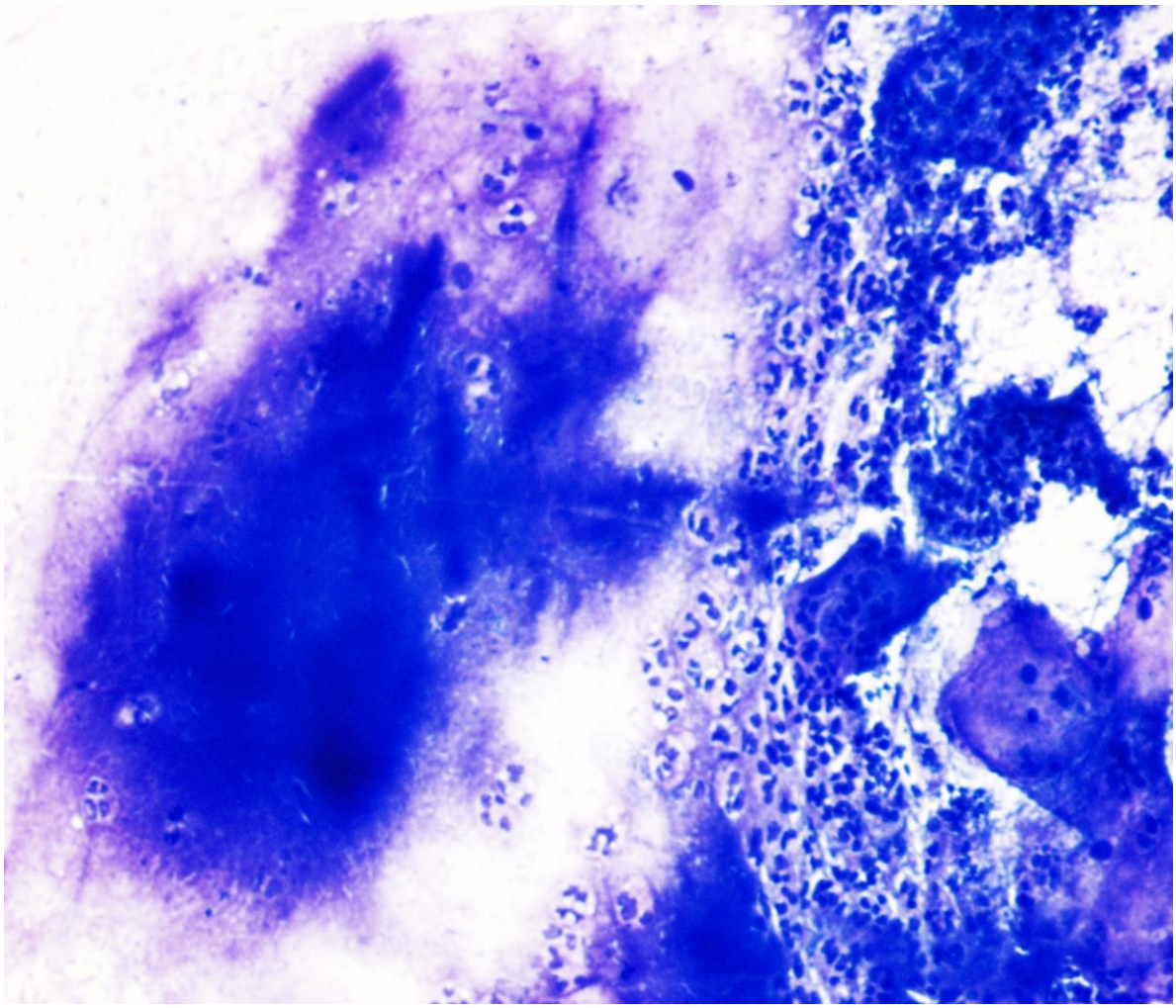

Figura 23: *Actinomyces* spp. - Gran masa amorfa con filamentos en su periferia (cuerpo aracnoideo). A la derecha de la misma, asoma una zona donde se percibe una guía horizontal y filamentos perpendiculares. Obsérvese el aspecto inflamatorio del extendido, con numerosos neutrófilos y células inflamatorias (Giemsa 400x)

El tracto genital femenino, y en especial el cuello uterino, pueden sufrir infecciones de tipo viral, especialmente producidas por el **virus del papiloma humano (HPV)** y por el **Herpes genital**. Las lesiones producidas por el HPV pueden también localizarse en vagina, ano y vulva, mientras que el Herpes puede afectar la zona vulvar.

En nuestro país, la presencia del HPV es mucho más frecuente que la del Herpes, a punto tal que los cambios citológicos por acción del HPV constituyen una de las patologías más frecuentes en los análisis citológicos de rutina del cuello uterino (método de Papanicolaou).

Las células infectadas por Herpes se caracterizan por formar grandes sincicios con núcleos moldeados de estructura amorfa y con membrana discontínua, o con una gran inclusión amorfa y groseros depósitos cromatínicos sobre la membrana nuclear. (Figuras 24-28) (3)

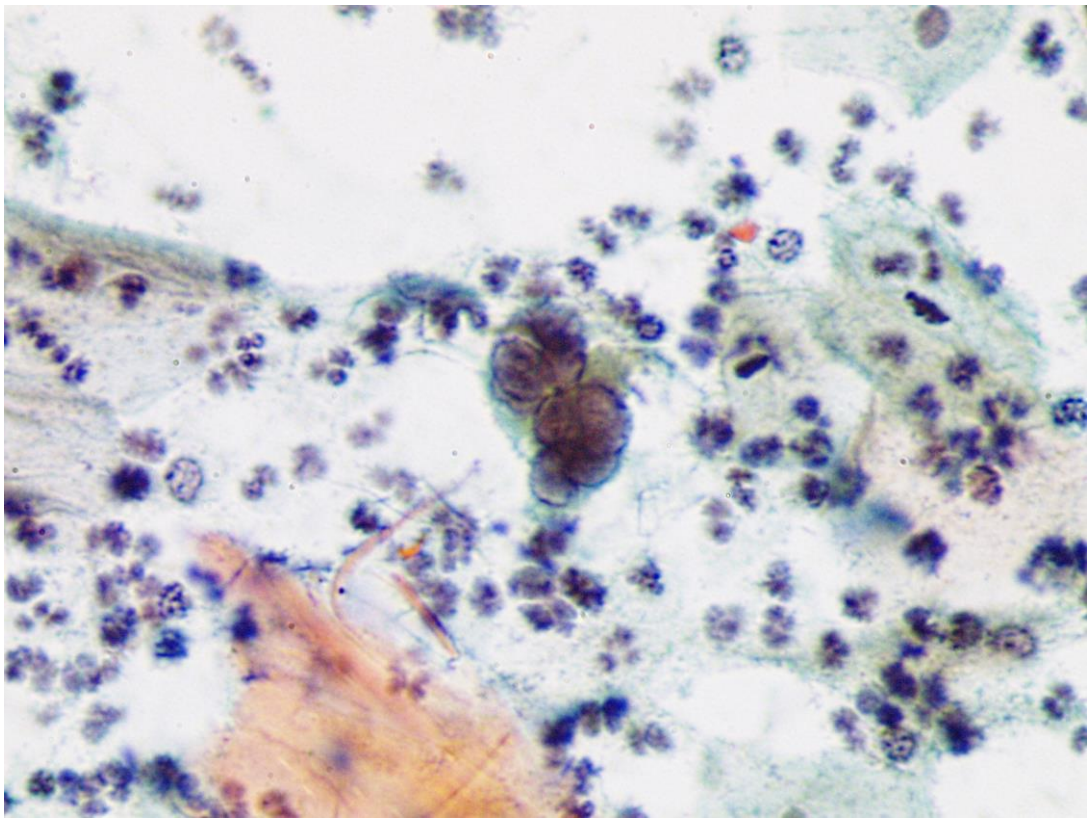

Figura 24: Herpes genital: Sincicio de núcleos “lavados” y cromatina groseramente depositada sobre la membrana nuclear en forma discontinua (Papanicolaou 400x)

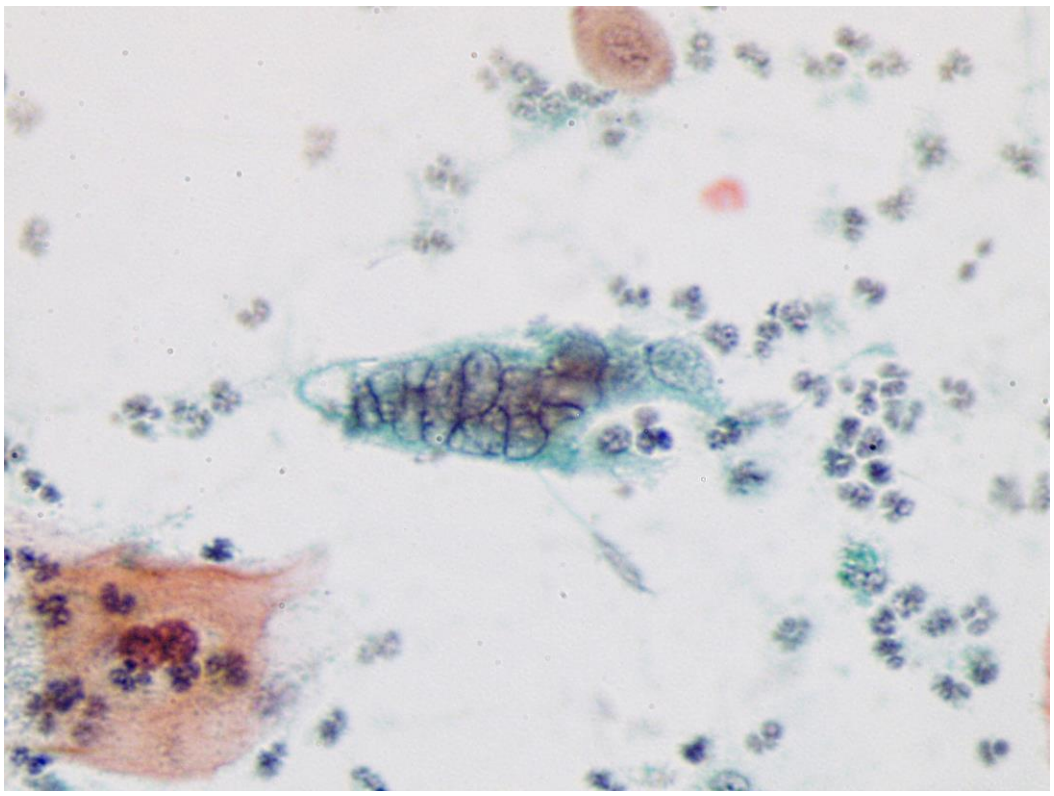

Figura 25: Herpes genital: Sincicio de núcleos moldeados y de aspecto vacío (“vidrio esmerilado) y restos de cromatina sobre las membranas nucleares en forma discontinua (Papanicolaou 400x)

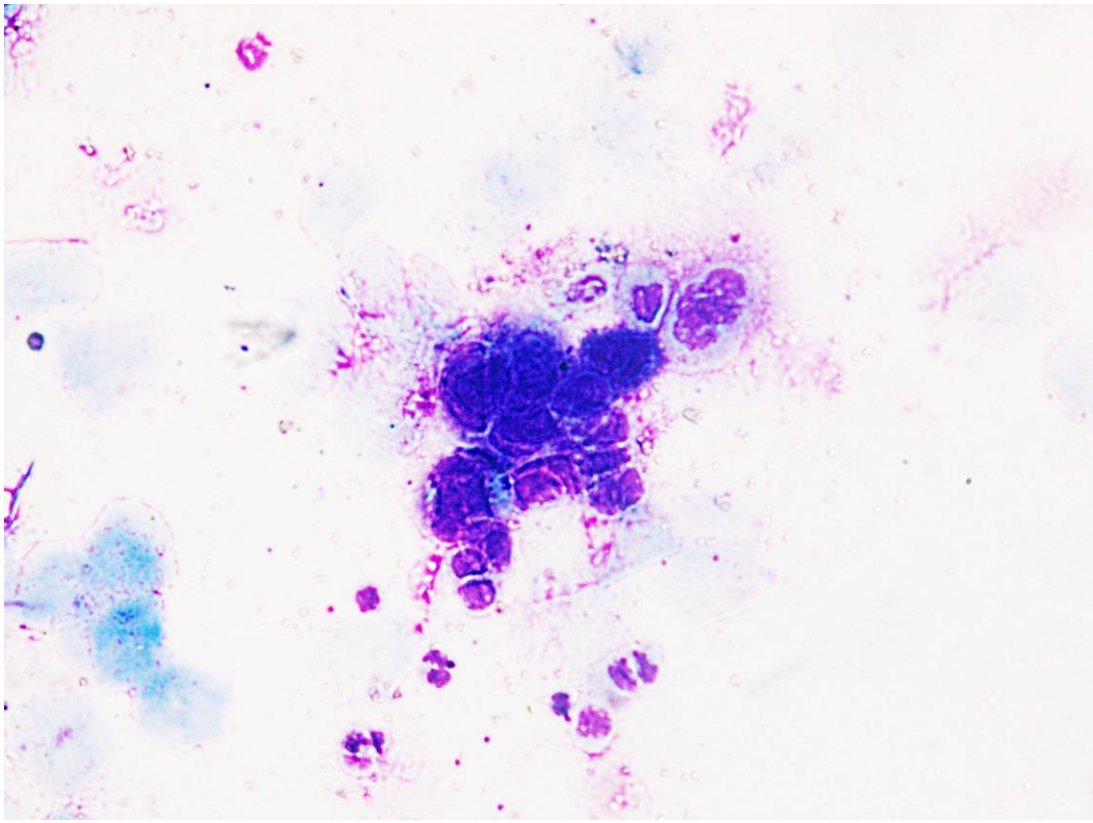

Figura 26: Herpes genital: Gran sincicio de núcleos moldeados y sin estructura (Giemsa 400x)

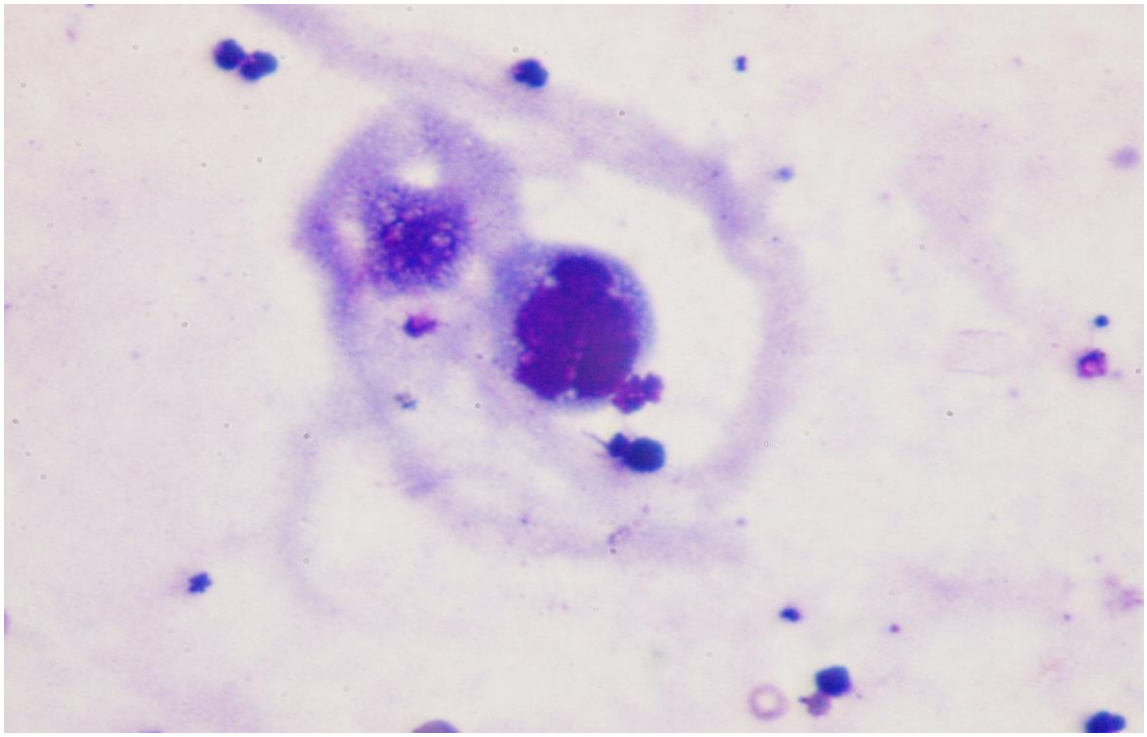

Figura 27: Herpes genital: Gran sincicio de núcleos moldeados, sin estructura (Giemsa 400x)

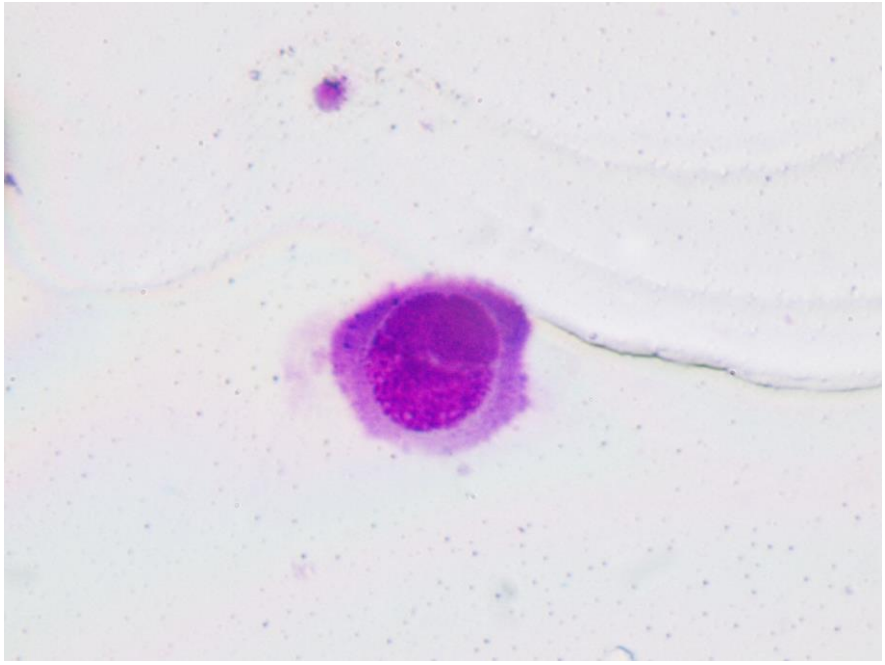

Figura 28: Herpes genital: Sincicio de núcleos moldeados sin estructura (Giemsa 800x)

La célula patognomónica de la infección por HPV es el **coilocito**. Esta célula, que deriva de las capas más superficiales del epitelio pavimentoso, presenta un gran halo de límites bien definidos, que deja una zona perinuclear clara; el núcleo está generalmente agrandado y presenta una estructura poco definida de la cromatina, como toda célula infectada por virus. Generalmente presenta hipercromasia y con frecuencia hay binucleación. El coilocito es un tipo celular fácilmente reconocible en las muestras de cuello uterino. (Figura 29-32) (4).

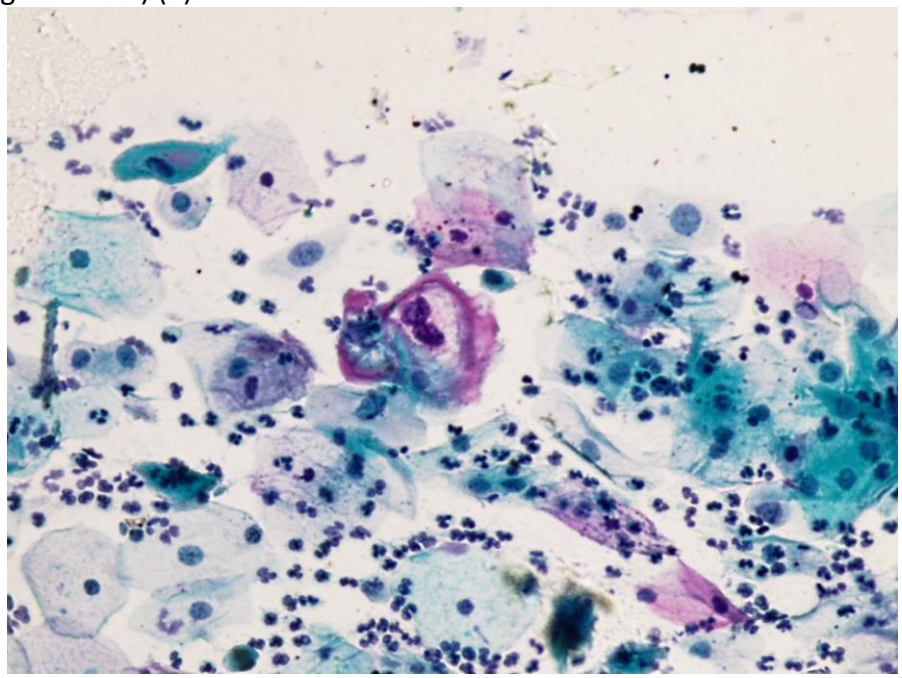

Figura 29: Coilocito típico. Célula pavimentosa con gran halo perinuclear de bordes nítidos, y una zona citoplasmática periférica con mayor intensidad de tinción que el halo; binucleación, núcleos hipercromáticos sin estructura (Papanicolaou 400x)

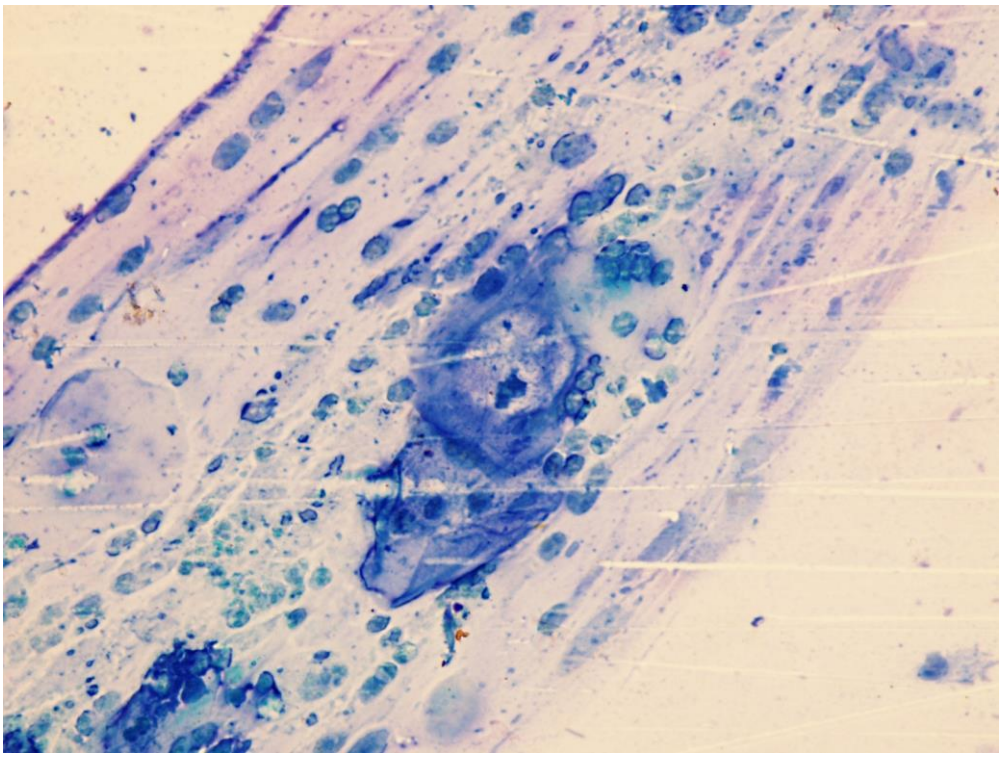

Figura 30: Coilocito: Grandes halos perinucleares de bordes netos y marcados, dejando una zona muy clara alrededor del núcleo, que aparece desdibujado (Giemsa 400x)

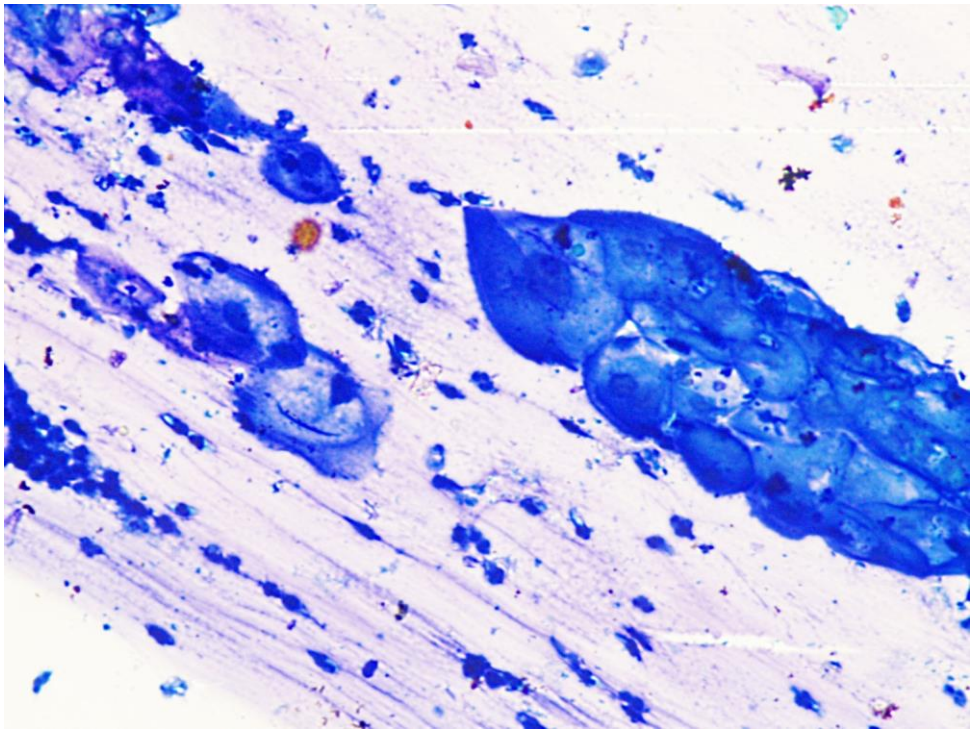

Figura 31: A la izquierda, un par de coilocitos, y a la derecha, un grupo ce células con megacariosis y citomegalia (Giemsa 400x)

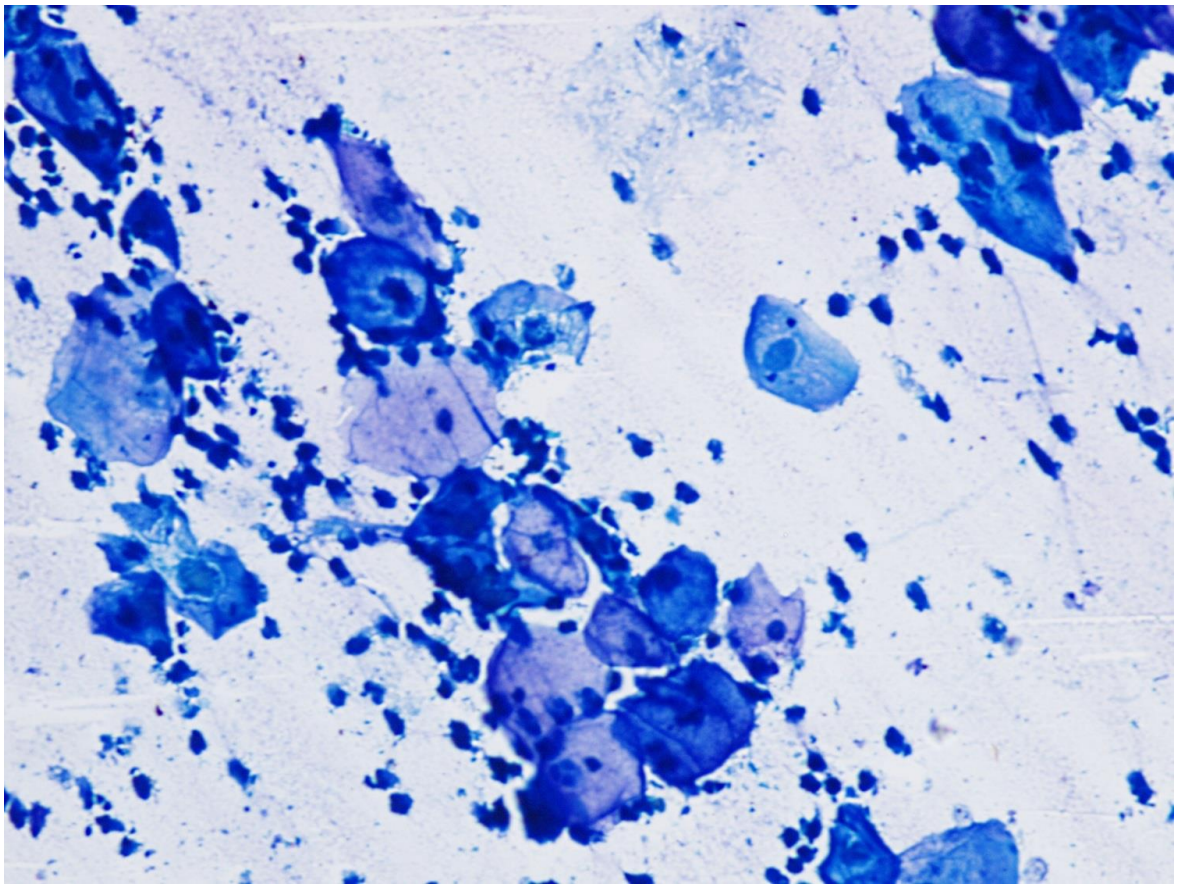

Figura 32: En un campo con células de tamaños diversos, algunas citomegálicas, se distingue un colilocito binucleado en la parte superior del grupo (Giemsa 400x)

Esto no significa que el bioquímico no especializado en Citología realice un "diagnóstico citológico", sino que puede recomendar la continuación de los estudios en los lugares especializados en Citología de las pacientes que presenten coilocitos, debido a que se trata de "células no habituales". Esta información adicional permite seleccionar un grupo de pacientes que concurren a laboratorios periféricos a realizarse un estudio de su contenido vaginal, para que sean derivadas a centros de especialización a continuar sus análisis citológicos.

Es importante remarcar que la presencia de coilocitos no es la única manifestación citológica de la infección por HPV. El resto de los cambios celulares que acompañan a la infección por este virus sólo pueden ser perfectamente observados por citólogos, que tiene el entrenamiento adecuado para reconocer un conjunto de cambios que sugieren la presencia de HPV.

Sin embargo, daremos algunos ejemplos para poder explicar que las imágenes no son siempre tan sencillas, pero aún en estos casos, todas las células no reconocidas deberían ser informadas como "no habituales" y sugerir el estudio citológico.

Con relativa frecuencia los extendidos citológicos de pacientes infectadas por HPV muestran conjuntos de pequeñas células queratinizadas, denominadas **disqueratocitos** (Figura 33). Estas células, fácilmente reconocibles en la coloración de Papanicolaou, son de difícil observación en una tinción de Giemsa, pues pueden confundirse con células profundas pavimentosas y aún con células metaplásicas (Figuras 34-35).

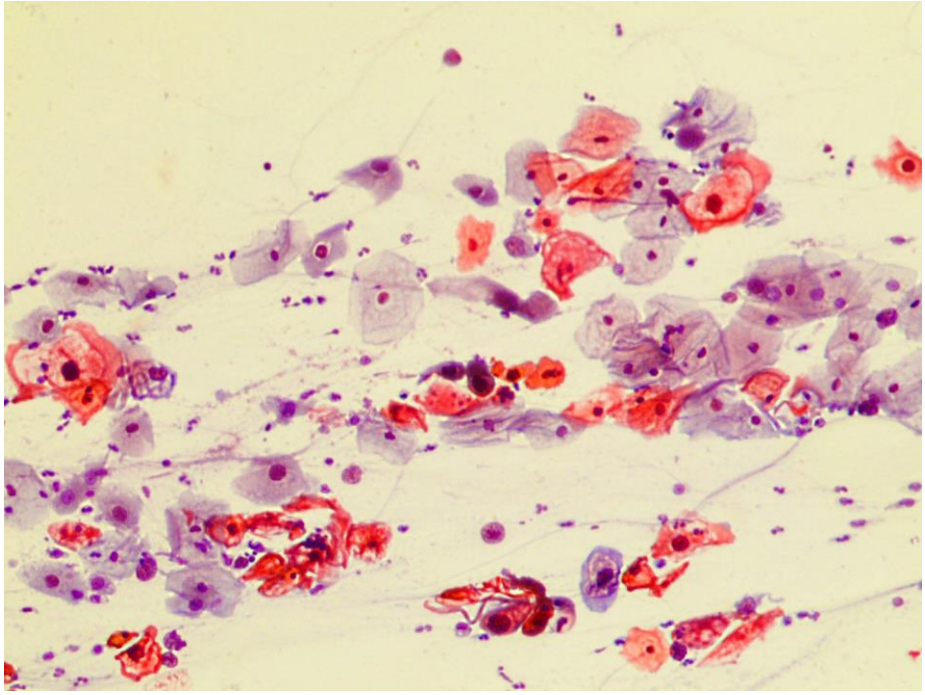

Figura 33: Varios coilocitos acompañados de células pequeñas, queratinizadas, de forma y tamaño diveros, con núcleos picnóticos: disqueratocitos (Papanicolaou 100x)

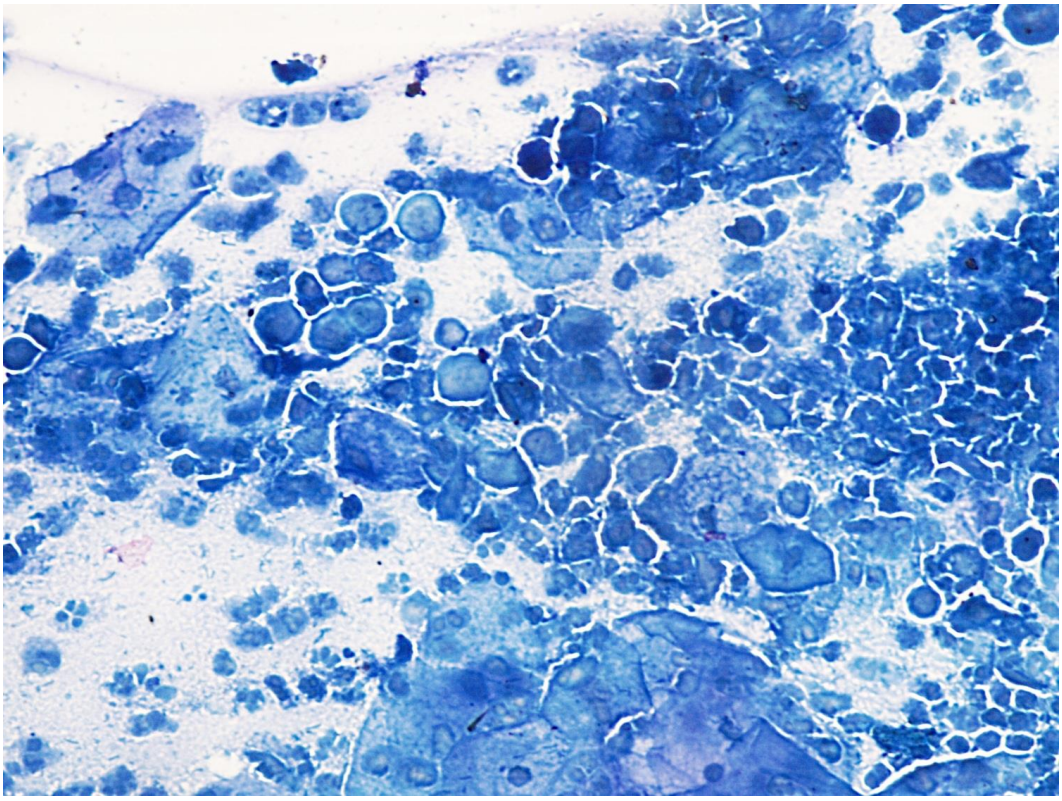

Figura 34: Células con marcada variación de tamaño, desde citomegalia (ver célula a la izquierda) hasta pequeño tamaño, como las del centro de la foto. Estas últimas son disqueratocitos. Infección por HPV (Giemsa 400x)

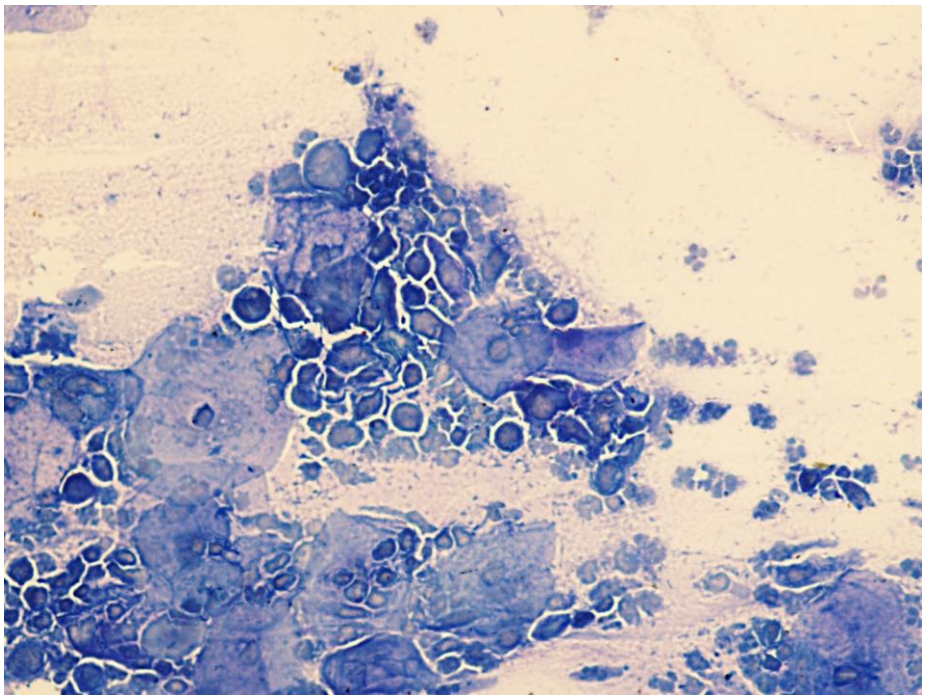

Figura 35: Extendido con semejantes características que el de la Figura 20. (Giemsa 400x)

También suelen aparecer **células con citomegalia** pero acompañadas con otros signos de origen viral (Figura 36-38).

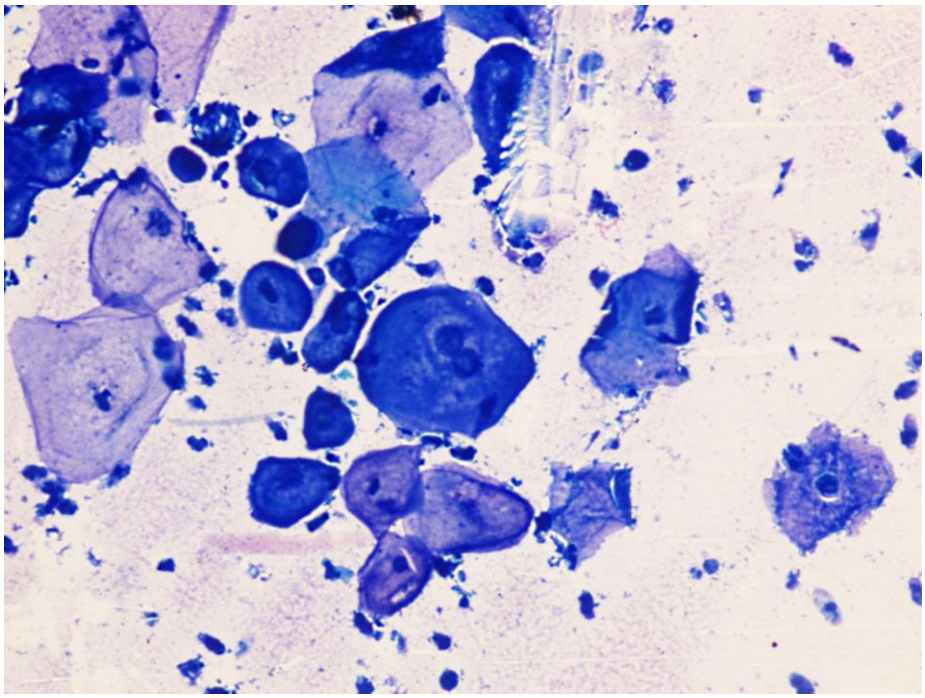

Figura 36: Anomalías por HPV. Se observa citomegalia y binucleación (Giemsa 400x)

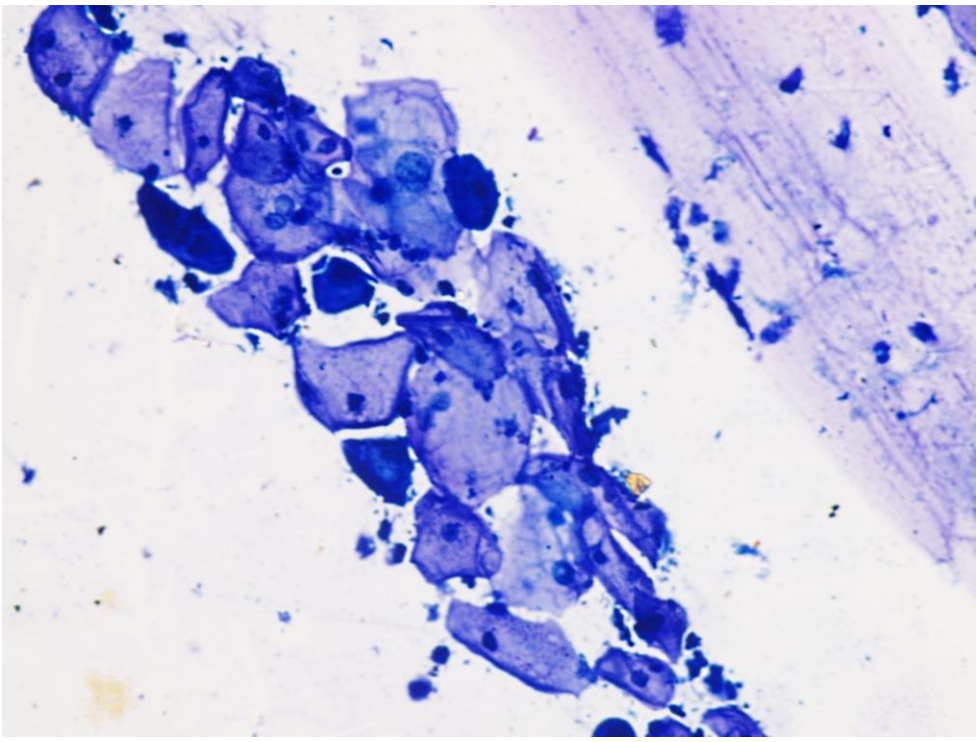

Figura 37: Grupos de células de tamaño variado; en la parte superior se observa una célula con megacariosis. Infección por HPV (Giemsa 400x)

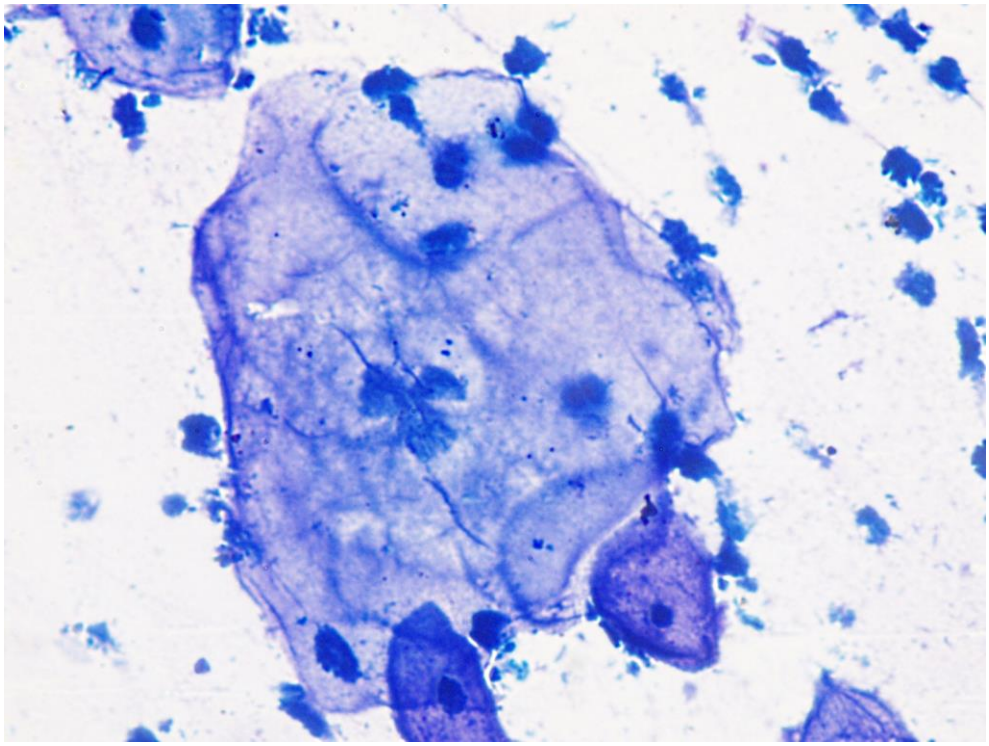

Figura 38: Infección por HPV. Gran célula trinucleada (Giemsa 800x)

En la coloración de Papanicolaou pueden detectarse grandes células con megacariosis y estructura definida de la cromatina (no borrosa) e hipercromatismo, que se denominan como células provenientes de **CIN 1 (clasificación de Richart), que significa neoplasia intrapitelial de grado 1,** (Figuras 39) que si bien definen las lesiones intraepiteliales precoces del cuello uterino (pre-neoplásicas) no muestran características virales aunque contienen el ADN del HPV. A estas lesiones, junto con las que presentan los coilocitos típicos, se las clasifica actualmene como **"Lesión escamosa intraepitelial de bajo grado" (LSIL).** Aunque el diagnóstico de estas lesiones está fuera del alcance del bioquímico no especializado, en las coloraciones con Giemsa (Figuras 40 y 41) puede sospecharse esta patología, informada como presencia de células no habituales, que requieren confirmación citológica (5-12).

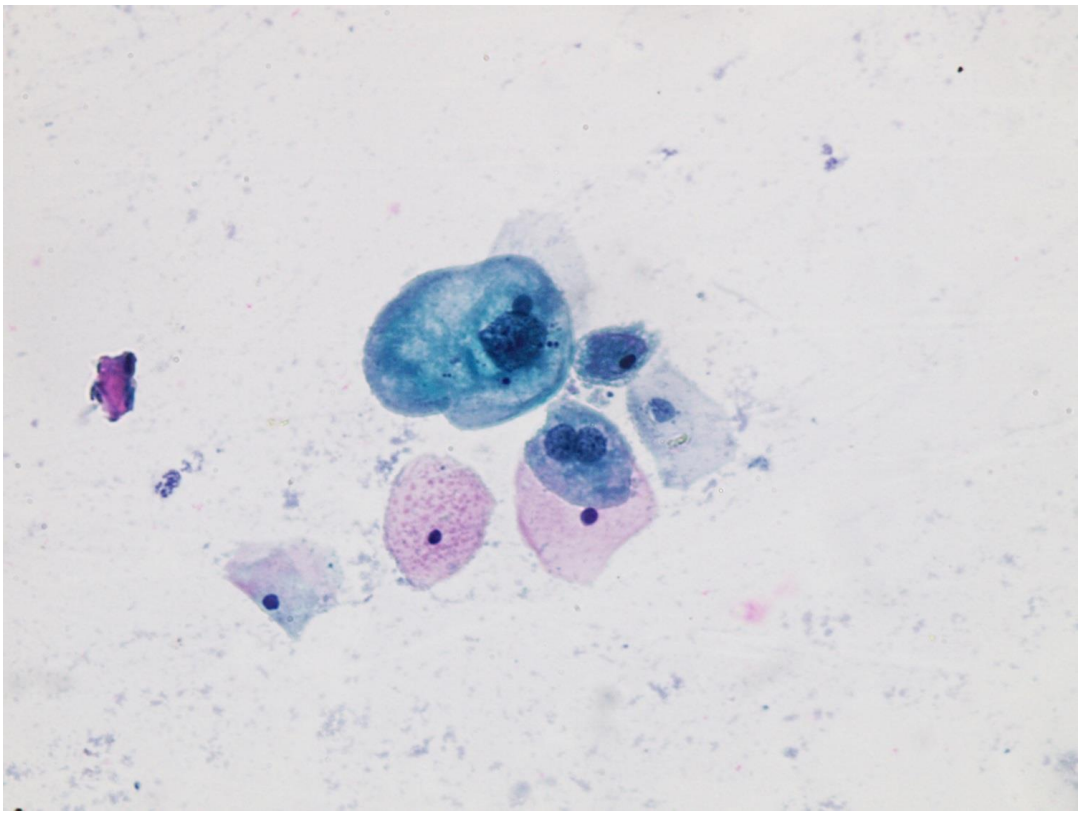

Figura 39: LSIL. Gran célula con megacariosis, hipercromatismo y cromatina definida: célula CIN 1 de Richart (Papanicolaou 400x)

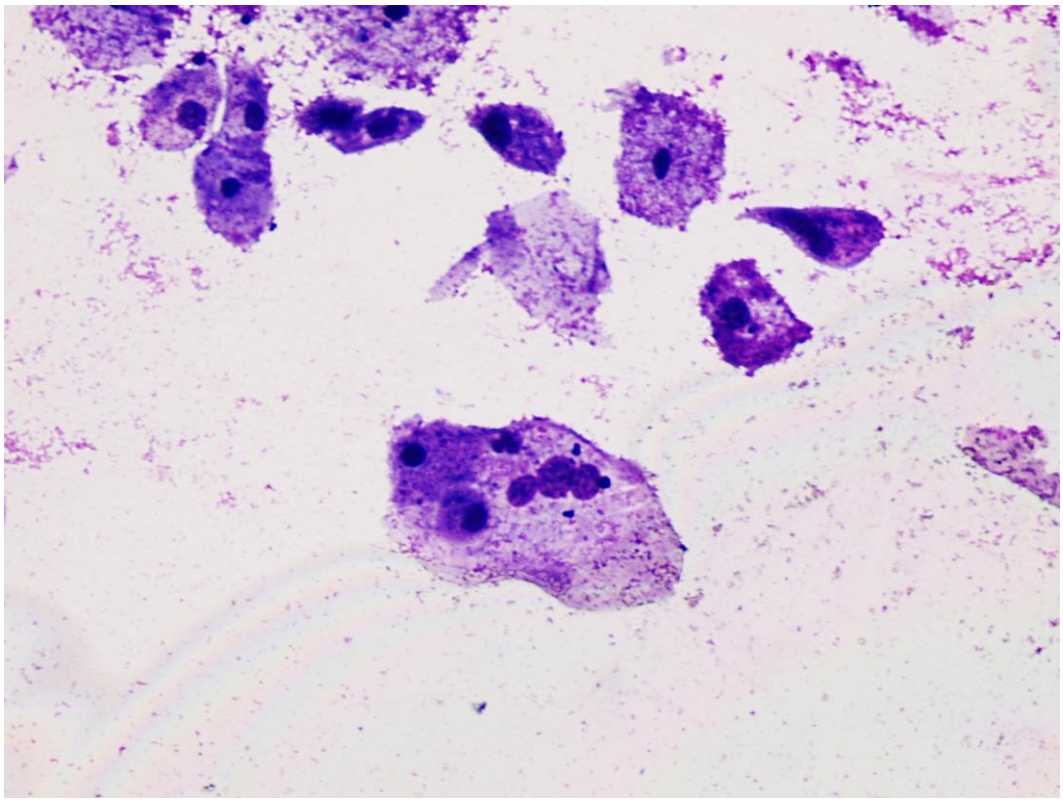

Figura 40: LSIL. Gran célula multinucleada con hipercromatismo. En la parte superior, disqueratocitos y otras células con cambios de tipo viral (Giemsa 400x)

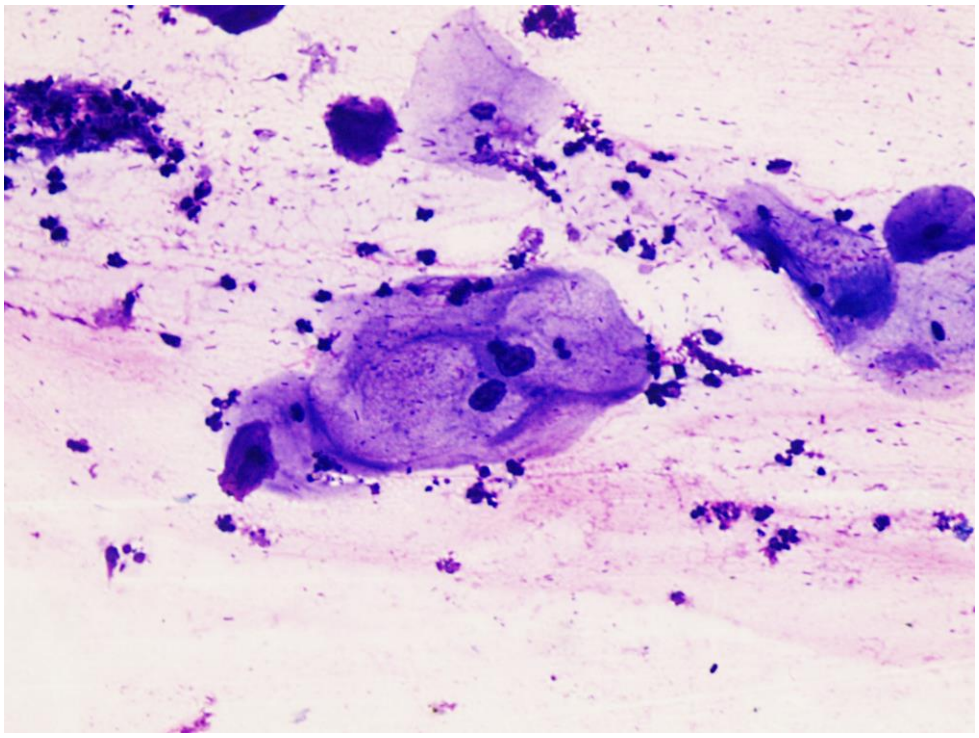

Figura 41: LSIL. Gran célula binucleada, con hipercromatismo (Giemsa 400x)

REFERENCIAS

1 - Koss, Leopold G.; Melamed, Myron R. (Editors).Diagnostic Cytology and Its Histopathologic Bases, 5th Edition. Copyright © 2006 Lippincott Williams & Wilkins

2 - Torbé A, Czajka R.Proinflammatory cytokines and other indications of inflammation in cervico-vaginal secretions and preterm delivery.Int J Gynaecol Obstet. 2004 Nov;87(2):125-30.

3 - Bibbo M, Wilbur D. Comprehensive Cytopathology. Third Edition.. Saunders Elsevier, 2008

4 - Grases Galofré PJ, Tresserra Casas F, Roque Devesa H. Carcinoma y lesiones premalignas del cuello uterino. Patología Ginecológica. Bases para el diagnóstico morfológico. Barcelona: Masson; 2003. 189-215.

5 - Franco EL, Villa LL, Sobrinho JP, et al. Epidemiology of acquisition and clearance of cervical human papillomavirus infection in women from a high-risk area for cervical cancer. *J Infect Dis.* 1999, 180:1415-1423

6 - Ho GY, Burk RD, Klein S, Kadish AS, Chang CJ, Palan P, Basu J, Tachezy R, Lewis R, Romney S. Persistent genital human papillomavirus infection as a risk factor for persistent cervical dysplasia. J Natl Cancer Inst 1995 87:1365–1371

7 -Holowaty P, Miller AB , Rohan T, et al. Natural history of dysplasia of the uterine cervix. *J. Natl. Cancer Inst*. 1999; 1: 252-258.

8 - National Cancer Institute Workshop. The 1988 Bethesda System for reporting cervical/vaginal cytologic diagnoses. JAMA, 1989; 262: 931.

9 - Palaoro L, Rocher AE, De Torres R. Respuesta inflamatoria genital en la detección de alteraciones por virus del papiloma humano. Acta Bioq Clin Latin 2013; 47: 551-560

10 -Richart RM A modified terminology for cervical intraepithelial neoplasia.Obstet Gynecol. 1990 Jan; 75(1):131-3.

11- Thomison J III, Thomas LK,Shroyer KR: Human papillomavirus: molecular and cytologic/histologic aspects related to cervical intraepithelial neoplasia and carcinoma. *Human Pathology* 2008; 39:154–66

12 - Walboomers JM, Jacobs MV, Manos MM, Bosch FX, Kummer JA, Shah KV, Snijders PJ, Peto J, Meijer CJ, Muñoz N Human papillomavirus is a necessary cause of invasive cervical cancer worldwide.J Pathol. 1999 Sep; 189(1):12-9.

COROLARIO

Estos cinco EVB's se detectan por el estudio morfológico del balance del contenido vaginal (BACOVA) en todas las MEF y MM, con el 100% de valor predictivo positivo y negativo.

Son en realidad un postulado de bases morfológicas, independiente de signos y síntomas definidos.

El diagnóstico sindrómico, aún acompañado de la determinación de pH y olor a aminas, no distingue con valores predictivos aceptables todos los EVB's.

Estos cinco EVB`s son verdaderos ordenadores de seguimiento y/o eventuales conductas terapéuticas inmediatas.

El agregado de criterios morfológicos adicionales al EVB detectado, que provee BACOVA y/o aquellos que surjan del estudio clínico, fundamentalmente especuloscopía, llevarán a la necesidad o no de solicitud racional de estudios especializados.

Las variables más frecuentes, que BACOVA agrega a la determinación del EVB son la detección de levaduras y/o trichomonas, en las que contribuye con el 66 a 75% de valor predictivo positivo. El valor predictivo negativo es muy bajo.

El informe de morfotipos bacterianos extraños (Mex) y células epiteliales no habituales tiene solo valores predictivos de alerta. En los casos de detección positiva son de gran importancia para orientar la utilización del nivel D (cultivos, estudios citología,etc…) El valor predictivo negativo es nulo

ABREVIATURAS:

___	BACOVA	Balance del contenido vaginal
___	CG	Células Guía
___	CV	Contenido vaginal
___	DV	Disfunción vaginal
___	EVB	Estado vaginal básico
___	FTM	Ficha de toma de muestra
___	Le	Levaduras
___	MEF	Mujer en edad fértil
___	Mex	Morfotipos extraños
___	MI	Microbiota intermedia
___	MM	Mujer Menopáusica
___	MN	Microbiota normal
___	MPB	Manual de Procedimientos BACOVA
___	PMN	Polimorfonucleares
___	RIV	Respuesta inflamatoria vaginal
___	SF	Solución fisiológica
___	TV	Tricomonas
___	VB	Vaginosis bacteriana
___	VIM	Vaginitis microbiana inespecífica
___	VN	Valor numérico
___	VVL	Vulvovaginitis por levaduras
___	ERIGE	Estudio de la respuesta inflamatoria genital

INDICE

PROLOGO 2
AGRADECIMIENTOS 5
INTRODUCCIÓN 6
ESTUDIO INTEGRAL BACOVA 7
ESTADOS VAGINALES BASICOS 9
EVB I MICROBIOTA NORMAL (MN) 10
EVB II MICROBIOTA NORMAL CON REACCIÓN INFLAMATORIA VAGINAL 74
EVB III MICROBIOTA INTERMEDIA(MI) 117
EVB IV VAGINOSIS BACTERIANA (VB) 142
EVB V VAGINITIS MICROBIANA INESPECÍFICA (VMI) 161
ERIGE 222
COROLARIO 249
ABREVIATURAS 250
BIBLIOGRAFIA 252

BIBLIOGRAFIA

- American College of Obstetricians and Gynecologists (ACOG) practice Bulletin. Clinical Management Guidelines. Vaginitis nª 72, may 2006, Obstet Gyneco, 2006,107:1195-1206. Se puede solicitar a proyecto BACOVA,
- American College of Obstetricians and Gynecologists (ACOG) Practice Bulletin Clinical Management Guidelines. Vaginitis n172 May 2006 Obstet Gyneco 2006, 107: 1195-1206.
- Consenso Nacional de Vaginosis Bacteriana (VB). Bagnati E Mormandi JO, Sánchez OG /Comité Científico) Alonso SA (Coordinador). Consenso Nacional de Vaginosis Bacteriana, noviembre 2005 pag 1-15. Resumen editado y distribuido por Sociedad Iberoamericana de Información Científica /SIC) ,2006.
- Di Bartolomeo S, Leonino A P, Rodríguez Fermepin M, de Torres RA Balance Del Contenido Vaginal (Bacova) En El Diagnóstico Diferencial De Vaginosis-Vaginitis. Reacción Inflamatoria Vaginal (RIV) En Embarazadas Sintomáticas. Acta Bioquímica Clínica Latinoamericana.2007, 41 (2); 247-258.
- Di Bartolomeo S.,Offner G., Ojeda M., Valle S., Leonino A., de Torres RA. Balance del Contenido Vaginal (BACOVA) valor de la expresión numérica en el diagnóstico de Vaginosis Bacteriana (VB) Obstetricia y Ginecología Latinoamericanas. 2002. 60:175-183
- Donders GG, Vereeken A, Bosman E, Dekeersmaecker A, Salembier G, Spitz B. Definition of a type of abnormal vaginal flora that is distinct from bacterial vaginosis:aerobic vaginitis. BJOG, 2002, 109(1):34-43
- Fernández-Cid, Alfonso- Tratado y atlas de vaginitis, 2da. edición. Ed.Salvat. 1986: 1: 3-36
- GUIA PRÁCTICA INTEGRAL (Clínica-Laboratorio) DE DIAGNÓSTICO DE VAGINOSIS-VAGINITIS en la ATENCIÓN PRIMARIA de la (MEF). **Actualización 2012.** Opciones en Ginecología y Obstetricia, 2009, Vol10 (3):109-127. GUIA PRÁCTICA INTEGRAL (Clínica-Laboratorio) DE DIAGNÓSTICO DE VAGINOSIS-VAGINITIS en la ATENCIÓN PRIMARIA de la (MEF). **Actualización 2012.** Acta Bioquim Clin Latinoam, 2010. 44(3) 359-369.
- Landers DV,Wisenfeld HC, Heine RP,Krohn MA, Hillier SL. Predictive value of the clinical diagnosis of lower genital tract infection in women. Am J Obstet Gynecol 2004, 190(4)1004-10.
- Módulo de Apoyo a la Guía Práctica Integral (Clínica-Laboratorio) DE Diagnóstico De Vaginosis-Vaginitis En La Atención Primaria De La Mujer En Edad Fértil" Actualización 2011. www.fba.org.ar (PROECO,espacio BACOVA)
- Palaoro L, Rocher AE: "Células Escamosas Atípicas de Significado Indeterminado: un citodiagnóstico subjetivo".Acta Bioq Clin Latin 2007; 41: 511-517
- Palaoro LA, Szulc M, Giongrande JC, Bariandaran P: Cells with dyskeratotic inclusions in smears from cervix uteri infected by Human Papillomavirus.Rev Bras Cancerol 1999; 45: 9-14
- Palaoro Luis: Citología Ginecológica, en IOVINE-SELVA "El laboratorio en la clínica", Ed Médica Panamericana, 1975

- Perazzi B,Menghi C, Copolillo E, Gatta C, Eliseth Co, Vay C, Mendez O, Malamud H, De Torres RA, Famiglietti A. Investigación de Trichomonas vaginalis durante el embarazo mediante diferentes metodologías. Rev Argent Microbiol, 2007, 39:99-104
- Sanders S, Bocking A., Callis J, Reld G. Effect of lactobacillus challenge on Gardnerella vaginalis biofilms. Colloids Surf Biointerfases 2007, 55(2) 136-42
- Sobel JD. Antibiotic consideration in bacterial vaginosis. Curr Infect Dis Rep. 2009 Nov; 11(6):471-5.
- Tilli M, Orsini A, Alvarez MM, Almuzara M, Gallardo E y Mormandi JO. ¿La presencia del pH normal descarta el diagnóstico de Vaginosis Bacteriana? DST J Bras Doenças Sex Transm, 2005, 17(2) 117-120
- www.fba.org.ar /Prosar/ERIGE Dr. Luis A. Palaoro